ISSN (PAPEL) 0003-3170
ISSN (ELECTRÓNICO) 1695-2987

Factor de impacto: 0,1 (2025)

Angiología

2026

Volumen 78. Número 6. Págs. 267-315 Noviembre/Diciembre



Editorial

267 Estudio SIRONA: el análisis estadístico nos da la conclusión correcta, no la importancia de la revista en la que se publica
E. M. San Norberto

Original

270 Diseño y caracterización biomecánica de andamios nanocompuestos de quitosano/nanocelulosa reticulados con genipina para el tratamiento de úlceras de pie diabético
Design and biomechanical characterization of genipin-crosslinked chitosan/nanocellulose nanocomposite scaffolds for diabetic foot ulcer management
Z. Haholkina, D. Caicedo-Valdés, S. Feijóo-Bandín, Á. Cid, C. Rioboo, A. Taboada-Lucero, M. Rico, R. Bouza-Padín

Revisión

282 Inteligencia artificial en trauma vascular periférico: una revisión y perspectivas
Artificial intelligence in peripheral vascular trauma: a review and future perspectives
D. Arbeláez Lelión, M. J. Murcia Ramos, S. Salgado Uribe, L. Uribe González, M. A. Serrano Gamboa

Casos Clínicos

293 Fístula ureteroilíaca: diagnóstico y manejo a propósito de un caso
Ureteroiliac fistula: diagnosis and management in a case study
V. Tristán Calvo, P. Boyero Polo, N. Moradillo Renuncio, H. J. Montoya Catalá, I. L. Agúndez Gómez

296 Trombosis carotídea por trauma contuso
Carotid thrombosis due to blunt trauma
C. A. Paspuel Trujillo, G. Buitrón Proaño, C. E. Herrera Lema

299 Disección aórtica abdominotorácica extrema: un desafío quirúrgico
C. Espinel, B. L. Caicedo, D. S. Quintero, G. Camelo Pardo, E. F. Manrique Hernández

303 Manejo híbrido de tumores carotídeos Shamblin III: embolización selectiva y resección quirúrgica
B. A. Rodríguez Portilla, H. C. Jiménez, M. G. Bahamón, J. D. Molano, S. Zuluaga

Imágenes Clínicas del Mes

307 Quiste renal roto como diagnóstico diferencial de infección periaórtica
J. Álvarez García, B. Vera Arroyo, E. Pastor Cascón, R. Gómez Medialdea

309 La fuerza radial del *stent* Supera™, eficaz en anatomías complejas
I. Unzaga Rubio, R. A. Frigola Castro, M. Atienza Pascual, E. Martínez Aguilar

Carta al Director

311 Adecuación de la solicitud de ecografías Doppler de troncos supraaórticos: hacia una utilización más selectiva
Appropriateness of supra-aortic trunk duplex ultrasound referrals: towards more selective use
A. Apodaka Díez, D. Caicedo Valdés

Índice de Autores 2026

ARÁN

seacve
Sociedad Española de Angiología, Cirugía Vascular y Endovascular

Angiología

(Revista internacional de Medicina y Cirugía Vascular y Endovascular)

© Copyright 2026. SEACVE y © ARÁN EDICIONES, S.L.
Reservados todos los derechos. Ninguna parte de esta publicación puede ser reproducida, transmitida en ninguna forma o medio alguno, electrónico o mecánico, incluyendo fotocopias, grabaciones o cualquier sistema de recuperación de almacenaje de información, sin la autorización por escrito del titular del Copyright.

La editorial declina toda responsabilidad sobre el contenido de los artículos que aparezcan en esta publicación.
Publicación bimensual con 6 números al año

Tarifa suscripción anual (precios válidos solo para España): profesional 230,00 € (IVA incluido) - Instituciones 550 € (IVA incluido)

Esta publicación se encuentra incluida en IBECS, IME, Embase/Excerpta Medica, Biological Abstract, Scopus, Science Direct, Emerging Sources Citation Index (ESCI), Latindex, GFMER, ScIELO y MEDES

La revista *Angiología* es el Órgano Oficial de la Sociedad Española de Angiología, Cirugía Vascular y Endovascular (SEACVE) y de los Cirujanos Vasculares de Habla Hispana (CVHH).

La revista *Angiología* es una revista open access, lo que quiere decir que todo su contenido es accesible libremente sin cargo para el usuario individual y sin fines comerciales. Los usuarios individuales están autorizados a leer, descargar, copiar, distribuir, imprimir, buscar o enlazar a los textos completos de los artículos de esta revista sin permiso previo del editor o del autor, de acuerdo con la definición BOAI (Budapest Open Access Initiative) de open access.

Esta revista se publica bajo licencia CC BY-NC-SA (http://creativecommons.org/licenses/by-nc-sa/4.0/).

La reutilización de los trabajos puede hacerse siempre y cuando el trabajo no se altere en su integridad y sus autores sean adecuadamente referenciados o citados en sucesivos usos, y sin derecho a la producción de obras derivadas.

Suscripciones

C/ Orense, 11, 4.ª - 28020 Madrid - Tel. 91 782 00 30 - Fax: 91 561 57 87
e-mail: suscripc@grupoaran.com

Publicación autorizada por el Ministerio de Sanidad como Soporte Válido, Ref. SVP. Núm. 1/19-R-CM.
ISSN (versión papel): 0003-3170. ISSN: (versión electrónica): 1695-2987
Depósito Legal: M-3229-2019

ARÁN EDICIONES, S.L.

C/ Orense, 11, 4.ª - 28020 Madrid - Tel. 91 782 00 30 - Fax: 91 561 57 87
e-mail: angiologia@grupoaran.com

Angiología

(Revista internacional de Medicina y Cirugía Vascular y Endovascular)

Director

Manuel Miralles Hernández
Hospital Universitari i Politècnic La Fe. València
mirallesm@telefonica.net

Editor Jefe

Enrique San Norberto García
Hospital Clínico Universitario de Valladolid. Valladolid
esannorberto@hotmail.com

Editores Asociados (en representación de):

Manuel Alonso Pérez
(Capítulo de Cirugía Endovascular)
Hospital Universitario Central de Asturias. Oviedo
malonsopcorreo2@gmail.com

Javier Álvarez Fernández
(Capítulo de Flebología)
Hospital de Cabueñes. Gijón, Asturias
ljavieralvarez12@hotmail.com

Carlos Esteban
(Medicina Vascular)
Hospital Universitari Germans Trias i Pujol. Badalona, Barcelona
carlosestebangracia@gmail.com

Alejandro Fabiani
(CELA)
Escuela de Medicina y Ciencias de la Salud. Tecnológico de Monterrey. Monterrey, México
alefabiani@gmail.com

Israel Leblic Ramírez
(Accesos Vasculares)
Hospital Univearsitario La Paz. Madrid
leblic2@hotmail.com

Jose Ramón March (SEACVE)
Hospital Universitario de Getafe. Getafe, Madrid
jrmarchg@gmail.com

Leopoldo Mariné Massa (CVHH)
Escuela de Medicina. Pontificia Universidad Católica de Chile. Santiago, Chile
marinepolo@yahoo.com

Ángeles Menéndez
(Capítulo de Diagnóstico Vascular)
Hospital Universitario Central de Asturias (HUCA). Oviedo
angelsidi@hotmail.com

Jorge Vilariño Rico
(Pie Diabético)
Complejo Hospitalario Universitario de A Coruña. A Coruña
Jorge.Vilarino.Rico@sergas.es

Comité Editorial

Sergi Bellmunt
Hospital Universitari Vall d'Hebron. Barcelona
sergi.bellmunt@vallhebron.cat

Isabel del Blanco Alonso
Hospital Clínico Universitario de Valladolid. Valladolid
iblancoa@saludcastillayleon.es

Albert Clará
Hospital Universitari del Mar. Barcelona
aclara@parcdesalutmar.cat

Jorge Cuenca Manteca
Hospital Universitario Santa Lucía. Cartagena, Murcia
jcuencam@gmail.com

Young Erben
Mayo Clinic. Jacksonville. Florida, EE. UU.
erben.young@mayo.edu

Jorge Fernández-Noya
Hospital Universitario de A Coruña. A Coruña
jfernoy@gmail.com

Ángel Flores
Complejo Hospitalario de Toledo. Toledo
aflores@sescam.jccm.es

Francisca García Fernández
Hospital Universitari i Politècnic La Fe. València
francisca.garcia@uchceu.es

Manuel García-Toca
Emory University. Atlanta. Georgia, EE. UU.
manuel.garcia-toca@emory.edu

José Antonio González Fajardo
Hospital Universitario 12 de Octubre. Madrid
gonzalezfajardoja@gmail.com

Mercedes Guerra Requena
Hospital Universitario de Guadalajara. Guadalajara
merguerra24@gmail.com

Joaquín de Haro Miralles
Hospital Universitario de Getafe. Getafe, Madrid
deharojoaquin@yahoo.es

Elena Iborra Ortega
Hospital Universitari de Bellvitge. Barcelona
eiborra@bellvitgehospital.cat

Antonio Martín-Conejero
Hospital Clínico San Carlos. Madrid
amartinconejero@gmail.com

Esther Martínez Aguilar
Hospital Universitario de Navarra. Pamplona
esthermartinezaguilar@hotmail.com

Rosa Moreno Carriles
Hospital San Rafael. Madrid
rmorca@gmail.com

Rebeca Reachi Lugo
Hospital Beneficencia Española. San Luis de Potosí, México
rbkreachi@yahoo.com

Álvaro Revilla Calavia
Hospital Clínico Universitario de Valladolid. Valladolid
arevilla@saludcastillayleon.es

Rodrigo Rial Horcajo
Capítulo Español de Flebología y Linfología (CEFyL). Sociedad Española de Angiología, Cirugía Vascular y Endovascular. Madrid
doctorrial@gmail.com

Luis Riera
Hospital Quirón San José. Madrid
piperiera@yahoo.es

Lourdes del Río Solá
Hospital Clínico Universitario de Valladolid. Valladolid
lrio@saludcastillayleon.es

Herón Rodríguez
Northwestern University Feinberg School of Medicine. Chicago. Illinois, EE. UU.
herodrig@nm.org

Manuel Rodríguez-Piñero
Hospital Universitario Puerta del Mar. Cádiz
mropinero@gmail.com

Luis Miguel Salmerón Febres
Hospital Universitario Clínico San Cecilio. Granada
lmsalmeron95@gmail.com

Álvaro Torres Blanco
Hospital Universitari i Politècnic La Fe. València
atorres658@yahoo.es

Mónica M. Torres Fonseca
Hospital Universitario de Getafe. Getafe, Madrid
monitorfon@gmail.com

August Ysa
Hospital de Cruces. Barakaldo, Bilbao
augustysa@telefonica.net

Exdirectores

A. Martorell M. P. Martorell M.A. Cairols (2001-2005) F. Acín (2005-2009) F. Vaquero (2009-2013) F. Lozano (2013-2017) J. A. González Fajardo (2017-2025)

seacve
Sociedad Española de Angiología, Cirugía Vascular y Endovascular

Fundación de la Sociedad Española de Angiología, Cirugía Vascular y Endovascular

Publicación Oficial de la Sociedad Española de Angiología, Cirugía Vascular y Endovascular, de sus capítulos, secciones y grupos de trabajo: Flebología y Linfología, Diagnóstico no Invasivo, Cirugía Endovascular, Pie Diabético, Medicina Vascular y de Calidad.
www.seacve.es

Órgano Oficial de las Sociedades Autonómicas/Regionales:

Sociedad de Angiología, Cirugía Vascular y Endovascular de Madrid
Sociedad Andaluza de Angiología y Cirugía Vascular
Sociedad Aragonesa de Angiología y Cirugía Vascular
Sociedad Asturiana de Angiología y Cirugía Vascular y Endovascular
Sociedad Canaria de Angiología y Cirugía Vascular
Sociedad Castellano-Leonesa de Angiología y Cirugía Vascular
Societat Catalana d'Angiologia i Cirurgia Vascular i Endovascular
Sociedad Centro de Angiología y Cirugía Vascular
Sociedade Galega de Anxiología e Ciruxía Vascular
Sociedad Norte de Angiología y Cirugía Vascular
Sociedad Riojana de Cirugía Vascular
Societat Valenciana d'Angiologia i Cirurgia Vascular
Sociedad Vasco Navarra de Angiología y Cirugía Vascular

Angiología

Sumario

Vol. 78 Noviembre-Diciembre N.º 6

Editorial

Estudio SIRONA: el análisis estadístico nos da la conclusión correcta, no la importancia de la revista en la que se publica
E. M. San Norberto 267

Original

Diseño y caracterización biomecánica de andamios nanocompuestos de quitosano/nanocelulosa reticulados con genipina para el tratamiento de úlceras del pie diabético
Z. Haholkina, D. Caicedo-Valdés, S. Feijóo-Bandín, Á. Cid, C. Rioboo, A. Taboada-Lucero, M. Rico, R. Bouza-Padín 270

Revisión

Inteligencia artificial en trauma vascular periférico: una revisión y perspectivas
D. Arbeláez Lelión, M. J. Murcia Ramos, S. Salgado Uribe, L. Uribe González, M. A. Serrano Gamboa..... 282

Casos Clínicos

Fístula ureteroilíaca: diagnóstico y manejo a propósito de un caso
V. Tristán Calvo, P. Boyero Polo, N. Moradillo Renuncio, H. J. Montoya Catalá, I. L. Agúndez Gómez 293

Trombosis carotídea por trauma contuso
C. A. Paspuel Trujillo, G. Buitrón Proaño, C. E. Herrera Lema..... 296

Disección aórtica abdominotorácica extrema: un desafío quirúrgico
C. Espinel, B. L. Caicedo, D. S. Quintero, G. Camelo Pardo, E. F. Manrique Hernández..... 299

Manejo híbrido de tumores carotídeos Shamblin III: embolización selectiva y resección quirúrgica
B. A. Rodríguez Portilla, H. C. Jiménez, M. G. Bahamón, J. D. Molano, S. Zuluaga 303

Imágenes Clínicas del Mes

Quiste renal roto como diagnóstico diferencial de infección periaórtica
J. Álvarez García, B. Vera Arroyo, E. Pastor Cascón, R. Gómez Medialdea..... 307

La fuerza radial del *stent* Supera™, eficaz en anatomías complejas
I. Unzaga Rubio, R. A. Frigola Castro, M. Atienza Pascual, E. Martínez Aguilar 309

Carta al Director

Adecuación de la solicitud de ecografías Doppler de troncos supraaórticos: hacia una utilización más selectiva
A. Apodaka Díez, D. Caicedo Valdés 311

Índice de Autores 2026 313

sumario

Angiología

Summary

Vol. 78 November-December No. 6

Editorial
SIRONA study: statistical analysis yields the correct conclusion, not the prestige of the journal where it is published
E. M. San Norberto 267

Original
Design and biomechanical characterization of genipin-crosslinked chitosan/ nanocellulose nanocomposite scaffolds for diabetic foot ulcer management
Z. Haholkina, D. Caicedo-Valdés, S. Feijóo-Bandín, Á. Cid, C. Rioboo, A. Taboada-Lucero, M. Rico, R. Bouza-Padín 270

Review
Artificial intelligence in peripheral vascular trauma: a review and future perspectives
D. Arbeláez Lelión, M. J. Murcia Ramos, S. Salgado Uribe, L. Uribe González, M. A. Serrano Gamboa..... 282

Case Reports
Ureteroiliac fistula: diagnosis and management in a case study
V. Tristán Calvo, P. Boyero Polo, N. Moradillo Renuncio, H. J. Montoya Catalá, I. L. Agúndez Gómez 293

Carotid thrombosis due to blunt trauma
C. A. Paspuel Trujillo, G. Buitrón Proaño, C. E. Herrera Lema..... 296

Extreme thoracoabdominal aortic dissection: surgical challenge
C. Espinel, B. L. Caicedo, D. S. Quintero, G. Camelo Pardo, E. F. Manrique Hernández..... 299

Hybrid management of Shamblin III carotid body tumors: selective preoperative embolization and surgical resection
B. A. Rodríguez Portilla, H. C. Jiménez, M. G. Bahamón, J. D. Molano, S. Zuluaga 303

Clinical Images of the Month
Ruptured renal cyst as a differential diagnosis of periaortic infection
J. Álvarez García, B. Vera Arroyo, E. Pastor Cascón, R. Gómez Medialdea 307

Radial strength of the Supera™ stent: effectiveness in complex anatomies
I. Unzaga Rubio, R. A. Frigola Castro, M. Atienza Pascual, E. Martínez Aguilar 309

Letter to the Editor
Appropriateness of supra-aortic trunk duplex ultrasound referrals: towards more selective use
A. Apodaka Díez, D. Caicedo Valdés 311

Index of Authors 2026..... 313

summary

ISSN (electrónico): 1695-2987 - ISSN (papel): 0003-3170

Angiología

DOI: 10.20960/angiologia.00973



Editorial

Estudio SIRONA: el análisis estadístico nos da la conclusión correcta, no la importancia de la revista en la que se publica

SIRONA study: statistical analysis yields the correct conclusion, not the prestige of the journal where it is published

En agosto de este año se han publicado los resultados del estudio SIRONA respecto al seguimiento al año (1), a los dos años (2) y a los subgrupos de tratamiento (3). Se trata de un estudio multicéntrico en 25 centros de Alemania y Austria, aleatorizado, controlado, de no inferioridad, que compara la angioplastia femoropoplítea en pacientes claudicantes con balones recubiertos de paclitaxel o de sirolimus. Incluye 482 pacientes, 238 en el grupo de sirolimus y 244 en el grupo de paclitaxel. Tras un seguimiento de 12 meses, sus conclusiones fueron que la angioplastia con balones de sirolimus presentaba no inferioridad respecto a los resultados clínicos y a la mejoría en la calidad de vida, aunque no alcanzaran una igualdad estadísticamente robusta en cuanto a la permeabildiad primaria. Los autores otorgaban a los balones con sirolimus la capacidad de ser una "alternativa valiosa" a los balones con paclitaxel. Tras dos años de seguimiento otorgaban una permeabilidad, una revascularización y una seguridad similares.

Analizando dicho estudio, podemos comenzar resaltando como el 25,5 % de los pacientes intervenidos se encontraban en una categoría 2 de la clasificación de Rutherford. Debemos recordar cómo todas las guías clínicas internacionales sobre enfermedad arterial periférica recomiendan el tratamiento invasivo (bien quirúrgico o endovascular) a partir de una claudicación invalidante, lo que equivaldría a una categoría 3 de Rutherford (4). Sin embargo, más allá de aplicar la lógica de la práctica clínica habitual a este estudio, quisiera realizar unos comentarios basados en el estudio estadístico de los datos que se ofrecen en dicha publicación para comprobar si las conclusiones que proponen los autores se sustentan con los hallazgos encontrados.

El SIRONA es un ensayo de no inferioridad que compara un balón de sirolimus (Magic Touch, Concept Medical) con balones de paclitaxel (Luminor 35, iVascular; Lutonix, BD; Ranger, Boston Scientific; IN.PACT Admiral/Pacific, Medtronic; Stellarex, Philips; Orchid, Acotec Scientific; Sequent Please OTW, B Braun, y Elutax, AR Baltic Medical). Tiene dos variables principales a 12 meses, la permeabilidad primaria y un compuesto clínico (revascularización del vaso diana por indicación clínica, amputación mayor y muerte relacionada con el dispositivo o el procedimiento), ambas con un margen absoluto del 10 %.

El primer problema es de diseño. El nivel de significación es de 0,025 unilateral por variable y se presenta como una corrección de Bonferroni, pero se parte de 0,05 unilateral cuando el estándar en no inferioridad ya es 0,025. No hay ajuste real por multiplicidad. Si basta con cumplir una de las dos variables, como hace la conclusión, el umbral debería ser 0,0125, y la permeabilidad ($p = 0,019$)

Conflictos de interés: el autor declara no tener conflictos de interés.

Inteligencia artificial: el autor declara no haber usado inteligencia artificial (IA) ni ninguna herramienta que use IA para la redacción del artículo.

©Copyright 2026 SEACVE y ©Arán Ediciones S.L. Este es un artículo Open Access bajo la licencia CC BY-NC-SA (http://creativecommons.org/licenses/by-nc-sa/4.0/).

no lo supera. El margen del compuesto clínico es, además, muy amplio. Se fijó en 10 puntos para una tasa de eventos esperada del 6 % y el intervalo observado (entre -7,7 y 3,2) es compatible con que sirolimus duplique los eventos del control, del 7,3 % al 15 %. Ese margen conserva el 41 % del beneficio del paclitaxel sobre el balón convencional.

Los supuestos del cálculo muestral tampoco se cumplieron. Se esperaba una permeabilidad del 89 % con paclitaxel y se observó un 74,9 %, con 402 pacientes evaluables de los 430 necesarios. El grupo control mezcla al menos nueve balones distintos, un 20 % de ellos Lutonix, de dosis baja. En el 22 % de los pacientes se implantó un *stent* de rescate y el 28 % tenía calcificación grave, pese a que esto último era un criterio de exclusión. Todo ello acerca los dos brazos y favorece la no inferioridad.

En la permeabilidad primaria, la no inferioridad solo se alcanza en el análisis más favorable. Con casos disponibles la diferencia es de -1,0 puntos y el límite inferior del intervalo queda en -9,6, a cuatro décimas del margen. En la población por intención de tratar modificada baja a -10,5, y con imputación múltiple, a -10,7 y a -11,3. Falta el resultado del 16,6 % de los pacientes, más que el propio margen, y lo que se presenta como intención de tratar es un análisis de casos completos. Pesa más otro dato. El análisis binario da 73,9 % frente a 74,9 %, pero la estimación de Kaplan-Meier a 365 días da 74,0 % frente a 81,9 %. Esos ocho puntos desaparecen porque el análisis binario admite eventos hasta el día 410, y en ese tramo el paclitaxel pierde siete puntos. El resultado principal depende de la ventana de seguimiento elegida.

La figura 3 del estudio del seguimiento a un año muestra lo mismo. Sus cifras son coherentes entre sí: los intervalos de los *hazard ratios* (HR) son simétricos en escala logarítmica, los valores de *p* se corresponden con ellos y las incidencias de las curvas cuadran con los eventos y los pacientes a riesgo. Sin embargo, el error estándar de cada HR implica más eventos de los que recoge la tabla de riesgo a 12 meses y la tabla 4 lo confirma. Hasta el día 410 hubo 16 revascularizaciones de la lesión diana con sirolimus y 14 con paclitaxel; a 12 meses eran 16 y 10. Casi un tercio de los eventos del paclitaxel ocurre después del día 365, cuando queda a riesgo menos de la mitad de los pacientes y, hacia el final, tan pocos que cada evento eleva la curva unos tres puntos. Los HR publicados (1,22 y 1,40) incluyen esa cola. Truncados a 12 meses rondarían 1,6 y 1,7, según mi estimación, todavía sin significación.

Las curvas se cruzan y los riesgos no son proporcionales, de modo que un HR único resume mal lo ocurrido. El sirolimus concentra 9 de sus 16 revascularizaciones entre los meses 6 y 8 y después se estabiliza. El paclitaxel acumula eventos despacio y sigue sumándolos al final. El material suplementario apunta en la misma dirección: a los 6 meses la reestenosis por eco Doppler fue 13,8 puntos más frecuente con sirolimus (IC 95 %: de 6,8 a 20,8; $p < 0{,}001$), aunque ese dato lo comunican los centros, que conocían el tratamiento. La adjudicación de eventos fue enmascarada, igual que los pacientes y el laboratorio central, lo que resta peso al sesgo de detección. La lectura más razonable es que el sirolimus falla antes y el paclitaxel, después, y que a 12 meses coinciden. Cuál de los dos patrones acaba peor lo dirá el seguimiento a 24 meses.

Entre las variables secundarias, la mejoría en la clasificación de Rutherford fue menor con sirolimus (OR 0,7; $p = 0{,}043$), lo que encaja mal con la mejoría "comparable" de la conclusión. Las variables funcionales se analizaron excluyendo a los pacientes reintervenidos, una selección posterior a la aleatorización que favorece al brazo con más reintervenciones. Hubo 9 muertes con sirolimus y 5 con paclitaxel (riesgo relativo: 1,8; IC 95 %: de 0,6 a 5,2). El ensayo se justifica por las dudas sobre la seguridad del paclitaxel y con estos números no aporta nada al respecto.

A un año, el balón de sirolimus no es claramente peor que el de paclitaxel, pero el ensayo no demuestra que sea equivalente. Los datos toleran hasta 10 puntos menos de permeabilidad y el doble de reintervenciones. Con todo lo comentado previamente, no puede encontrarse en él un motivo real para sustituir el paclitaxel en pacientes claudicantes.

El segundo artículo del SIRONA (2) presenta los resultados a 2 años (790 días) de los 482 pacientes aleatorizados a balón de sirolimus o de paclitaxel. Concluye que el sirolimus da resultados clínicos y comunicados por el paciente "comparables" a los del paclitaxel. No hay diferencias significativas en ninguna variable, pero el análisis no permite esa conclusión.

El ensayo se diseñó como de no inferioridad y a 2 años se analiza como si fuera de superioridad. Todas las comparaciones son contrastes bilaterales a 0,05, sin margen preespecificado y sin ajuste por multiplicidad, y una *p* no significativa no demuestra equivalencia. Tampoco hay análisis de sensibilidad. Solo se presentan los casos disponibles: cuando falta el eco Doppler del 19,7 % con sirolimus y del 15,2 % con paclitaxel y cuando a 12 meses la imputación múltiple ya dejaba la permeabilidad fuera del margen. Además, el compuesto clínico, que era variable principal a 12 meses (revascularización del vaso diana, amputación mayor y muerte relacionada con el dispositivo), no se comunica a 2 años.

La permeabilidad primaria fue del 64,6 % con sirolimus y del 67,2 % con paclitaxel (HR: 1,17; IC 95 %: de 0,84 a 1,63). A partir de los intervalos publicados, la diferencia es de -2,6 puntos, con un intervalo aproximado de -12,7 a 7,5. No cumpliría el margen del 10 % que el propio ensayo usó a 12 meses. La permeabilidad secundaria fue del 71,9 % frente al 81,7 % (HR: 1,49; IC 95 %: del 0,99 al 2,25; $p = 0{,}052$). Son 10 puntos en contra del sirolimus, compatibles con hasta 20, y el resumen no los menciona.

Las dos estimaciones son, además, inestables. Las curvas caen en vertical en la visita de los 24 meses, cuando quedan a riesgo 50 y 61 pacientes, y la permeabilidad primaria pasa de alrededor del 70 % a cerca del 48 % y del 57 % en pocas semanas. El valor "a 2 años" depende del día exacto en que se lea la curva, y el artículo no lo indica. La curva de permeabilidad secundaria tampoco se entiende bien. Se mantiene en torno al 97 % hasta el mes 22, aunque al año una cuarta parte de los pacientes ya había perdido la permeabilidad primaria y solo un 7 % se había reintervenido. Falta la definición operativa.

En la reintervención se confirma el patrón que apuntaba a 12 meses. Hasta el día 365 hubo 16 revascularizaciones de la lesión diana con sirolimus y 10 con paclitaxel. Entre los días 366 y 790 hubo 7 y 21. El total a 2 años es de 23 frente a 31 (HR: 0,80; IC 95 %: de 0,46 a 1,38). Ese HR promedia dos periodos opuestos, uno cercano a 1,6 el primer año y otro en torno a un tercio el segundo. Las curvas se cruzan hacia el mes 14, de modo que los riesgos no son proporcionales y el *log-rank* pierde potencia. Lo adecuado sería un análisis por periodos.

El resultado cambia según la variable. La revascularización de la lesión diana favorece al sirolimus (11,2% frente a 14,5%), pero la del vaso diana, no (15,3 % frente a 13,8 %). El sirolimus acumula 9 revascularizaciones del vaso fuera de la lesión tratada y el paclitaxel 3. El resumen y la figura central muestran solo la primera, aunque la del vaso era la que formaba parte de la variable principal. Por otro lado, el sirolimus tiene más reestenosis binaria (38,2% frente a 33,8%) y menos reintervenciones sobre la lesión. Puede que sus reestenosis den menos síntomas, pero quien indica la reintervención conoce el tratamiento asignado, y ese sesgo no puede descartarse.

El resultado más sólido es el de calidad de vida vascular. Los pacientes estaban enmascarados y el intervalo de la diferencia en el VascuQol (de -0,15 a 0,24) queda muy por debajo de la diferencia mínima clínicamente relevante, de 0,87. Aquí sí puede hablarse de equivalencia. Tiene dos limitaciones: se analizan 345 de los 482 pacientes (72 %) y se excluye a los reintervenidos, que es una selección posterior a la aleatorización.

En seguridad, murieron 15 pacientes con sirolimus y 9 con paclitaxel (6,3 % frente a 3,7 %; HR: 1,70; IC 95 %: de 0,74 a 3,90). El ensayo se justifica por las dudas sobre la mortalidad tardía del paclitaxel y el exceso numérico está en el brazo de sirolimus. Con 24 muertes no puede afirmarse que haya diferencia, pero tampoco que no haya problemas de seguridad, como dice la figura central. Entre las causas hay 5 neoplasias con sirolimus y 1 con paclitaxel ($p = 0,12$). Con estos números no significa nada, pero conviene vigilarlo. La adjudicación tampoco queda clara: el texto atribuye la valoración de las muertes al comité de eventos clínicos, que estaba cegado, y la tabla 5 al comité de seguridad, que no lo estaba.

Hay varias erratas en la tabla 4. En la revascularización de la lesión diana con paclitaxel, 31/183 no da 14,5 %, sino 16,9 %; el porcentaje publicado corresponde a 31/214. En la del vaso diana, el denominador del paclitaxel (247) supera a los aleatorizados (244). Una objeción que comenté al comienzo de este artículo a la publicación de 12 meses sí queda resuelta. La censura desigual entre brazos era un efecto del calendario de visitas, porque a 12 meses hay ahora 208 y 219 pacientes a riesgo.

A dos años el balón de sirolimus da la misma calidad de vida que el de paclitaxel y no más reintervenciones sobre la lesión diana. La permeabilidad es numéricamente peor, sobre todo la secundaria, y la mortalidad numéricamente mayor. Las conclusiones de este estudio continúan sin ser un motivo de eficacia ni de seguridad para preferir el sirolimus al paclitaxel en pacientes claudicantes.

Enrique M. San Norberto

Editor jefe de la revista Angiología. *Servicio de Angiología y Cirugía Vascular. Hospital Clínico Universitario de Valladolid. Valladolid*

BIBLIOGRAFÍA

1. Teichgräber U, Ingwersen M, Lehmann T, Platzer S, Kunstmann I, Steiner S, et al. Comparison of sirolimus- vs paclitaxel- coated balloon angioplasty for femoropopliteal artery disease. J Am Coll Cardiol 2026;88(8):780-96. DOI: 10.1016/j.jacc.2025.12.017
2. Teichgräber U, Ingwersen M, Lehmann T, Platzer S, Kunstmann I, Steiner S, et al. 2-year patient-centered and clinical outcomes of sirolimus- versus paclitaxel- coated balloon angioplasty in femoropopliteal artery disease. JACC Cardiovasc Interv 2026;19(16):2251-61. DOI: 10.1016/j.jcin.2026.06.021
3. Teichgräber U, Ingwersen M, Lehmann T, Platzer S, Kunstmann I, Steiner S, et al. Subgroup variations in effectiveness of femoropopliteal sirolimus versus paclitaxel-coated balloon angioplasty: post hoc results of the randomised SIRONA trial. CVIR Endovasc 2026;9(1):96. DOI: 10.1186/s42155-026-00743-2
4. Nordanstig J, Behrendt CA, Baumgartner I, Belch J, Bäck M, Fitridge R, et al. European Society for Vascular Surgery (ESVS) 2024 clinical practice guidelines on the management of asymptomatic lower limb peripheral arterial disease and intermittent claudication. Eur J Vasc Endovasc Surg 2024;67(1):9-96. DOI: 10.1016/j.ejvs.2023.08.067

ISSN (electrónico): 1695-2987 - ISSN (papel): 0003-3170

Angiología



Original

Diseño y caracterización biomecánica de andamios nanocompuestos de quitosano/nanocelulosa reticulados con genipina para el tratamiento de úlceras de pie diabético

Design and biomechanical characterization of genipin-crosslinked chitosan/nanocellulose nanocomposite scaffolds for diabetic foot ulcer management

Zoia Haholkina[1], Diego Caicedo-Valdés[2], Sandra Feijóo-Bandín[3,4], Ángeles Cid[5], Carmen Rioboo[5], Arturo Taboada-Lucero[1,3], Maite Rico[1], Rebeca Bouza-Padín[1,3]

[1]Departamento de Física y Ciencias de la Tierra. Universidade da Coruña. Campus Industrial de Ferrol. Centro de Investigación en Tecnologías Navales e Industriales (CITENI). Grupo de Polímeros. A Coruña. [2]Departamento de Cirugía. Facultad de Medicina de Santiago de Compostela. Grupo de Investigación Vascular (VARGROS). Instituto de Investigación Sanitaria de Santiago de Compostela (IDIS). Santiago de Compostela, A Coruña. [3]Unidad de Investigación en Cardiología Celular y Molecular. IDIS. Complexo Hospitalario Universitario de Santiago de Compostela. Área Sanitaria de Santiago de Compostela e Barbanza (SERGAS). Santiago de Compostela, A Coruña. [4]Centro de Investigación Biomédica en Red de Enfermedades Cardiovasculares (CIBERCV). Instituto de Salud Carlos III. Madrid. [5]Laboratorio de Microbiología. Facultad de Ciencias. Universidade da Coruña. Campus da Zapateira. A Coruña

Resumen

Introducción y objetivo: el objetivo de este estudio fue desarrollar y caracterizar nuevos andamiajes (*scaffolds*) nanocompuestos biomiméticos basados en quitosano (CS) y nanocristales de celulosa (CNC), reticulados con genipina (GP) y diseñados específicamente para el manejo de las úlceras de pie diabético (UPD). La investigación se centró en ajustar las propiedades biomecánicas y la capacidad de absorción de exudado para satisfacer los requisitos del microentorno de las heridas crónicas.

Materiales y métodos: los apósitos se fabricaron mediante un método de reticulación química seguido de un proceso de congelación y de liofilización en dos etapas. Se incorporaron CNC en diferentes concentraciones (10 % y 50 % p/p) para reforzar la matriz de CS/GP. Las formulaciones se caracterizaron mediante difracción de rayos X (DRX) para determinar la cristalinidad y la microscopía electrónica de barrido (SEM) para el análisis morfológico. El rendimiento se evaluó mediante ensayos de hinchamiento en PBS, pruebas de compresión mecánica (módulo de compresión) y citocompatibilidad *in vitro* utilizando fibroblastos 3T3 (ensayo MTT). Las propiedades antibacterianas frente a cinco especies bacterianas potencialmente patógenas se determinaron mediante el método de recuento en placa en agar.

Resultados: todos los andamiajes exhibieron una estructura porosa de tipo panal altamente interconectada. El grupo CS/10CNC mostró el mayor índice de hinchamiento (~3300 %), mientras que el grupo CS/50CNC proporcionó una estabilidad estructural superior, con una absorción estable de ~2000 %. Las pruebas mecánicas revelaron que la incorporación del 50 % de CNC reforzó significativamente la matriz, aumentando el módulo de compresión (Ec) a 0,45 ± 0,05 MPa (un incremento de 5,6 veces respecto al control), logrando un "ajuste mecánico" con el tejido dérmico humano. La DRX confirmó la integración exitosa de los dominios cristalinos de celulosa de tipo I. Finalmente, todas las formulaciones permitieron una alta viabilidad celular (> 90 %), lo que confirma la naturaleza no tóxica del sistema reticulado con genipina. Además, todas las formulaciones mostraron propiedades bactericidas.

Conclusiones: los nanocompuestos de CS/GP/CNC sintetizados representan un apósito avanzado prometedor para el tratamiento de las UPD. La capacidad de ajustar con precisión la rigidez mecánica y el manejo de fluidos mediante la concentración de CNC, combinada con una excelente biocompatibilidad e integridad estructural, convierte a estos andamiajes en candidatos ideales para promover la cicatrización en heridas diabéticas crónicas y altamente exudativas.

Palabras clave:
Úlcera de pie diabético. Andamiaje bioinspirado. Ajuste mecánico. Gestión de exudados. Actividad antimicrobiana. Biocompatibilidad.

Recibido: 15/06/2026 • Aceptado: 14/10/2026

Conflictos de interés: los autores declaran no tener conflictos de interés.

Inteligencia artificial: los autores declaran no haber usado inteligencia artificial (IA) ni ninguna herramienta que use IA para la redacción del artículo.

Haholkina Z, Caicedo-Valdés D, Feijóo-Bandín S, Cid Á, Rioboo C, Taboada-Lucero A, Rico M, Bouza-Padín R. Diseño y caracterización biomecánica de andamios nanocompuestos de quitosano/nanocelulosa reticulados con genipina para el tratamiento de úlceras de pie diabético. Angiología 2026;78(6):270-281

DOI: 10.20960/angiologia.00937

Correspondencia:
Rebeca Bouza-Padín. Departamento de Física y Ciencias de la Tierra. Universidade da Coruña. Campus Industrial de Ferrol. Rúa da Maestranza, 9. 15001 A Coruña
e-mail: rebeca.bouza@udc.es

©Copyright 2026 SEACVE y ©Arán Ediciones S.L. Este es un artículo Open Access bajo la licencia CC BY-NC-SA (http://creativecommons.org/licenses/by-nc-sa/4.0/).

Abstract

Introduction and objective: the objective of this study was to develop and characterize novel biomimetic nanocomposite scaffolds based on chitosan (CS) and cellulose nanocrystals (CNCs), cross-linked with genipin (GP), specifically designed for the management of diabetic foot ulcers (DFUs). The research focused on tuning the biomechanical properties and exudate absorption capacity to match the requirements of the chronic wound microenvironment.

Materials and methods: dressings were fabricated via a chemical cross-linking method followed by a two-step freezing and lyophilization process. CNCs were incorporated at varying concentrations (10 % and 50 % w/w) to reinforce the CS/GP matrix. The formulations were characterized through X-ray diffraction (XRD) for crystallinity and Scanning Electron Microscopy (SEM) for morphological analysis. Performance was evaluated via swelling assays in PBS, mechanical compression testing (compressive modulus), and *in vitro* cytocompatibility using 3T3 fibroblasts (MTT assay). Antibacterial properties on five potential pathogenic bacterial species were determined by plate count agar method.

Results: all scaffolds exhibited a highly interconnected honeycomb-like porous structure. The CS/10CNC group showed the highest swelling ratio (~3300 %), while the CS/50CNC group provided superior structural stability with a stable absorption of ~2000 %. Mechanical testing revealed that 50 % CNC incorporation significantly reinforced the matrix, increasing the compressive modulus (E_c) to 0.45 ± 0.05 MPa (a 5.6-fold increase over the control), achieving a "mechanical match" with human dermal tissue. XRD confirmed the successful integration of crystalline Cellulose I domains. Finally, all formulations supported high cell viability (> 90 %), confirming the non-toxic nature of the genipin-crosslinked system. Furthermore, all formulations showed bactericidal properties.

Conclusions: the synthesized CS/GP/CNC nanocomposites represent a promising advanced dressing for DFU treatment. The ability to precisely tune mechanical stiffness and fluid management through CNC concentration, combined with excellent biocompatibility and structural integrity, makes these scaffolds ideal candidates for promoting healing in chronic, highly exudative diabetic wounds.

Keywords: Diabetic foot ulcer. Bio-inspired scaffold. Mechanical matching. Exudate management. Antimicrobial activity. Biocompatibility.

INTRODUCCIÓN

Las úlceras de pie diabético (UPD) crónicas representan un grave desafío clínico caracterizado por un retraso en la cicatrización, colonización o infección bacteriana persistente y un elevado riesgo de amputación de miembros inferiores (1,2). El manejo eficaz de las UPD requiere apósitos avanzados capaces de absorber el exceso de fluido, prevenir la infección y proporcionar un microambiente biomimético para la reparación celular. Entre los polímeros de origen natural, el quitosano (CS) ha sido ampliamente investigado para el cuidado de heridas debido a su biocompatibilidad inherente, propiedades hemostáticas, potencial antimicrobiano y similitud estructural con los glicosaminoglicanos de la matriz extracelular (MEC) (3). Además, su capacidad para ser procesado en arquitecturas tridimensionales altamente porosas lo convierte en un candidato ideal para facilitar el intercambio gaseoso y la difusión de nutrientes en tejidos diabéticos isquémicos.

A pesar de sus ventajas biológicas, la aplicación clínica de los hidrogeles de quitosano puro suele verse limitada por su escasa estabilidad mecánica y su rápida disolución en entornos altamente exudativos. Para abordar este problema, se requiere una reticulación química que mantenga la integridad estructural del andamio. La genipina (GP), un agente reticulante de origen natural derivado de *Gardenia jasminoides Ellis*, ha surgido como una alternativa superior a los reticulantes sintéticos tradicionales (*p.* ej., el glutaraldehído) debido a su citotoxicidad extremadamente baja y a su capacidad para formar redes covalentes estables con los grupos amino primarios del quitosano (4). Los hidrogeles de quitosano reticulados con genipina exhiben una estabilidad fisiológica y una biocompatibilidad mejoradas, características esenciales para un contacto prolongado con tejidos ulcerados vulnerables.

Sin embargo, aunque la reticulación con GP estabiliza eficazmente la matriz de quitosano, a menudo carece de la robustez mecánica necesaria para soportar plenamente las tensiones dinámicas propias de la deambulación del paciente. Lograr un ajuste biomecánico preciso con la piel humana preservando al mismo tiempo una elevada porosidad sigue siendo un reto para los hidrogeles puros. Para superar esta limitación, la incorporación de nanocristales de celulosa (CNC) se ha consolidado como una estrategia prometedora para proporcionar refuerzo estructural sin comprometer el rendimiento biológico del andamio.

Si bien la reticulación con GP estabiliza la matriz de quitosano, las UPD están sometidas a un estrés mecánico continuo durante la deambulación del paciente, lo que exige apósitos que se ajusten a las propiedades biomecánicas de la piel nativa. El rendimiento clínico depende en gran medida de alinear el módulo de compresión del andamio 3D con la mecánica del tejido blando circundante (habitualmente entre 0,1 y 2,0 MPa) para prevenir daños tisulares secundarios y necrosis localizada por presión (5). En este contexto, la incorporación de nanocristales de celulosa (CNC) ha suscitado un notable interés. Los CNC po-

seen una extraordinaria rigidez mecánica, una estructura altamente cristalina y abundantes grupos hidroxilo superficiales capaces de formar extensas redes de enlaces de hidrógeno dentro de la matriz de quitosano (6). Más allá de actuar como agente de refuerzo mecánico, la naturaleza altamente hidrofílica de los CNC permite ajustar con precisión la relación de hinchamiento y la capacidad de absorción de exudado del andamio sin comprometer su arquitectura estructural.

Asimismo, aunque actualmente existen en el mercado diversos apósitos basados en quitosano, lograr un equilibrio óptimo entre una capacidad masiva de absorción de exudado y la estabilidad mecánica bajo carga fisiológica sigue siendo un desafío importante. La mayoría de las opciones existentes no logran mantener su integridad estructural durante la deambulación del paciente, lo que a menudo conduce al colapso prematuro del andamio o a la maceración tisular. Este estudio aborda dicha limitación mediante el desarrollo de un sistema nanocompuesto diseñado específicamente para soportar el estrés mecánico sin comprometer sus propiedades de gestión de fluidos.

Por consiguiente, el objetivo de este estudio fue desarrollar y evaluar sistemáticamente nuevas esponjas nanocompuestas biomiméticas y antibacterianas de CS/GP/CNC diseñadas específicamente para el tratamiento de las UPD (7). Planteamos la hipótesis de que variar la concentración de CNC permitiría ajustar con precisión tanto la rigidez mecánica como el perfil de absorción de fluidos de los andamios. Para comprobarlo, realizamos una caracterización estructural exhaustiva (XRD, SEM), evaluamos su comportamiento de hinchamiento y llevamos a cabo rigurosos ensayos mecánicos bajo compresión. Finalmente, se evaluó la citocompatibilidad *in vitro* utilizando fibroblastos 3T3 para confirmar el potencial de estos nanocompuestos como apósitos avanzados y mecánicamente funcionales para el cuidado de heridas.

MATERIALES Y MÉTODOS

El quitosano de peso molecular medio (CS, CAS: 9012-76-4, ref. de producto 448877) se adquirió en Sigma-Aldrich (St. Louis, MO, EE. UU.). La genipina (pureza ≥ 98 %) se adquirió en Apollo Scientific (EE. UU.) (ref. de producto BUP00080). Los nanocristales de celulosa (CNC, polvo seco, ref. de producto NG01NC0101) fueron suministrados por Nanografi Nano Technology (Ankara, Turquía). Todos los demás reactivos químicos y disolventes empleados en el estudio fueron de grado analítico y se utilizaron tal como se recibieron, sin purificación adicional.

PREPARACIÓN DE LOS ANDAMIOS NANOCOMPUESTOS

Los andamios reticulados a base de quitosano se fabricaron mediante un método de reticulación química utilizando genipina (GP) como agente reticulante (Fig. 1). Brevemente, el quitosano de peso molecular medio (CS) se disolvió en una solución de ácido láctico al 1 % (v/v) para obtener una solución madre de CS al 2 % (*p*/v) a pH 4,5. Por separado, se preparó una solución de genipina al 1 % (*p*/v) en agua ultrapura. Para sintetizar las matrices de CS/GP, la solución de GP se añadió gota a gota a 4 mL de la solución de CS bajo agitación magnética constante a temperatura ambiente durante 30 min. A lo largo

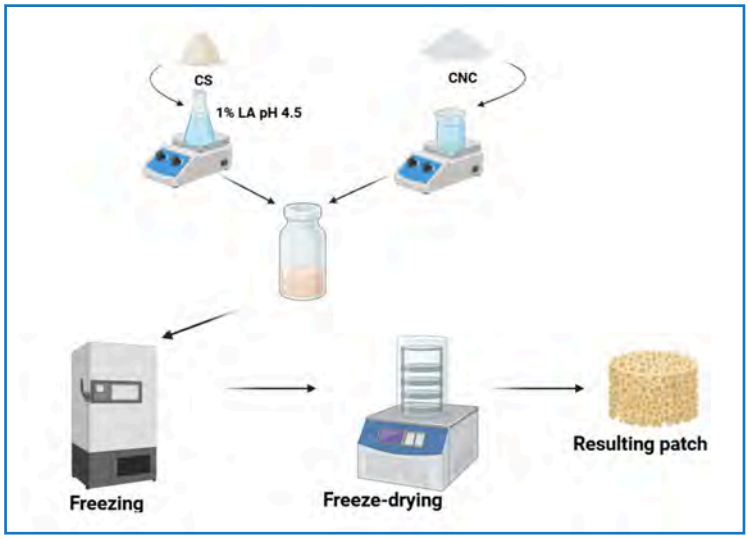

Figura 1. *Representación esquemática del proceso de síntesis de los parches compuestos de CS/CNC. El diagrama ilustra la reticulación química del quitosano (CS) con genipina (GP), la incorporación de nanocristales de celulosa (CNC) y el proceso de congelación y liofilización en dos etapas para generar la arquitectura porosa.*

de todo el estudio se mantuvo una concentración final de GP del 1 % (*p/p*) respecto al contenido de masa seca de CS. Para mejorar la capacidad de absorción de líquidos y la respuesta biológica de los andamios, se incorporaron nanocristales de celulosa (CNC) de modo que su contenido representara el 10 % y el 50 % (*p/p*) respecto a la masa polimérica seca total (CS + CNC), obteniéndose proporciones en peso seco de CS:CNC de 90:10 y 50:50, respectivamente (Tabla I). Previamente, se sonicó una suspensión acuosa de CNC al 2 % en peso en un baño ultrasónico para garantizar una dispersión completa y homogénea antes de mezclarla con la solución de CS/GP. Durante todo el proceso de preparación, el pH de la mezcla de reacción se monitorizó meticulosamente y se mantuvo dentro del rango de 6,4-6,5, considerado óptimo para promover la cicatrización fisiológica de las heridas.

Las mezclas resultantes se sometieron a un proceso de congelación y liofilización en dos etapas para generar la arquitectura porosa. En primer lugar, las muestras se congelaron a -20 °C durante 24 h. Posteriormente, se liofilizaron a -80 °C bajo presión controlada (vacío) durante 48 h (Fig. 1). Este procedimiento dio lugar a parches flexibles, altamente porosos y de aspecto esponjoso, capaces de adaptarse a topografías irregulares del lecho ulceroso y diseñados específicamente para aplicaciones avanzadas en úlceras de pie diabético (UPD).

CARACTERIZACIÓN DE LAS FORMULACIONES

Comportamiento de hinchamiento

El comportamiento de hinchamiento de las esponjas preparadas a base de quitosano (CS) se evaluó *in vitro* con el fin de determinar sus propiedades hidrofílicas y su idoneidad para aplicaciones en heridas. Las esponjas secas se equilibraron inicialmente en una estufa de vacío hasta alcanzar un peso constante (W_0). Posteriormente, las muestras se sumergieron en tampón fosfato salino (PBS, pH 7,4) a temperatura ambiente para permitir su hinchamiento. En intervalos de tiempo predeterminados (1 min, 60 min, 360 min y 1440 min), se retiró cuidadosamente el exceso de PBS superficial empleando papel absorbente y se registró el peso de las esponjas hinchadas (W_a).

La relación de hinchamiento (SR, %) se calculó mediante la siguiente ecuación:

$$SR\,(\%) = \frac{W_a - W_0}{W_0} \times 100\,\%\ \text{Ecuación 1}$$

donde W_0 representa el peso seco inicial de la esponja y W_a corresponde al peso en el equilibrio de hinchamiento.

La elevada porosidad y el carácter hidrofílico de las esponjas basadas en CS promovieron una rápida absorción de agua y un hinchamiento uniforme, lo que sugiere su potencial para mantener un ambiente húmedo favorable para la cicatrización de heridas, particularmente en las úlceras de pie diabético. Todos los experimentos se realizaron por triplicado ($n = 3$) para garantizar la reproducibilidad.

Propiedades mecánicas

Las propiedades mecánicas de los hidrogeles, incluidos el módulo de compresión y la deformación por compresión en el punto de rotura, se evaluaron utilizando una máquina universal de ensayos Instron 5565 (Instron, Inglaterra) equipada con una célula de carga de 100 N y una velocidad de cabezal de 2 mm·min^{-1}. Para los ensayos de compresión se emplearon muestras cilíndricas de hidrogel con un diámetro de 25 mm y una altura de 10 mm. El módulo de compresión se definió como la pendiente de la región lineal de las curvas de tensión-deformación, correspondiente a una deformación del 5-15 %. Los datos de deformación por compresión corresponden a la deformación en el límite elástico (punto de fluencia). Los resultados se expresaron como la media ± el error estándar de al menos siete especímenes.

Todos los ensayos se llevaron a cabo bajo condiciones de laboratorio controladas (25 °C ± 2 °C y 50 % de humedad relativa). Antes del ensayo, las muestras se acondicionaron a 20 °C ± 2 °C y 65 % de humedad relativa hasta alcanzar un contenido de humedad constante.

Tabla I. Composición detallada y nomenclatura de los andamios nanocompuestos de CS/GP/CNC preparados

Código de formulación	Quitosano (% en peso)	Genipina (% en peso)*	CNC (% en peso)†	Proporción CS:CNC
CS/GP	100	1	0	100:0
CS/10CNC	90	1	10	90:10
CS/50CNC	50	1	50	50:50

**Respecto al peso de quitosano. †Respecto al peso polimérico total (CS + CNC).*

Difracción de rayos X (XRD)

Los patrones de difracción de rayos X se registraron en un difractómetro Siemens D5000 (Karlsruhe, Alemania). El equipo operó a un voltaje de 45 kV y una corriente de 30 mA, utilizando radiación K-alfa de cobre (Cu Kα) con una longitud de onda media de λ (Kα) = 0,15 nm (1,54 Å). La abertura empleada fue de 0,6 mm. Los difractogramas se registraron en la región angular de 2θ de 5º a 40°, a temperatura ambiente, con un tiempo de paso de 4 s y un incremento angular de 0,005°.

Microscopía electrónica de barrido

Para evaluar las estructuras morfológicas superficiales, las esponjas se recubrieron con iridio mediante pulverización catódica (sputtering) empleando un equipo de alta resolución Cressington 208HR (Cressington Scientific Instruments, Reino Unido). Las morfologías superficiales se observaron con un microscopio electrónico de barrido de emisión de campo JSM 7200F (Jeol, EE. UU.) a un voltaje de aceleración de 10 kV y 15 kV.

Cultivo celular

La línea celular de fibroblastos embrionarios (NIH 3T3) se cultivó en medio Eagle modificado por Dulbecco (DMEM) con 4,5 g/L de glucosa (Merck KGaA, Alemania), suplementado con un 10 % de suero fetal bovino (Merck KGaA, Alemania), un 2 % de antibióticos penicilina/estreptomicina y un 2 % de L-glutamina (Merck KGaA, Alemania) en un incubador de CO_2 en condiciones estándar (temperatura de 37 °C, 5 % de CO_2 y humedad absoluta). Para el ensayo de viabilidad, las células se sembraron a una densidad de 10×10^3 células por pocillo en placas de cultivo tisular de 96 pocillos y se cultivaron durante 24 h.

Ensayo de viabilidad MTT

La toxicidad de los hidrogeles se determinó mediante el ensayo de viabilidad celular con bromuro de 3-(4,5-dimetiltiazol-2-il)-2,5-difeniltetrazolio (MTT) (8,9). El MTT es un compuesto amarillo que, al ser reducido por las mitocondrias funcionales, produce cristales de formazán de color púrpura que pueden medirse espectrofotométricamente. La cantidad de formazán generada por la actividad metabólica mitocondrial es directamente proporcional al número de células viables (10). Para ello, preparamos extractos de las esponjas a 25 mg/mL en medio de cultivo. Las esponjas se pesaron y esterilizaron mediante luz ultravioleta durante 1 h y, posteriormente, se incubaron con medio de cultivo a 25 mg/mL en un incubador de CO_2 en condiciones estándar (temperatura de 37 °C, 5 % de CO_2, humedad absoluta) durante 24 h. Los fibroblastos 3T3 se trataron durante 24 h con los extractos, añadiéndose MTT a 0,5 mg/mL 4 h antes de finalizar dicho periodo. Al término del tratamiento, se añadió una solución de solubilización (solución de SDS al 10 % en HCl 0,01 M) para disolver los cristales de formazán. Tras una incubación durante toda la noche a 37 °C, se midió la absorbancia a 550 nm en un lector de microplacas (Multiskan EX, Thermo Fisher Scientific, EE. UU.). Los datos se representan como porcentaje respecto al control (células no tratadas). Para el análisis de los datos se realizó un análisis de varianza unidireccional (ANOVA) seguido de la prueba de comparación múltiple de Bonferroni. Se consideró estadísticamente significativo un valor de $p < 0,05$. Los datos del ensayo celular se expresan como la media ± el error estándar de la media de al menos tres experimentos independientes. Los análisis estadísticos se realizaron con el programa GraphPad Prism 9.3.1.

Propiedades antibacterianas

Se evaluó el crecimiento potencial de bacterias patógenas en presencia de los tres diferentes andamios. Las cinco cepas bacterianas utilizadas para este propósito fueron las cepas de referencia *Staphylococcus aureus* (ATCC 29213), *Escherichia coli* (ATCC 25922), *Klebsiella pneumoniae* (ATCC 70063) y *Pseudomonas aeruginosa* (ATCC 27853) y *Proteus mirabilis* (130941), un aislado clínico proporcionado por el Servicio de Microbiología del Complexo Hospitalario Universitario de Santiago de Compostela (CHUS, España). Suspensiones bacterianas en caldo de infusión de cerebro y corazón (BHI) ajustadas al estándar 0,5 de McFarland (~ UFC/mL) se aplicaron directamente (100 µL) sobre los andamios, previamente esterilizados bajo radiación UV durante 1 h, y se incubaron durante 5 h a 37 °C. Como control para cada cepa ensayada se utilizó una suspensión bacteriana incubada sin esponjas. Tras esta primera incubación, se determinaron los recuentos bacterianos mediante siembra en placas de medio agar Columbia con un 5 % de sangre de carnero y una incubación adicional a 37 °C durante 24 horas. Todos los cultivos se realizaron por triplicado. La evaluación de la actividad antibacteriana se basó en la determinación del recuento de bacterias viables tras la incubación en presencia de los andamios. La actividad antibacteriana se definió como bactericida según el criterio de una reducción > 3 $\log_{10}$ UFC/mL (> 99,9 % de eliminación) en relación con el inóculo inicial.

RESULTADOS Y DISCUSIÓN

Hinchamiento y capacidad de absorción de exudado

El comportamiento de hinchamiento de un andamio es una propiedad fundamental que determina su rendimiento en la cicatrización de heridas, especialmente en heridas crónicas como las úlceras de pie diabético (UPD), que se caracterizan por elevados niveles de exudado. Una relación de hinchamiento óptima garantiza la eliminación eficiente del exceso de fluido del lecho ulceroso, previniendo la maceración de la piel perilesional (11,12) al tiempo que mantiene un ambiente húmedo propicio para la migración celular.

En este estudio, la capacidad de absorción de agua de los apósitos liofilizados se evaluó a lo largo de 24 h (Fig. 2).

Todas las formulaciones mostraron una respuesta de hidratación inmediata, alcanzando un estado de equilibrio dentro de los primeros 60 min. La matriz de quitosano puro (CS/GP) mostró una capacidad de absorción de aproximadamente el 1700 %, mientras que la incorporación de un 10 % de CNC dio lugar a un marcado incremento de esta capacidad, alcanzando valores de ~3300 %. Esta mejora significativa en comparación con el control se atribuye a la elevada hidrofilicidad de los CNC y a una disminución en el índice de cristalinidad de la matriz de quitosano a bajas concentraciones de refuerzo, tal como sugirió previamente el análisis por XRD. Esta alteración estructural incrementa el volumen libre dentro del andamio, facilitando la difusión de nutrientes y oxígeno esenciales para la supervivencia celular (13,14).

Por el contrario, el aumento del contenido de CNC hasta el 50 % produjo una reducción en el hinchamiento (~2000 %) en relación con el grupo del 10 %. Este comportamiento sugiere que las altas concentraciones de CNC establecen un entramado rígido y altamente cristalino que actúa como una restricción física, limitando la expansión de la red polimérica a pesar de la hidrofilicidad inherente de sus componentes. Estos hallazgos indican que la incorporación de CNC permite ajustar con precisión las propiedades absorbentes de los andamios basados en CS, garantizando la integridad estructural mientras se controlan los niveles de exudado, un factor crítico para las aplicaciones de apósitos avanzados.

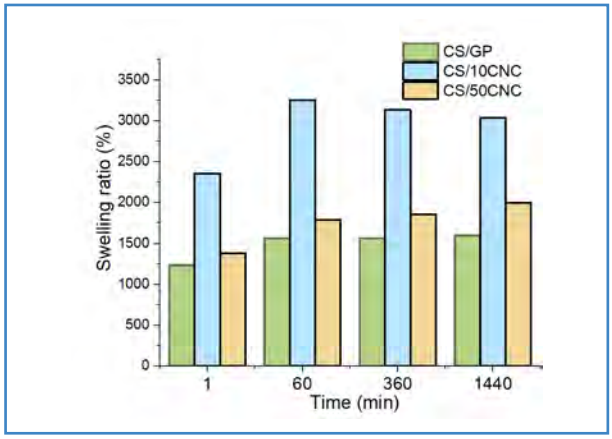

Figura 2. *Relación de hinchamiento (%) de las esponjas CS/GP, CS/10CNC y CS/50CNC a 1 min, 60 min, 360 min y 1440 min.*

Desde una perspectiva clínica, el manejo del exudado en las UPD requiere prevenir tanto la desecación del lecho ulceroso como la maceración de la piel perilesional. Los nanocompuestos sintetizados abordan esta necesidad mediante una rápida absorción vertical de fluidos (alcanzando el equilibrio en 60 min) y una capacidad de retención superior (relaciones de hinchamiento entre el 2000 % y el 3300 %). Cabe destacar que la robustez mecánica de la matriz reforzada (CS/50CNC) previene el colapso estructural bajo las cargas compresivas del vendaje, evitando la liberación indeseada de los fluidos absorbidos hacia los márgenes sanos circundantes. Aunque en este estudio no se cuantificó experimentalmente la tasa de transmisión de vapor de agua (WVTR), lo que representa una limitación que se abordará en futuras validaciones preclínicas, la red porosa abierta e interconectada observada mediante SEM es coherente con arquitecturas porosas que favorecen la disipación fisiológica del vapor de humedad, la cual suele situarse entre 2000 y 2500 g/m^2/día en los apósitos transpirables eficaces.

Propiedades mecánicas

El comportamiento macroscópico de las esponjas durante los ensayos mecánicos se ilustra en la figura 3. Los parches presentaron una geometría cilíndrica típica con una altura inicial de 15 mm (Fig. 3B). Tras la aplicación de una carga compresiva en el equipo de ensayos mecánicos (Fig. 3C), los andamios experimentaron una deformación controlada, reduciendo su altura a 6 mm (Fig. 3A), lo que representa una deformación vertical del 60 %. Cabe destacar que, incluso tras alcanzar niveles elevados de deformación, los parches (Fig. 3D) se mantuvieron cohesivos y conservaron su integridad estructural sin mostrar signos de fractura, desmoronamiento ni desintegración permanente. Esta robustez macroscópica confirma la formación exitosa de una red porosa estable e interconectada.

La capacidad de los parches para soportar grandes deformaciones por compresión (de 15 mm a 6 mm) permaneciendo intactos constituye una característica crítica para sus aplicaciones en la cicatrización de heridas

(Fig. 3A y D). En el manejo clínico de las úlceras de pie diabético (UPD), los andamios suelen estar sometidos a presión mecánica procedente de apósitos secundarios o del propio movimiento del paciente. Un material frágil fallaría en estas condiciones, pudiendo causar irritación o dejar residuos en el lecho de la herida.

La evidencia visual de la estabilidad del parche tras la compresión (Fig. 3D) demuestra que el sistema CS/GP/CNC no solo es biomimético en términos de rigidez, sino también altamente conformable. Esta flexibilidad permite que la esponja se adapte a topografías irregulares de la herida, asegurando un contacto uniforme con el lecho ulceroso, un factor que ha demostrado facilitar la migración celular y acelerar la reepitelización. La sinergia entre este comportamiento macroscópico «tipo esponja» y el refuerzo microscópico aportado por los CNC crea un andamio que resulta a la vez protector y adaptable al entorno dinámico de una herida crónica.

El comportamiento mecánico de las esponjas de CS/GP/CNC se evaluó mediante ensayos de compresión (Fig. 4). Las curvas de tensión-deformación exhibieron el perfil característico en tres etapas de los andamios porosos: una región elástica lineal inicial, seguida de una meseta relacionada con el colapso de las paredes de los poros y una etapa final de densificación. La incorporación de CNC reforzó significativamente la matriz polimérica. El módulo de compresión (E_c) aumentó de 0,08 ± 0,01 MPa para el hidrogel puro de CS/GP a 0,15 ± 0,03 MPa para el compuesto con un 10 % de CNC. Cabe destacar que la muestra CS/50CNC alcanzó un E_c de 0,45 ± 0,05 MPa, lo que representa un incremento de 5,6 veces en la rigidez en comparación con el grupo control. Asimismo, la tensión máxima al 80 % de deformación aumentó de 0,35 MPa (CS/GP) a 1,40 MPa para la formulación con un 50 % de CNC, demostrando una mejora sustancial en la capacidad de soporte de carga estructural.

El refuerzo mecánico proporcionado por los CNC es coherente con los hallazgos estructurales del análisis por XRD. A concentraciones elevadas (50 %), los CNC forman una red cristalina rígida e interconectada que restringe la movilidad de las cadenas de quitosano, disipando eficazmente la energía durante la compresión. Desde una pers-

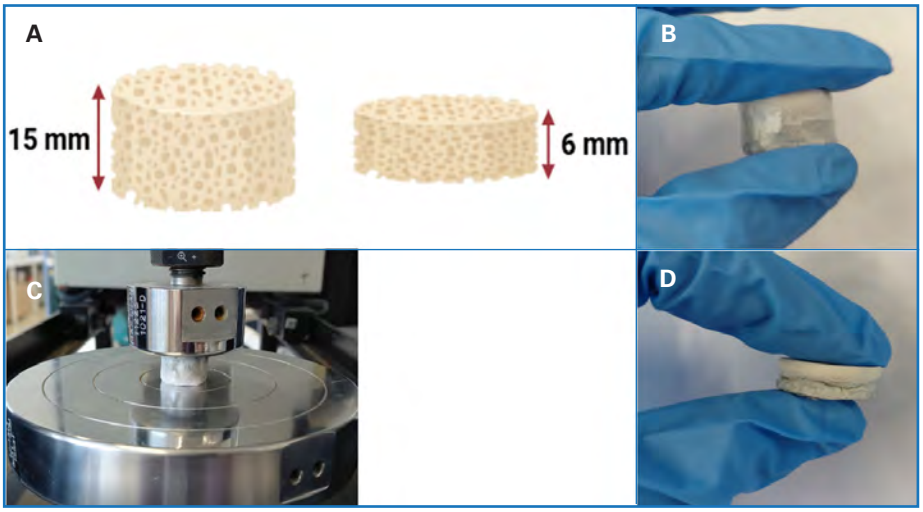

Figura 3. *Evaluación macroscópica de la estabilidad mecánica bajo compresión. A. Comparación de la altura del parche antes (15 mm) y después (6 mm) de una deformación vertical del 60 %. B. fotografía del parche original. C. configuración experimental durante el ensayo de compresión. D. recuperación del andamio tras retirar la carga, demostrando su integridad estructural y la ausencia de desintegración.*

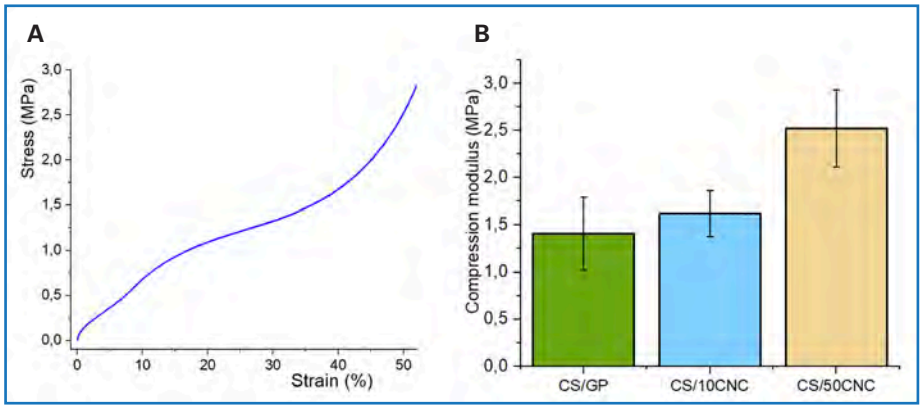

Figura 4. *Caracterización mecánica bajo compresión. A. Curvas representativas de tensión-deformación para los andamios compuestos. B. Módulo de compresión para las formulaciones CS/GP, CS/10CNC y CS/50CNC. Los resultados se expresan como media ± error estándar (n = 7).*

pectiva clínica, estos resultados son de gran relevancia para las aplicaciones de cicatrización de heridas. La literatura indica que el módulo elástico de la dermis humana suele oscilar entre 0,1 y 2,0 MPa (5). Mientras que el hidrogel puro de CS/GP se sitúa ligeramente por debajo de este rango, la adición de CNC permite que el andamio alcance una rigidez biomimética (~0,45 MPa para CS/50CNC) equiparable a la del tejido nativo. Este ajuste mecánico resulta crucial para el tratamiento de las úlceras de pie diabético (UPD), ya que garantiza que el parche pueda soportar la presión de los vendajes y el contacto físico sin perder su arquitectura porosa, manteniendo al mismo tiempo la flexibilidad suficiente para adaptarse a lechos ulcerosos irregulares sin inducir traumatismos mecánicos secundarios.

La elección de las concentraciones del 10 % y el 50 % de CNC siguió un diseño de análisis de límites extremos para establecer los márgenes funcionales de la plataforma nanocompuesta: un régimen de bajo contenido de refuerzo (10 %) orientado a maximizar el volumen libre y la captación de fluidos (~3300 %), y un régimen de alto contenido de refuerzo (50 %) destinado a alcanzar el umbral biomecánico del tejido dérmico humano (Ec ~0,45 MPa). No obstante, reconocemos que la ausencia de concentraciones intermedias de refuerzo (*p*. ej., 20–40 % en peso) constituye una limitación del estudio que restringe la caracterización detallada de la relación dosis-propiedad. El ajuste sistemático a través de proporciones intermedias se abordará en futuras fases de optimización de la formulación.

Estos resultados demuestran que el andamio que contiene un 50 % de CNC alcanza una rigidez biomimética, situándose con precisión dentro del rango fisiológico descrito para la dermis humana (0,1–2,0 MPa) (5). Este "acoplamiento mecánico" constituye una característica esencial para el manejo de las úlceras de pie diabético, ya que asegura que el dispositivo pueda soportar las tensiones dinámicas de la deambulación del paciente sin sufrir fallos estructurales. Además, la capacidad del parche para recuperar su forma tras una deformación significativa confirma que la arquitectura porosa interna permanece intacta bajo carga, lo cual resulta indispensable para mantener un intercambio gaseoso continuo y favorecer la infiltración celular durante todo el proceso de cicatrización.

Difracción de rayos X (XRD)

La estructura cristalina de los nanocompuestos se investigó mediante XRD (Fig. 5). El hidrogel puro de CS/GP exhibió dos halos de difracción anchos en $2\theta \approx 10°$ y 20°, característicos de la naturaleza semicristalina del quitosano y de sus regiones amorfas inducidas por la neutralización con GP. Tras la adición de CNC, los patrones de difracción experimentaron cambios significativos. En el compuesto con un 50 % de CNC, emergieron reflexiones nítidas e intensas en $2\theta \approx 15{,}5°$ y 22,6°, correspondientes a los planos cristalinos (110) y (200) de la celulosa I. La preservación de estos picos definidos sugiere que los CNC mantienen su elevada cristalinidad y su estructura acicular intrínseca dentro de la matriz polimérica. Asimismo, la supresión de la reflexión del CS a 10° en los nanocompuestos sugiere que los CNC dificultan el empaquetamiento compacto de las cadenas de quitosano mediante la formación de una extensa red interpenetrada de enlaces de hidrógeno. Estas disposiciones estructurales concuerdan con la mejora en la integridad mecánica y la citocompatibilidad observada en los sistemas compuestos.

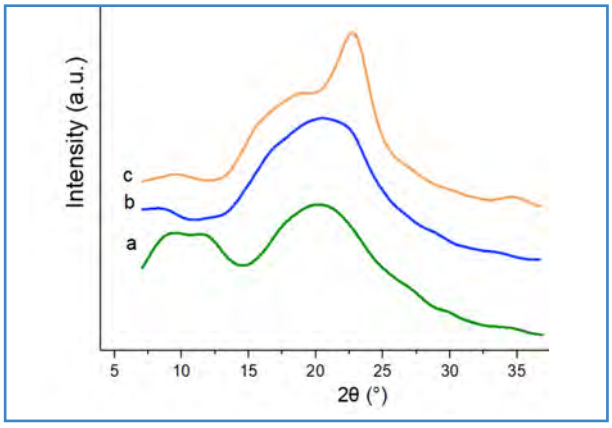

Figura 5. *Patrones de difracción de rayos X (XRD) de los sistemas de hidrogel: (a) CS/GP, (b) CS/10CNC y (c) CS/50CNC. Las reflexiones características de la celulosa I en $2\theta \approx 15.5°$ y 22.6°* aparecen destacadas, lo que indica la incorporación exitosa y la preservación de la cristalinidad de los CNC dentro de la matriz.

El índice de cristalinidad (CrI) se determinó mediante el método de Segal para cuantificar los cambios estructurales inducidos por el refuerzo con CNC. La matriz de CS/GP presentó un CrI del 31,5 %, típico de los hidrogeles de quitosano neutralizados. Mientras que la adición de un 10 % de CNC dio lugar a una disposición más desordenada (CrI ~17,1 %), el compuesto con un 50 % de CNC mostró un perfil cristalino bien definido y dominado por las reflexiones de la celulosa I. Este refuerzo estructural se correlaciona con los resultados de viabilidad celular, dado que los dominios cristalinos altamente organizados de los CNC proporcionan una topografía más estable y biomimética para la adhesión y la actividad metabólica de los fibroblastos.

Análisis morfológico (SEM)

La arquitectura interna de las esponjas liofilizadas se examinó mediante SEM para evaluar el efecto de la incor-

poración de CNC sobre la red porosa (Fig. 6). Todas las formulaciones presentaron una morfología tridimensional tipo «panal de abeja» altamente interconectada, característica del proceso de moldeado por cristales de hielo (ice-templating) durante la liofilización. La matriz pura de CS/GP mostró poros grandes y abiertos delimitados por paredes poliméricas lisas y delgadas (Fig. 6A y B).

Tras la adición de CNC, se observó una evolución estructural dependiente de la concentración. Los andamios CS/10CNC mantuvieron una estructura de poros abiertos similar a la del control, aunque las paredes de los poros mostraron un ligero incremento en su rugosidad superficial (Fig. 6C y D). Por el contrario, las esponjas CS/50CNC exhibieron una arquitectura más robusta y compacta (Fig. 6 E y F). En estas muestras, las paredes de los poros aparecieron significativamente más gruesas y presentaron una textura granular, lo que sugiere la formación de una densa red reforzada con CNC dentro de las lamelas de quitosano. A pesar de este refuerzo, el elevado grado de interconectividad de los poros se mantuvo intacto en todas las formulaciones.

Las características morfológicas observadas mediante SEM proporcionan una base estructural para el rendimiento fisicoquímico y biológico de los nanocompuestos. El mantenimiento de una red porosa interconectada resulta fundamental para la elevada viabilidad celular detectada en los ensayos MTT (> 90 %), ya que asegura la difusión eficiente de oxígeno y nutrientes a través de todo el volumen del andamio.

La transición desde la estructura de paredes delgadas del control CS/GP hacia las paredes más gruesas y reforzadas del compuesto con un 50 % de CNC se correlaciona perfectamente con los datos mecánicos y de hinchamiento. Las paredes más delgadas del grupo con un 10 % de CNC permiten la expansión estructural masiva observada durante la hidratación (~3300 %). Por el contrario, las paredes más gruesas y rígidas del grupo con un 50 % de CNC (derivadas de los dominios cristalinos de celulosa I confirmados por XRD) proporcionan la integridad estructural necesaria para alcanzar un módulo de compresión de 0,45 MPa. Esta arquitectura reforzada actúa como una restricción física que limita el hinchamiento excesivo (~2000 %) al tiempo que previene el colapso de los poros bajo presión externa, convirtiendo al sistema CS/50CNC en un candidato ideal para el control del exudado en las úlceras de pie diabético.



Figura 6. *Micrografías de microscopía electrónica de barrido (SEM) de la morfología transversal de las esponjas con diferente contenido de CNC (10 % y 50 % p/p). La columna izquierda muestra vistas panorámicas a bajo aumento (barra de escala: 1 mm) que ilustran la red porosa general. La columna derecha presenta detalles a gran aumento de la arquitectura de la pared de los poros (barra de escala: 250 µm). Todas las formulaciones exhiben una estructura tridimensional tipo "panal de abeja" altamente interconectada, generada por el proceso de moldeado por hielo durante la liofilización.*

La red porosa altamente interconectada identificada mediante SEM resulta fundamental para promover la angiogénesis (15,16) y garantizar un transporte eficiente de nutrientes en todo el lecho de la herida. Las paredes de los poros reforzadas visibles en las micrografías proporcionan una base estructural para el rendimiento mecánico superior del material; específicamente, la red cristalina de CNC actúa como un nanoandamio interno que estabiliza la arquitectura general del parche. Este entramado robusto previene el colapso de los poros incluso cuando el andamio se encuentra completamente saturado de exudado, asegurando así que el intercambio gaseoso y la oxigenación de la úlcera permanezcan ininterrumpidos durante el tratamiento clínico.

Citocompatibilidad *in vitro*

La actividad metabólica de los fibroblastos 3T3 expuestos a los medios acondicionados (25 mg/mL) se determinó mediante el ensayo MTT. Como se muestra en la figura 7, el CS puro exhibió una citotoxicidad significativa, reduciéndose la viabilidad celular hasta el 38,1 % ($p < 0,0001$), muy por debajo del umbral del 70 % establecido por la norma ISO 10993-5. De forma relevante, la formulación de los nanocompuestos de CS/CNC neutralizó eficazmente este efecto. El sistema CS/GP mostró una viabilidad celular del 95,5 % ± 9,9 %. Asimismo, la integración de los CNC mantuvo niveles elevados de citocompatibilidad, con valores del 90,5 % ± 7,7 % y del 110,7 % ± 8,6 % para los contenidos del 10 % y el 50 % de CNC, respectivamente. No se observaron diferencias estadísticamente significativas entre estos nanocompuestos y el control negativo ($p > 0,05$). Estos hallazgos sugieren que la interacción electrostática entre el CS, la GP y la red de CNC mitiga la toxicidad inherente del polímero catiónico, proporcionando un microambiente seguro para el crecimiento celular.

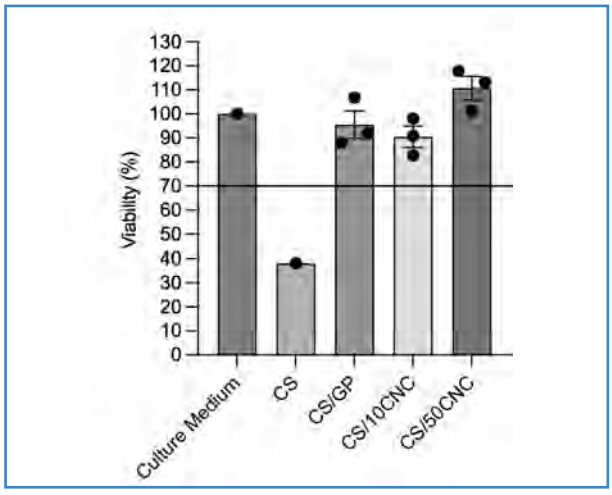

Figura 7. *Actividad metabólica de los fibroblastos 3T3 expuestos a medios acondicionados (25 mg/mL) determinada mediante el ensayo MTT. Los datos se presentan como media ± DE (n = 3). La significación estadística se determinó mediante ANOVA de una vía seguido de la prueba post-hoc de Tukey (***p < 0,0001 respecto al control).*

Estos hallazgos resultan fundamentales para garantizar la seguridad del paciente. La selección de la genipina como agente reticulante de origen natural, en sustitución de las alternativas sintéticas tóxicas tradicionales, da lugar a un apósito con una citotoxicidad insignificante. Es importante destacar que el ensayo MTT *in vitro* en fibroblastos NIH 3T3 se llevó a cabo de acuerdo con las directrices de la norma ISO 10993-5 como un cribado preliminar esencial de citotoxicidad, demostrando que la reticulación con genipina suprime eficazmente la citotoxicidad basal del quitosano no reaccionado (elevando la viabilidad celular del 38,1 % a > 90 %). No obstante, evaluar una línea celular estándar de fibroblastos embrionarios murinos en condiciones normoglucémicas estándar representa una limitación inherente. El microambiente de las úlceras de pie diabético crónicas es notoriamente hostil, caracterizado por hiperglucemia sostenida, senescencia celular, exceso de especies reactivas de oxígeno e infiltración persistente de macrófagos proinflamatorios. Por consiguiente, si bien nuestros datos establecen la bioseguridad basal del biomaterial, resulta imperativo realizar investigaciones adicionales empleando fibroblastos dérmicos humanos primarios bajo estrés hiperglucémico, ensayos de cicatrización/migración celular (scratch assay), cocultivos con macrófagos inflamatorios (polarización M1/M2) y modelos *in vivo* de heridas diabéticas para validar de forma integral su eficacia regenerativa.

Propiedades antibacterianas

Tras la incubación y la posterior aplicación del método de recuento en placa de agar, el cambio observado en el número de células bacterianas viables se utilizó como indicador de las propiedades antibacterianas de los andamios.

Todas las cepas ensayadas se vieron severamente afectadas, lo que indica una actividad biocida de todas las formulaciones de andamios, dado que los recuentos microbianos finales (UFC/ml) fueron significativamente inferiores a los del inóculo (Fig. 8). Sin embargo, la bacteria grampositiva ensayada, *Staphylococcus aureus*, se vio menos afectada que las otras cuatro especies gramnegativas.

La pronunciada reducción en los recuentos de bacterias viables —particularmente evidente frente a las especies

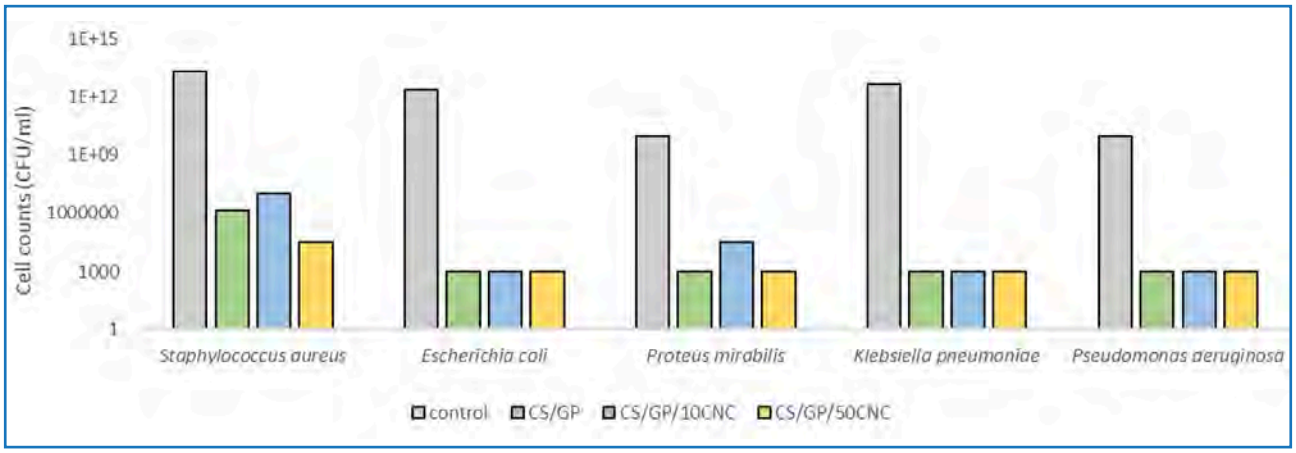

Figura 8. *Actividad antibacteriana de las formulaciones CS/GP, CS/10CNC y CS/50CNC. Los resultados se representan como el recuento de células bacterianas viables (UFC/ml; CFU/ml en el gráfico). La barra de control indica el crecimiento de las diferentes cepas en ausencia de andamio. UFC (CFU): unidad formadora de colonias.*

gramnegativas (reducciones > 5 $\log_{10}$)— está impulsada principalmente por la naturaleza policatiónica intrínseca del quitosano, cuyos grupos amino protonados interactúan electrostáticamente con la envoltura externa bacteriana cargada negativamente, induciendo la permeabilización de la membrana y la pérdida del contenido intracelular. Aunque la reticulación con genipina consume parcialmente los grupos amino primarios, la elevada relación superficie-volumen de la esponja porosa mantiene una notable capacidad bactericida por contacto. Sin embargo, el grado preciso en que los CNC o la genipina pueden ejercer efectos antibacterianos sinérgicos o aditivos no fue desacoplado de manera independiente en este ensayo, lo que constituye una limitación que se abordará mediante curvas cinéticas de letalidad mecanísticas en trabajos futuros.

CONCLUSIONES

En este estudio se desarrollaron y caracterizaron con éxito nuevos andamios nanocompuestos bioinspirados basados en quitosano, genipina y nanocristales de celulosa (CNC) para el tratamiento avanzado de las úlceras de pie diabético. La incorporación de CNC permitió ajustar con precisión las propiedades mecánicas del material, donde la formulación con un 50 % de CNC alcanzó un módulo de compresión de 0,45 MPa, proporcionando un acoplamiento mecánico con el rango fisiológico de la dermis humana y garantizando que el parche pueda soportar las tensiones dinámicas de la deambulación del paciente. Además, estos apósitos liofilizados demostraron una excepcional capacidad de absorción de fluidos de hasta ~3300 %, crítica para prevenir la maceración perilesional mientras se mantiene un ambiente húmedo controlado. Los análisis mediante SEM y XRD confirmaron una arquitectura tipo panal de abeja altamente interconectada y reforzada por una red cristalina de CNC que permaneció estable bajo condiciones fisiológicas, previniendo el colapso de los poros y asegurando el transporte de oxígeno. El uso de la genipina como reticulante natural dio lugar a un sistema con una citotoxicidad insignificante, proporcionando un microambiente seguro para la regeneración tisular. Adicionalmente, todas las formulaciones mostraron actividad bactericida, especialmente frente a bacterias gramnegativas. En conclusión, estos nanocompuestos de CS/GP/CNC sintetizados representan una herramienta terapéutica prometedora en el campo de la Angiología y Cirugía Vascular, con el potencial de optimizar el proceso de cicatrización y reducir significativamente las complicaciones infecciosas en pacientes con úlceras de pie diabético.

AGRADECIMIENTOS

La investigación que ha dado lugar a estos resultados ha recibido financiación de la SEACV y de la Xunta de Galicia: programa de consolidación y estructuración de unidades de investigación competitivas (número de ayuda: ED431C 2023/34). Queremos expresar nuestro más sincero agradecimiento a Daniel Navarro de la Cruz, del Servicio de Microbiología Clínica del Complejo Hospitalario Universitario de Santiago, en Santiago de Compostela (A Coruña, España), por su valiosa contribución a esta investigación.

BIBLIOGRAFÍA

1. Armstrong DG, Boulton AJM, Bus SA. Diabetic foot ulcers: a review. JAMA 2023;330(1):62-75. DOI: 10.1001/jama.2023.10578
2. Burgess JL, Wyant WA, Abdo Abujamra B, Kirsner RS, Jozic I. Diabetic wound-healing science. Medicina (Kaunas) 2021;57(10):1072. DOI: 10.3390/medicina57101072
3. Islam M, Shahruzzaman M, Biswas S, Sakib MN, Rashid TU. Chitosan based bioactive materials in tissue engineering applications-A review. Bioact Mater 2020;5(1):164-83. DOI: 10.1016/j.bioactmat.2020.01.012
4. Cao J, et al. Collagen/chitosan/genipin hydrogel loaded with phycocyanin nanoparticles and ND-336 for diabetic wound healing. Int J Biol Macromol 2024;266:131220. DOI: 10.1016/j.ijbiomac.2024.131220
5. Walters BL, Duot JP. Mechanical properties of the skin and its replacements. J Mech Behav Biomed Mater. 2022;125:104955. DOI: 10.1016/j.jmbbm.2021.104955
6. Hua S, et al. Tunicate cellulose nanocrystals strengthened injectable stretchable hydrogel as multi-responsive enhanced antibacterial wound dressing for promoting diabetic wound healing. Carbohydr Polym 2024;343:122426. DOI: 10.1016/j.carbpol.2024.122426
7. Liu H, Wang C, Li X, et al. Investigation on repairing diabetic foot ulcer based on 3D bioprinting Gel/dECM/Qcs composite scaffolds. Int J Biol Macromol 2023;241:124611. DOI: 10.1016/j.ijbiomac.2023.124611
8. Zhang Y, Chen M, Li X, et al. Novel diabetic foot wound dressing with multifunctional hydrogel for enhanced antibacterial and wound healing performance. ACS Appl Mater Interfaces. 2021;13(23):27327-41. DOI: 10.1021/acsami.1c05514
9. Li J, Wu T, Zheng H, et al. Programmable hydrogel dressing for enhanced wound healing. Cell Biomater. 2025;1(2):100045. DOI: 10.1016/j.celbio.2025.100045
10. Riss TL, Moravec RA, Niles AL, Duellman S, Benink HA, Worzella TJ, Minor L. Cell viability assays Assay Guid Man 2004;740:33-43. DOI: 10.1007/ 978-1-61779-108-6_6
11. Aussel C, Deschamps J, Lebreton F, et al. In Vitro Mechanical Property Evaluation of Chitosan-Based Hydrogels Intended for Vascular Graft Development. J Biomed Mater Res B Appl Biomater 2017;105(7):1995-2005. DOI: 10.1002/jbm.b.33765
12. Leal RF, Sousa RA, Reis RL. Vascular Tissue Engineering: Polymers and Methodologies for Small Caliber Vascular Grafts. Int J Mol Sci 2020;21(4):1345. DOI: 10.3390/ijms21041345
13. Wang Y, Li X, Zhang W, et al. Chitosan Hydrogel as Tissue Engineering Scaffolds for Vascular Regeneration Applications. Gels 2023;9(5):234. DOI: 10.3390/gels9050234
14. Wang Q, Wang X, Feng Y. Chitosan Hydrogel as Tissue Engineering Scaffolds for Vascular Regeneration Applications. Gels 2023;9(5):373. DOI: 10.3390/gels9050373
15. Ferroni L, Gardin C, D'Amora U, Calzà L, Ronca A, Tremoli E, et al. Exosomes of mesenchymal stem cells delivered from methacrylated hyaluronic acid patch improve the regenerative properties of endothelial and dermal cells. Biomater Adv 2022;139:213000. DOI: 10.1016/j.bioadv.2022.213000
16. Ferroni L, D'Amora U, Gardin C, Leo S, Dalla Paola L, Tremoli E, et al. Stem cell-derived small extracellular vesicles embedded into methacrylated hyaluronic acid wound dressings accelerate wound repair in a pressure model of diabetic ulcer. J Nanobiotechnology 2023;21:469. DOI: 10.1186/s12951-023-02155-3

ISSN (electrónico): 1695-2987 - ISSN (papel): 0003-3170

Angiología



Revisión

Inteligencia artificial en trauma vascular periférico: una revisión y perspectivas

Artificial intelligence in peripheral vascular trauma: a review and future perspectives

Daniela Arbeláez Lelión[1], Mateo José Murcia Ramos[1], Samuel Salgado Uribe[1], Laura Uribe González[1], María Adriana Serrano Gamboa[2]

[1]Universidad Pontificia Bolivariana. Medellín, Colombia. [2]Servicio de Cirugía General. Universidad Industrial de Santander. Bucaramanga, Colombia

Resumen

El trauma vascular periférico representa una causa importante de morbilidad, de amputación y de mortalidad en contextos de trauma mayor. Las herramientas tradicionales, como la angiografía y las escalas clínicas, presentan limitaciones para identificar lesiones viables o tomar decisiones quirúrgicas oportunas. Esta revisión describe críticamente las aplicaciones actuales de la inteligencia artificial en el diagnóstico por imagen, la predicción de complicaciones y el apoyo en la toma de decisiones en trauma vascular periférico. Se identificaron modelos basados en redes neuronales, árboles de decisión y algoritmos de aprendizaje profundo que han demostrado desempeños superiores a los métodos convencionales en sensibilidad, especificidad y valor predictivo. Además, se exploró su uso potencial en segmentación automática, estratificación de riesgo y alertas clínicas. A pesar de estos avances, persisten barreras en cuanto a su validación externa, su explicación y su aplicabilidad en sistemas de salud de países en desarrollo. Se concluye que la inteligencia artificial constituye una herramienta prometedora en cirugía vascular traumática, cuyo impacto dependerá de su integración clínica, validación ética y entrenamiento con datos regionales.

Palabras clave: Inteligencia artificial. Aprendizaje automático. Traumatismos del sistema vascular. Amputación. Valor predictivo de las pruebas.

Abstract

Peripheral vascular trauma is a major cause of morbidity, amputation, and mortality in severe trauma settings. Traditional tools such as angiography and clinical scoring systems have limitations in accurately identifying viable tissue and guiding timely surgical decisions. This review critically analyzes current applications of artificial intelligence in imaging diagnosis, complication prediction, and surgical decision support in peripheral vascular trauma. We identified models based on neural networks, decision trees, and deep learning algorithms with superior performance compared to conventional methods in sensitivity, specificity, and predictive value. Their potential use in automatic segmentation, risk stratification, and clinical alerts was also explored. Despite these advances, key barriers remain in external validation, algorithm explain ability, and integration into low-resource healthcare systems. In conclusion, artificial intelligence offers a promising tool in traumatic vascular surgery, whose clinical impact will depend on effective integration, ethical validation, and training with local data.

Keywords: Artificial intelligence. Machine learning. Vascular trauma. Amputation. Predictive value of tests.

Recibido: 04/08/2025 • Aceptado: 19/08/2025

Conflictos de interés: los autores declaran no tener conflictos de interés.

Inteligencia artificial: los autores declaran no haber usado inteligencia artificial (IA) ni ninguna herramienta que use IA para la redacción del artículo.

Arbeláez Lelión D, Murcia Ramos MJ, Salgado Uribe S, Uribe González L, Serrano Gamboa MA. Inteligencia artificial en trauma vascular periférico: una revisión y perspectivas. Angiología 2026;78(6):282-292

DOI: 10.20960/angiologia.00813

Correspondencia:
Daniela Arbeláez Lelión. Universidad Pontificia Bolivariana. C/ 78B, 72a-159. Medellín, Colombia
e-mail: daniela.arbelaezl@upb.edu.co

©Copyright 2026 SEACVE y ©Arán Ediciones S.L. Este es un artículo Open Access bajo la licencia CC BY-NC-SA (http://creativecommons.org/licenses/by-nc-sa/4.0/).

INTRODUCCIÓN

El trauma vascular periférico representa una causa significativa de morbilidad y discapacidad, particularmente en contextos de trauma mayor y conflicto armado, como Colombia, donde los datos son variables y la incidencia va del 0,3 al 21,2 %. Las lesiones arteriales en extremidades, tanto por mecanismos cerrados como penetrantes, pueden comprometer gravemente la perfusión tisular y derivar en amputaciones si no se realizan un diagnóstico y una intervención oportunos. En Estados Unidos, por ejemplo, se ha reportado que la tasa de amputaciones traumáticas en lesiones vasculares periféricas supera el 40 % en ciertas cohortes, con implicaciones funcionales y psicológicas devastadoras para los pacientes (1). Pese a los avances en imagenología y técnicas quirúrgicas, el diagnóstico y el pronóstico del trauma vascular aún dependen en gran medida de la angiografía convencional, el juicio clínico y escalas como la del Mangled Extremity Severity Score (MESS). Sin embargo, estos métodos presentan limitaciones importantes. Por ejemplo, el MESS ha mostrado baja sensibilidad para predecir amputación, incluso con puntuaciones elevadas, lo que limita su utilidad en escenarios complejos (2). Asimismo, los estudios han demostrado que la localización anatómica de las lesiones y las variables dinámicas como el uso de transfusiones o la puntuación ISS tienen, en muchos casos, un valor predictivo más robusto que los métodos tradicionales (1,2).

En este contexto, la inteligencia artificial (IA), y específicamente las técnicas de aprendizaje automático (*machine learning*, ML) y de aprendizaje profundo (*deep learning*, DL), han emergido como herramientas prometedoras para transformar la atención en trauma vascular periférico. Estas tecnologías permiten analizar grandes volúmenes de datos clínicos, hemodinámicos e imagenológicos para detectar patrones complejos no evidentes al ojo humano ni capturables por los modelos estadísticos convencionales (3,4).

Los modelos basados en redes neuronales artificiales, como las redes convolucionales (CNN) o los algoritmos tipo XGBoost, han mostrado una capacidad superior para predecir eventos adversos como amputaciones, necesidad de reintervención o fracaso de revascularización. En trauma vascular, redes neuronales entrenadas con variables como el ISS, la escala de coma de Glasgow (GCS) y los requerimientos transfusionales lograron un área bajo la curva (AUC) de 0,78 en la predicción de amputación, superando ampliamente el desempeño de las herramientas clínicas tradicionales (1). Además, estudios recientes sugieren que los modelos de ML permiten una clasificación más precisa del riesgo, mejorando la toma de decisiones clínicas incluso en escenarios de incertidumbre (1-3).

Frente a este panorama, el objetivo de esta revisión narrativa es describir críticamente las aplicaciones actuales de inteligencia artificial en el diagnóstico, el pronóstico y el apoyo quirúrgico del trauma vascular periférico, con énfasis en su capacidad para superar las limitaciones de los métodos convencionales y mejorar los desenlaces clínicos.

BASES DE LA INTELIGENCIA ARTIFICIAL EN CIRUGÍA VASCULAR Y TRAUMA

La inteligencia artificial (IA) ha emergido como una herramienta transformadora en la medicina vascular y el trauma, facilitando el análisis de datos complejos, la predicción de resultados clínicos y el apoyo en la toma de decisiones quirúrgicas. En este contexto, es esencial comprender las bases conceptuales que sustentan su aplicación clínica. La IA engloba diversas técnicas computacionales que buscan emular procesos cognitivos humanos. Dentro de sus ramas más relevantes en salud se encuentran el *machine learning* (ML), el *deep learning* (DL) y las redes neuronales artificiales (ANN) (5). El ML es una subdisciplina de la IA que permite a los sistemas aprender de datos estructurados y mejorar su rendimiento sin ser explícitamente programados para cada tarea. A su vez, el DL es una forma avanzada de ML que utiliza múltiples capas de procesamiento (redes neuronales profundas) para identificar patrones complejos, particularmente útil en el análisis de imágenes médicas y procesamiento de lenguaje natural (5).

En cirugía vascular, los algoritmos de ML se han utilizado con éxito para predecir el riesgo de amputación y de complicaciones posoperatorias. Por ejemplo, modelos de aprendizaje profundo *(deep neural networks)* entrenados con variables clínicas y fisiológicas han mostrado capacidades predictivas superiores al juicio clínico aislado en la predicción de cicatrización de heridas y en la necesidad de reintervención en pacientes con isquemia crítica de extremidades (1,2). En trauma vascular, modelos basados en redes neuronales han sido capaces de predecir la probabilidad de amputación tras lesiones vasculares periféricas traumáticas, alcanzando un área bajo la curva (AUC) de hasta 0,78 al integrar variables como el ISS, GCS y transfusiones tempranas (1).

Tradicionalmente, la toma de decisiones clínicas en cirugía vascular y trauma se ha sustentado en modelos estadísticos como la regresión logística, escalas de puntuación clínica (por ejemplo, el MESS para extremidades traumatizadas) y protocolos derivados de consenso de expertos. Si bien estos métodos han sido fundamentales, presentan limitaciones al analizar grandes volúmenes de datos no estructurados, relaciones no lineales o interacciones complejas entre variables clínicas, imagenológicas y fisiológicas (2). A diferencia de los modelos estadísticos clásicos, como la regresión logística, los algoritmos de ML (p. ej., XGBoost o *random forest*) pueden manejar de forma eficiente grandes volúmenes de variables con relaciones no lineales y multicolineales. En estudios recientes sobre amputaciones mayores, XGBoost ha demostrado un desempeño superior con un AUC de hasta 0,94 en modelos posoperatorios, superando ampliamente a los modelos tradicionales (AUC: 0,70) (6). Asimismo, la red neuronal artificial (ANN) superó al modelo de regresión logística en la predicción del fracaso de revascularización en soldados con fracturas abiertas del calcáneo, ofreciendo mejor discriminación y estratificación de riesgo en múltiples umbrales, lo que potencia su utilidad clínica. En comparación, modelos como el MESS han mostrado baja sensibilidad para predecir amputación incluso en puntuaciones altas, lo que evidencia su escasa utilidad en la práctica moderna (2).

En entornos de imagen médica, especialmente en radiología intervencionista, los modelos tradicionales requieren un alto grado de supervisión y de procesamiento manual, mientras que los sistemas basados en redes neuronales convolucionales (CNN) permiten segmentación, clasificación y predicción automática con alta precisión y velocidad (4). Por ejemplo, se ha reportado que estos modelos pueden reducir significativamente los tiempos de interpretación y mejorar la consistencia diagnóstica, incluso en procedimientos complejos (4).

Por último, la ventaja fundamental de los modelos de IA radica en su capacidad de generalización sobre datos nuevos, su autonomía en la selección de variables relevantes mediante ingeniería de características y su posibilidad de ser adaptados continuamente a medida que se incorporan nuevos datos. Esta versatilidad contrasta con la rigidez de los métodos tradicionales, que suelen requerir rediseño completo ante nuevos escenarios clínicos o poblaciones (3,4).

APLICACIONES EN DIAGNÓSTICO POR IMAGEN

Uno de los campos con mayor impacto de la inteligencia artificial (IA) en el trauma vascular periférico es el diagnóstico por imagen. Las técnicas de segmentación automática mediante algoritmos de aprendizaje profundo (*deep learning,* DL), en especial las redes neuronales convolucionales (CNN), han demostrado una importante capacidad para identificar, clasificar y cuantificar lesiones vasculares en estudios como la angiotomografía (angio TC) y la angiorresonancia magnética (angio RM) (4). A diferencia de la evaluación manual, que puede verse afectada por la experiencia del observador y la variabilidad interindividual, los modelos de segmentación automática permiten procesar grandes volúmenes de imágenes con alta velocidad y reproducibilidad (Tabla I). En radiología intervencionista, por ejemplo, se han entrenado CNN capaces de generar imágenes sustraídas directamente a partir de angio TC sin necesidad de adquisiciones previas sin contraste, lo que mejora la detección de lesiones vasculares complejas y evita errores por movimientos respiratorios (4).

Mediante *deep learning* puede diagnosticarse con tomografía y resonancia, pero también se ha maximizado el ultrasonido. Los modelos basados en DL han logrado que la calidad de la imagen vascular por ecografía mejore de manera significativa, incluso sobresaliendo al ultrasonido convencional, gracias a estas arquitecturas que se especializan en reconstruir estructuras microvasculares partiendo de estímulos ruidosos, lo que es crucial en contextos de trauma en los que la visualización precisa de vasos pequeños puede cambiar el curso del tratamiento (1). También se han desarrollado otros modelos que intentan predecir y anticipar un desarrollo grave del cuadro clínico basado en un aprendizaje extenso, analizando datos clínicos e imágenes. Este programa de IA mejora la toma de decisiones y un diagnóstico temprano, lo que contribuye a evitar el empeoramiento y las complicaciones que puedan aparecer (1,2).

La evidencia actual sugiere que este tipo de programas de IA predictivos en imagenología en trauma están en camino de convertirse en una parte fundamental de la práctica médica, incluido el trauma vascular periférico, con un impulso favorable hacia su instauración habitual en centros de trauma de alta complejidad, teniendo en cuenta las características dinámicas del paciente crítico y las necesidad de abarcar la fisiopatología y sus cambios fisiológicos continuos (1,3).

Tabla I. Modelos de inteligencia artificial para segmentación automática en diagnóstico por imagen vascular

Estudio (referencia)	Tipo de imagen	Arquitectura / Algoritmo	Desempeño (sensiblidad [Sens.], especificidad [Espec.] y AUC)	Aplicación clínica
Den Boer y cols. (2023)	Video quirúrgico / Imagen durante la operación	CNN personalizada	Sens.: ~90 %, Espec.: no reportada	Identificación de aorta y pulmón en cirugía
Maktabi y cols. (2023)	Vídeo durante la operación (tiroidectomía)	ML supervisado (clasificador)	Precisión media: 68 %, tiempo: 1,4 s/img	Identificación de nervio laríngeo, tiroides, paratiroides
Gao y cols. (2021)	Angiografía (DSA)	GAN (red generativa adversaria)	No se reporta AUC; calidad visual comparable	Generación de imágenes sustraídas sin imagen base
Hashimoto y cols. (2021)	Laparoscopia	ANN (red neuronal artificial)	Precisión: 95 %	Detección automática de conducto cístico y arteria cística
Studier-Fischer y cols. (2022)	Imágenes hiperespectrales	DNN entrenada con 9059 imágenes	Precisión global: 95 %	Diferenciación de 20 tipos de tejidos intraoperatorios
TransONet (2023)	Angiotomografía (CTA) en vasculatura periférica	CNN 3D + segmentación automática	93,5 % (prox.), 80,6 % (distal)	Segmentación automática del árbol arterial desde aorta torácica hasta piernas
Dr-SAM (2024)	Angiografía de extremidades	SAM *(Segment Anything Model)* + análisis estructural	Segmentación + detección de anomalías vasculares periféricas	Estimación de diámetros arteriales y detección de lesiones sin contraste previo
Reddy y cols. (2022)	MDCT Angiografía (trauma de extremidades)	Sistema de puntuación basado en signos radiológicos	Sens.: 83,1 %, Espec.: 70 %, AUC: 0,843	Detección de transección vascular y trombosis postraumática en extremidades

AUC: áreas bajo la curva; ML: machine learning; *DSA: angiografía por sustracción digital; CTA: angiotomografía; CNN: redes convolucionales; GAN: redes generativas adversarias; ANN: red neuronal artificial; DNN: redes neuronales profundas.*

PREDICCIÓN DE COMPLICACIONES Y DECISIÓN QUIRÚRGICA

La predicción temprana de complicaciones en el trauma vascular periférico, como la pérdida de viabilidad tisular, necesidad de amputación o fallo en la revascularización, representa uno de los mayores retos clínicos para el equipo quirúrgico (6). En este contexto, los modelos de inteligencia artificial (IA) han surgido como herramientas poderosas para apoyar al médico en la toma de decisiones en escenarios de alta complejidad, superando en varios casos el rendimiento de escalas clínicas tradicionales, como el MESS. Algoritmos como XGBoost, Random Forest y redes neuronales profundas se han entrenado con variables clínicas, hemodinámicas e imagenológicas, alcanzando áreas bajo la curva (AUC) de hasta 0,94 para predecir amputación o mortalidad en pacientes con lesiones vasculares graves (1,2,6).

Estas herramientas, además de ofrecer mayor precisión pronóstica, también permiten estratificar el riesgo en tiempo real y pueden sugerir intervenciones, como revascularización urgente o amputación primaria, y así poder mejorar los desenlaces funcionales y reducir la morbimortalidad quirúrgica (4).

La tabla II resume los principales modelos predictivos desarrollados recientemente para anticipar complicaciones clínicas y orientar la toma de decisiones quirúrgicas en el contexto del trauma vascular periférico. Se incluyen estudios publicados entre 2022 y 2025 que emplean diferentes técnicas de modelado predictivo para identificar factores de riesgo y estimar la probabilidad de desenlaces clínicos adversos. Se incluyen estudios entre 2022 y 2025 que emplean técnicas de inteligencia artificial y aprendizaje automático, como XGBoost, redes neuronales profundas, *random forest,* regresión logística y nomogramas personalizados (1-6). Cada modelo cuenta con distintas variables clínicas relevantes, como edad, comorbilidades, signos vitales, tipo e indicación de amputación, localización anatómica del trauma, mecanismos lesionales, escalas de severidad como ISS y GCS, transfusiones, presencia de necrosis muscular, trombosis venosa profunda (TVP) y marcadores de laboratorio, como el fibrinógeno (1,5,6).

En cuanto al rendimiento, los modelos reportan áreas bajo la curva (AUC) que oscilan entre 0,78 y 0,91, con sensibilidades y especificidades superiores al 70 %, lo que sugiere una capacidad predictiva robusta. Por ejemplo, el modelo de Adebayo y cols. (7) (2023), basado en XGBoost, alcanzó un AUC de 0,94 en el escenario posoperatorio para predecir la mortalidad tras una amputación mayor. Por otro lado, Kenia y cols. (1) (2022) emplearon una red neuronal profunda para predecir el riesgo de amputación con una sensibilidad del 74 % y una especificidad del 76 %. Estos modelos representan avances significativos hacia una medicina personalizada en el manejo del trauma vascular debido a que facilitan una estratificación del riesgo más precisa y decisiones quirúrgicas basadas en evidencia cuantitativa (1,5,7).

Tabla II. Modelos predictivos de complicaciones y decisiones quirúrgicas en trauma vascular periférico

Estudio (referencia)	Algoritmo / Modelo	Variables utilizadas	Desempeño (AUC, sensibilidad [Sens.] y especificidad [Esp.])	Resultado clínico predicho
Li B y cols. (2025)	XGBoost	Edad, comorbilidades, signos vitales, tipo de amputación	AUC: 0,94 (modelo posoperatorio) AUC: 0,85 (modelo preoperatorio)	Mortalidad tras amputación mayor
Kania y cols. (2023) (1)	Red neuronal profunda	ISS, GCS, PAS inicial, transfusiones	AUC: 0,78 Sens.: 74 % Espec.: 76 %	Riesgo de amputación tras trauma vascular periférico
Li y cols. (2022)	*Random forest* y regresión logística comparativa	Localización anatómica, mecanismos lesionales, comorbilidades	Mejor desempeño con RF en predicción de fracaso de revascularización	Fracaso de revascularización en trauma vascular torácico
Wei D y cols. (2023)	Nomograma usando LASSO y regresión logística	Causa de la lesión, del daño vascular, del *shock* y del fibrinógeno	AUC del nomograma fue de 0,849	El riesgo de amputación en pacientes con SCA
Tao Wang y cols. (2024)	Nomograma usando análisis de regresión logística binaria y el análisis de la curva característica del operador del receptor (ROC)	Lesiones por aplastamiento, las lesiones por objetos pesados, la necrosis muscular y la TVP	Nomograma con un AUC de 0,9066	Predecir la amputación en pacientes con SCA
Ben Li y cols. (2025)	Gradient Boosting (XGBoost)	Nivel y la indicación de amputación, las comorbilidades y el estado funcional	AUROC de 0,88	Predecir la mortalidad al año tras una amputación mayor de extremidades inferiores.

AUC: áreas bajo la curva; XGBoost: modelo de gradient boosting; *SCA: síndrome coronario agudo; TVP: trombosis venosa profunda; ROC: operador del receptor.*

Dentro de los modelos de inteligencia artificial actuales (Tabla III) se evidencia que los algoritmos de redes neuronales profundas (DNN), incluyendo las redes convolucionales (CNN), son los más versátiles, utilizados tanto en segmentación automática de imágenes médicas como en la predicción de amputación y pronóstico posoperatorio (1,4). Por su parte, XGBoost y *random forest* se han empleado especialmente en la predicción de complicaciones, como la mortalidad tras amputación mayor o el fracaso de revascularización, mostrando desempeños superiores a los métodos tradicionales en varios estudios (4). No obstante, su uso aún no se ha extendido al campo del diagnóstico imagenológico, probablemente debido a su naturaleza tabular y no espacial.

En contraste, técnicas como las redes generativas adversarias (GAN) se han utilizado en entornos específicos de imagen, como la angiografía digital, para generar imágenes sustraídas sin necesidad de adquisición basal, y han mostrado su utilidad en escenarios perioperatorios, pero sin aplicación directa en pronóstico ni en predicción de complicaciones (4).

Finalmente, aunque la regresión logística sigue usándose como punto de comparación en muchos estudios, ha demostrado menor precisión que los modelos de ML en la predicción de amputación o de mortalidad (6). Este análisis permite identificar oportunidades para ampliar el uso de ciertos modelos a nuevas fases del manejo clínico del trauma vascular, impulsando futuras investigaciones hacia el diseño de herramientas integradas que combinen predicción y visualización dinámica de lesiones.

INTEGRACIÓN CLÍNICA Y SISTEMAS DE SOPORTE A LA DECISIÓN

En trauma vascular periférico se han desarrollado marcos de modelo de predicción basados en *machine learning* para identificar factores de riesgo y predecir la amputación peritraumática de extremidades inferiores posterior a lesiones arteriales traumáticas, lo que ha demostrado una capacidad predictiva más robusta comparada con el desempeño de ciertas escalas (8). Así, la IA está transformando el campo de la salud por medio de modelos que no solo se utilizan en trauma vascular, sino que incluyen distintos principios, como la optimización de la documentación en los sistemas de historia clínica, diagnóstico de otras patologías, el desarrollo de medicamentos, la robótica quirúrgica, la terapia dirigida y la mejora en el flujo del trabajo médico (9).

Con el fin de mitigar el agotamiento médico, reducir el tiempo que se dedica al trabajo administrativo y mejorar la relación médico-paciente se han propuesto herramientas que incluyen el uso de tecnologías como los asistentes de documentación impulsados por IA. Estos asistentes pueden reducir el tiempo que el personal médico dedica a labores administrativas hasta en un 70 % al transcribir las interacciones con los pacientes, aumentar la eficiencia operativa y la gestión hospitalaria, introducir datos en los registros médicos electrónicos (RME) y procesar información para órdenes y recetas, cuyo objetivo es la automatización de tareas que consumen mucho tiempo, lo que les permite centrarse en la atención directa al paciente (9,10).

Estas herramientas de IA pueden integrarse en los sistemas de historia clínica y generar cierta ayuda al personal. Por ejemplo, herramientas como 3M y Optum utilizan *machine learning* (ML) para analizar registros médicos en busca de exhaustividad y precisión, sugiriendo diagnósticos potenciales (9,10). Por otro lado, herramientas como Notable y Abridge analizan los encuentros con los pacientes (dictados y notas clínicas) con el fin de generar síntesis de la información de manera estructurada y concisa para así reducir el tiempo dedicado a revisar manualmente las notas, mejorando la eficiencia en la revisión

Tabla III. Aplicación de modelos de inteligencia artificial según tipo y finalidad clínica

Tipo de Modelo / Algoritmo	Diagnóstico por imagen	Predicción de amputación	Seguimiento / Pronóstico
CNN (red neuronal convolucional)	✓	×	✓
Red neuronal profunda (DNN)	✓	✓	✓
XGBoost	×	✓	✓
Random forest	×	✓	×
Regresión logística	×	✓ (comparador)	×
GAN (red generativa adversaria)	✓	×	×
Radiomics tradicional	✓	×	✓

de gráficos y en la identificación de información clave para el médico (9). Sin embargo, existe la necesidad de validar de forma rigurosa estas herramientas de IA con el fin de disminuir al máximo los sesgos y las preocupaciones sobre la privacidad (9).

Con respecto al uso de la IA y de la telemedicina, se han evaluado modelos de inteligencia artificial, incluyendo el *machine learning* (ML), *deep learning* (DL) y el procesamiento del lenguaje natural (NLP), para apoyar la atención de lesiones traumáticas en el entorno prehospitalario. Se realizó una revisión cuyo objetivo principal fue comprender los avances actuales de la IA como apoyo a la toma de decisiones para despachadores, clínicos de los servicios médicos de emergencia (SME) y equipos de trauma, incorporando información clínica, radiómica y genética para mejorar la objetividad y la precisión en la toma de decisiones y así guiar el cuidado temprano de lesiones traumáticas con base en la información prehospitalaria disponible (11).

Los algoritmos de ML y DL pueden identificar y extraer automáticamente características importantes de grandes bases de datos multidimensionales sin programación explícita. Dentro de los hallazgos del estudio se concluyó que aumentar el número de características no mejoró significativamente el rendimiento del modelo, lo que sugiere que la IA puede ayudar a seleccionar las características más relevantes para predicciones precisas y oportunas, reduciendo la posibilidad de datos faltantes y el sobreajuste. Las características de entrada más comunes fueron: presión arterial sistólica, frecuencia cardíaca, edad, escala de coma de Glasgow y frecuencia respiratoria (11). En este estudio la IA generalmente superó el rendimiento del *Revised Trauma Score* (RTS) y se desempeñó al menos tan bien como TRISS o ISS (puntuaciones que no son factibles de calcular en el entorno prehospitalario) (11). En comparación con la toma humana de decisiones, la IA no siempre superó a los despachadores en casos de rutina, pero mostró mayor precisión cuando la certeza de los despachadores era menor. La IA también superó a los despachadores en la predicción de la prioridad de la llamada y a los clínicos de SME en ambulancia aérea en la estimación del riesgo de coagulopatía inducida por trauma (11).

Adicionalmente se ha descrito sobre las redes convolucionales, en las que las neuronas se organizan espacialmente, toman entradas de píxeles y las procesan en representaciones de orden superior, antes de que esta información pase a capas sucesivas para generar predicciones. De esta forma muestran un fuerte rendimiento diagnóstico para diversas lesiones traumáticas identificables en imágenes médicas; de hecho, se describe que alcanzan más del 90 % de sensibilidad y especificidad para detectar trauma abdominal de órganos sólidos (bazo, hígado y riñón) en tomografías computarizadas (TC), logran hasta un 97 % de precisión en el diagnóstico de fracturas distales del radio en radiografías, un 98 % de sensibilidad para fracturas de cadera en radiografías pélvicas y un AUC (área bajo la curva ROC) superior a 0,80 para la detección de hemorragia intracraneal en TC cerebral, mejorando así las tasas de detección de los radiólogos en un 65,7 % y reduciendo los tiempos de lectura (12). Cuando se combinan las redes convolucionales y el DL, se logra una precisión predictiva aún mayor, con AUC (área bajo la curva ROC) superiores a 0,95 para resultados como hospitalización, mortalidad y admisión en la UCI (12). A pesar de todos los avances que ha traído consigo la IA, se han propuesto ciertos desafíos éticos significativos que surgen a partir de su incorporación en el campo quirúrgico; incluso se plantea la necesidad de un enfoque multidisciplinario que involucre a distintas partes interesadas con el fin de abordar estos dilemas éticos (13).

Algunas de las preocupaciones éticas que giran en torno a la incorporación de la IA en cirugía son: la privacidad de los datos, ya que para el éxito de la IA se necesita el intercambio de grandes volúmenes de información, lo que plantea incluso desafíos legales y éticos significativos, y adicionalmente el consentimiento informado, ya que se considera esencial que los pacientes estén plenamente informados sobre el uso de sus datos por los sistemas de IA. Puede haber también sesgo algorítmico, ya que los sistemas de IA son demasiado imparciales, al igual que los datos con los que se entrenan, de tal forma que, si esos datos contienen prejuicios históricos, las herramientas de IA pueden replicarlos, llevando a recomendaciones subóptimas o perjudiciales y exacerbando las disparidades en la atención médica (13). Estos y muchos otros desafíos puede representar la IA en su incorporación en la cirugía, como la falta de acceso equitativo en todos los niveles de atención, el impacto en la autonomía humana y la autoridad del cirujano, entre otros (13). Por lo tanto, se necesitan planes equilibrados de estudios que combinen el aprendizaje propuesto y mejorado por la IA con la formación tradicional del personal médico, de tal manera que se eduque sobre cómo utilizar estas tecnologías y cómo integrarlas en la práctica, para así garantizar un equilibrio entre las capacidades avanzadas de la IA y las cualidades humanas que no pueden ser reemplazadas, como la empatía y el juicio ético. Esto hará que se logren estandarizar los sistemas algorítmicos de estas herramientas, que se conviertan en una oportunidad de mejora y que no disminuya la experiencia del paciente (13).

La figura 1 presenta una comparación del desempeño promedio reportado en la literatura reciente para cinco tipos de modelos de inteligencia artificial aplicados al trauma vascular periférico. Se destacan tres métricas claves: el área bajo la curva (AUC), la sensibilidad y la especificidad. Los modelos de tipo XGBoost y CNN muestran el rendimiento más equilibrado y elevado en términos de predicción diagnóstica y pronóstica, superando ampliamente a los métodos tradicionales, como la regresión logística. Esta información apoya el uso de enfoques de aprendizaje automático en contextos críticos de toma de decisiones quirúrgicas y pronóstico clínico. Los valores son aproximados y derivados de múltiples estudios incluidos en esta revisión (1,4,6,14,15).

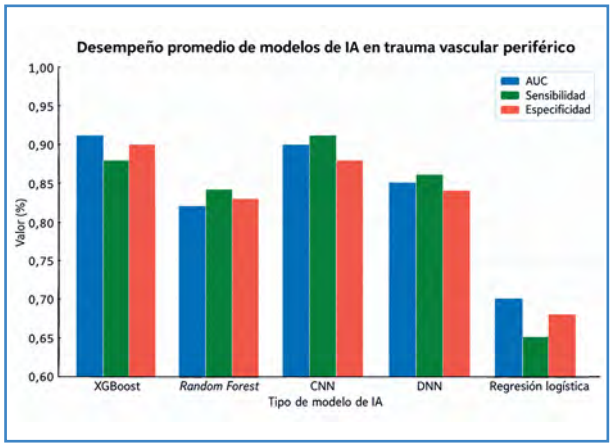

Figura 1. *Desempeño de modelos de inteligencia artificial en trauma vascular periférico. Gráfico realizado por los autores.*

RETOS Y PERSPECTIVAS

En resumen, podríamos concluir que la inteligencia artificial (IA), particularmente mediante algoritmos de aprendizaje automático (ML) y aprendizaje profundo (DL), ha avanzado sustancialmente en su aplicación en el trauma vascular periférico (15). Las áreas con mayor desarrollo incluyen la segmentación automática de imágenes en angio TC y angio RM mediante redes neuronales convolucionales (CNN)(15), así como la predicción de complicaciones graves, como amputación, mortalidad o fracaso de revascularización, utilizando modelos como XGBoost y *random forest* (6,16) Se observó, además, el uso creciente de redes profundas entrenadas con datos clínicos complejos que alcanzaron desempeños superiores al de las escalas clínicas tradicionales como el MESS en la predicción de resultados posoperatorios (16).

Desde una perspectiva práctica, estas herramientas podrían transformar la toma de decisiones tanto para el cirujano vascular como para el médico de Urgencias en contextos de alta presión diagnóstica. La capacidad de detectar automáticamente lesiones vasculares críticas en imágenes o de predecir la no viabilidad de un miembro antes de llegar a quirófano permitirían optimizar la asignación de recursos, reducir tiempos operatorios y guiar la indicación de amputación primaria o de revascularización urgente. Sin embargo, aún son escasos los sistemas que logran integrar estos modelos directamente en plataformas clínicas de uso cotidiano, como los HIMS o las estaciones PACS, lo que limita su aplicabilidad inmediata en el entorno hospitalario (16).

En comparación con otras especialidades quirúrgicas, como neurocirugía y trauma general, el desarrollo de IA en cirugía vascular ha sido más lento, pero se encuentra en proceso de aceleración. En neurotrauma, por ejemplo, se han desarrollado modelos que predicen con alta precisión la evolución de lesiones intracraneales en tomografía y riesgo de deterioro neurológico. En trauma general, los algoritmos se utilizan para clasificar automáticamente mecanismos de lesiones, priorizar cirugías y estimar requerimientos de transfusión. En contraste, en trauma vascular periférico los avances son más recientes y se concentran principalmente en la predicción de amputación y en la segmentación anatómica, como lo muestran los estudios de Li B y cols. (6) y Kania y cols. (1). Como se muestra en la figura 2, las aplicaciones actuales de la inteligencia artificial en el trauma vascular periférico se concentran en regiones anatómicas específicas y fases concretas del proceso clínico. Esta distribución revela tanto los avances ya logrados como las áreas aún no exploradas, lo que abre el camino a futuras investigaciones dirigidas a mejorar la cobertura anatómica, la precisión diagnóstica y la aplicabilidad quirúrgica de estos modelos.

A pesar del prometedor despliegue de herramientas de inteligencia artificial en el trauma vascular periférico, aún persisten limitaciones importantes que restringen su aplicabilidad generalizada. Uno de los principales desafíos es la falta de interoperabilidad entre los modelos de IA y los sistemas clínicos de historia médica electrónica (HCE), lo que dificulta su integración en la toma de decisiones en tiempo real (6). Aunque existen algoritmos con alta precisión en entornos experimentales, su validación en contextos clínicos reales sigue siendo escasa (2).

Asimismo, muchas de las soluciones actuales se han entrenado con bases de datos retrospectivas, en su ma-

yoría provenientes de sistemas de salud norteamericanos o asiáticos, lo que compromete su validez externa en entornos latinoamericanos o en regiones con diferencias anatómicas, epidemiológicas y logísticas (1,6). Esta dependencia de datos homogéneos puede perpetuar sesgos y reducir la aplicabilidad de los modelos en poblaciones diversas, así como la validación de los datos en contextos socioculturales diferentes, con recursos y necesidades específicas particulares de cada población (6).

Otro obstáculo es la limitada aplicabilidad clínica de los modelos, particularmente en redes neuronales profundas. Muchos sistemas funcionan como "cajas negras", lo que reduce la confianza del personal médico quirúrgico para incorporar sus resultados en decisiones operativas críticas (15). En este contexto, el desarrollo de técnicas de *explainable AI* (XAI) representa una prioridad para hacer que los modelos sean auditables, comprensibles y trazables en entornos quirúrgicos.

Finalmente, los modelos actuales suelen centrarse en fases específicas del proceso clínico (diagnóstico por imagen, predicción de complicaciones), pero rara vez abarcan el *continuum* completo del paciente, teniendo en cuenta que el proceso salud-enfermedad es dinámico y abarca desde el ingreso a urgencias hasta el seguimiento posoperatorio. La figura 2 refleja esta fragmentación anatómica y funcional. Superar estas limitaciones requerirá esfuerzos colaborativos que integren ciencia de datos e ingeniería biomédica en un contexto multidisciplinario y con validación clínica multicéntrica. Este artículo presenta las limitaciones propias de una revisión narrativa. Se requieren estudios prospectivos, multicéntricos y clínicamente validados que incluyan poblaciones diversas, en especial de países de ingresos medios y bajos. Es indispensable promover el desarrollo de modelos con aplicabilidad clínica (XAI) capaces de integrarse a protocolos quirúrgicos y de trauma estandarizados. Asimismo, se recomienda el entrenamiento de modelos locales utilizando datos de pacientes latinoamericanos para mejorar la aplicabilidad regional.

Finalmente, la colaboración entre ingenieros, médicos, instituciones académicas y sistemas hospitalarios será clave para lograr que la inteligencia artificial se convierta en una herramienta verdaderamente útil, segura y sostenible en el manejo del trauma vascular periférico.

CONCLUSIÓN

En conclusión, la inteligencia artificial aplicada al trauma vascular periférico ha demostrado un notable potencial para optimizar el diagnóstico, predecir

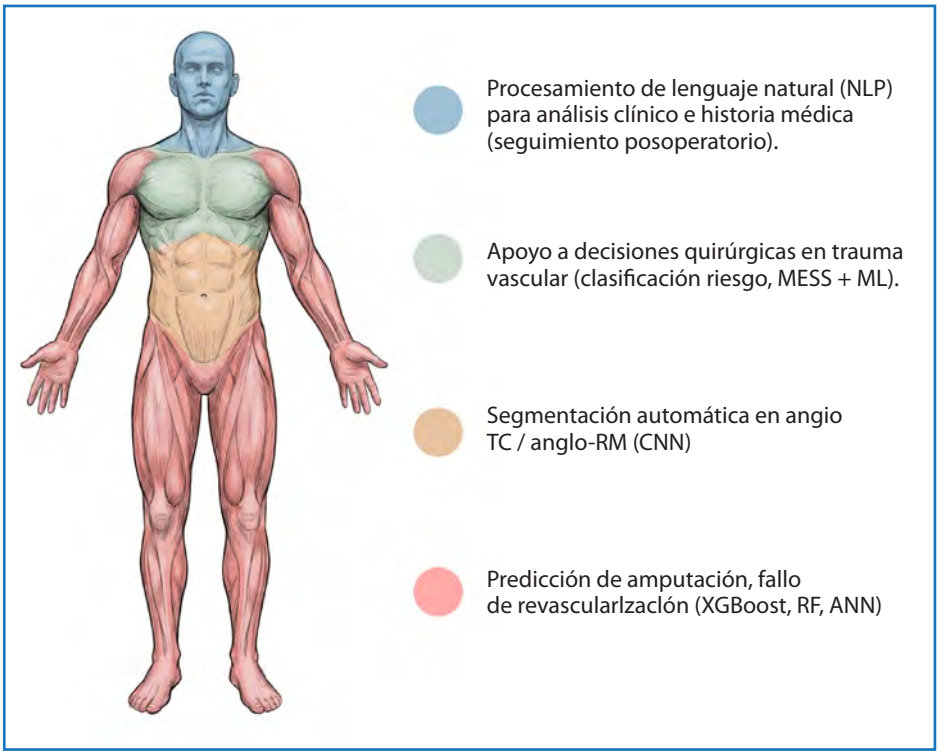

Figura 2. *Representación anatómica de las aplicaciones actuales de la inteligencia artificial en trauma vascular periférico. En azul, las aplicaciones basadas en procesamiento de lenguaje natural (NLP) para seguimiento posoperatorio. En verde, los modelos de soporte de decisiones quirúrgicas con base en clasificación de riesgo. En naranja, las técnicas de segmentación automática en estudios imagenológicos (angio TC y angio RM), y en rojo, los modelos predictivos de complicaciones, como amputación o falla de revascularización. Adaptado de múltiples estudios incluidos en esta revisión. Figura elaborada por los autores.*

complicaciones críticas como la amputación y asistir en la toma de decisiones quirúrgicas en escenarios complejos. Modelos como XGBoost, *random forest* y redes neuronales profundas han superado a herramientas convencionales en desempeño pronóstico, especialmente en estudios imagenológicos y predicción de desenlaces. No obstante, su integración clínica aún se enfrenta a barreras técnicas, éticas y contextuales que deben abordarse mediante validación externa, interoperabilidad con sistemas hospitalarios y entrenamiento con datos locales. La adopción de estas tecnologías representa una oportunidad estratégica para mejorar la precisión, la seguridad y la eficiencia en el manejo quirúrgico del trauma vascular.

Anexo

Glosario de términos técnicos

- *Aprendizaje automático ("machine learning", ML):* subárea de la inteligencia artificial que permite a los algoritmos aprender de datos y mejorar su rendimiento sin instrucciones explícitas.
- *Aprendizaje profundo ("deep learning", DL):* rama del aprendizaje automático basada en redes neuronales profundas utilizada para analizar grandes volúmenes de datos complejos, especialmente en imágenes médicas.
- Área *bajo la curva ROC (AUC):* medida del rendimiento global de un modelo de clasificación binaria; valores cercanos a 1 reflejan excelente capacidad discriminativa.
- *Especificidad*: proporción de verdaderos negativos correctamente identificados; indica la habilidad del modelo para descartar falsos positivos.
- *GAN (red generativa adversaria):* modelo de aprendizaje profundo que emplea dos redes en competencia (generador y discriminador) para crear datos sintéticos realistas.
- *Inteligencia artificial (IA):* campo de la informática que desarrolla sistemas capaces de ejecutar tareas asociadas a la inteligencia humana, como el razonamiento, el aprendizaje y el reconocimiento de patrones.
- *Radiomics:* técnica que extrae características cuantitativas de imágenes médicas para alimentar modelos estadísticos o de aprendizaje automático.
- *Random forest:* método de ensamblaje de múltiples árboles de decisión que mejora la precisión y reduce el sobreajuste en modelos predictivos.
- *Red neuronal artificial (ANN):* modelo computacional inspirado en el cerebro humano, compuesto por nodos organizados en capas, útil para la clasificación, la regresión y el reconocimiento de patrones.
- *Red neuronal convolucional (CNN):* tipo de red neuronal diseñada para procesar datos con estructura de grilla, como imágenes, mediante filtros convolucionales que detectan características espaciales.
- *Sensibilidad ("recall"):* proporción de verdaderos positivos correctamente identificados por el modelo; refleja la capacidad para detectar eventos clínicos importantes.
- *Validación cruzada ("cross-validation"):* método estadístico para evaluar la capacidad predictiva de un modelo, dividiendo los datos en subconjuntos de entrenamiento y prueba.
- *XAI (inteligencia artificial explicable):* conjunto de técnicas que permiten interpretar cómo un modelo de IA toma decisiones, promoviendo transparencia y aceptabilidad clínica.
- *XG Boost ("extreme gradient boosting"):* algoritmo de aprendizaje supervisado basado en árboles de decisión, optimizado para velocidad y precisión en tareas de clasificación y regresión.

BIBLIOGRAFÍA

1. Kania TA, Patel H, Introna L, Kimyaghalam A, Arjmand S, Joutovsky B, et al. A Deep Learning-based Model to Predict Limb Amputation in Peripheral Vascular Trauma. J Vasc Surg 2023;77(6):e225. DOI: 10.1016/j.jvs.2023.03.310
2. Tran Z, Wilkinson MC, Guardamondo G, El-Farra MH, Peetz AB, Tomihama RT, et al. Narrative review on applications of artificial intelligence in vascular trauma. JVS-Vascular Insights 2025;100268. DOI: 10.1016/j.jvsvi.2025.100268
3. Knoedler L, Knoedler S, Allam O, Remy K, Miragall M, Safi AF, et al. Application possibilities of artificial intelligence in facial vascularized composite allotransplantation-a narrative review. Front Surg 2023;10. DOI: 10.3389/fsurg.2023.1266399
4. Seah J, Boeken T, Sapoval M, Goh GS. Prime Time for Artificial Intelligence in Interventional Radiology. Cardiovasc Intervent Radiol 2022;45(3):283-9. DOI: 10.1007/s00270-021-03044-4
5. Martelli E, Capoccia L, Di Francesco M, Cavallo E, Pezzulla MG, Giudice G, et al. Current Applications and Future Perspectives of Artificial and Biomimetic Intelligence in Vascular Surgery and Pgberipheral Artery Disease. Biomimetics 2024;9(8):465. DOI: 10.3390/biomimetics908046
6. Li B, Eisenberg N, Beaton D, Lee DS, Al-Omran L, Wijeysundera DN, et al. Predicting mortality risk following major lower extremity amputation using machine learning. J Vasc Surg 2025;82(2):617-31.e8 . DOI: 10.1016/j.jvs.2025.03.198
7. Adebayo O, Bhuiyan ZA, Ahmed Z. Exploring the effectiveness of artificial intelligence, machine learning and deep learning in trauma triage: A systematic review and meta-analysis. DIGITAL HEALTH 2023;20552076231205736. DOI: 10.1177/20552076231205736
8. Bolourani S, Thompson D, Siskind S, Kalyon BD, Patel VM, Mussa FF. Cleaning Up the MESS: Can Machine Learning Be Used to Predict Lower Extremity Amputation after Trauma-Associated Arterial Injury? J Am Coll Surg 2021;232(1):102-13e4. DOI: 10.1016/j.jamcollsurg.2020.09.014
9. Bongurala AR, Save D, Virmani A, Kashyap R. Transforming Health Care with Artificial Intelligence: Redefining Medical Documentation. Mayo Clinic Proceedings: Digital Health 2024;2(3):342-7. DOI: 10.1016/j.mcpdig.2024.05.006
10. Lee S, Kim HS. Prospect of Artificial Intelligence Based on Electronic Medical Records. J Lipid Atheroscler 2021;10(3):282. DOI: 10.12997/jla.2021.10.3.282
11. Toy J, Warren J, Wilhelm K, Putnam B, Whitfield D, Gausche-Hill M, et al. Use of artificial intelligence to support prehospital traumatic injury care: A scoping review. JACEP Open 2024;5(5):e13251. DOI: 10.1002/emp2.1325
12. Ventura CA, Denton E, David J. Artificial Intelligence in Emergency Trauma Care: A Preliminary Scoping Review. MDER 2024;17:191-211. DOI: 10.2147/mder.s467146
13. Arjomandi Rad A, Vardanyan R, Athanasiou T, Maessen J, Sardari Nia P. The ethical considerations of integrating artificial intelligence into surgery: a review. Interdisciplinary Cardiovasc Thorac Surg 2025;40(3). DOI: 10.1093/icvts/ivae192
14. Li B, Feridooni T, Cuen-Ojeda C, Kishibe T, De Mestral C, Mamdani M, et al. Machine learning in vascular surgery: a systematic review and critical appraisal. npj Digit Med 2022;5(1). DOI: 10.1038/s41746-021-00552-y
15. Knoedler L, Knoedler S, Allam O, Remy K, Miragall M, Safi AF, et al. Application possibilities of artificial intelligence in facial vascularized composite allotransplantation-a narrative review. Front Surg 2023;10:1266399. FOI: 10.3389/fsurg.2023.1266399
16. Van Sloun RJG, Solomon O, Bruce M, Khaing ZZ, Eldar YC, Mischi M. Deep Learning for Super-resolution Vascular Ultrasound Imaging [Internet]. ICASSP 2019 - 2019 IEEE International Conference on Acoustics, Speech and Signal Processing (ICASSP). IEEE; 2019. p. 1055-9. DOI: 10.1109/icassp.2019.8683813

ISSN (electrónico): 1695-2987 - ISSN (papel): 0003-3170

Angiología



Caso Clínico

Fístula ureteroilíaca: diagnóstico y manejo a propósito de un caso

Ureteroiliac fistula: diagnosis and management in a case study

Víctor Tristán Calvo[1], Pablo Boyero Polo[2], Natalia Moradillo Renuncio[1], Héctor José Montoya Catalá[1], Ignacio de Loyola Agúndez Gómez[1]

Servicios de [1]Angiología, Cirugía Vascular y Endovascular y de [2]Urología. Hospital Universitario de Burgos. Burgos

Resumen

Introducción: la fístula ureteroilíaca (FUI) es una condición rara pero potencialmente mortal caracterizada por una conexión anómala entre el uréter y la arteria ilíaca. La incidencia y la prevalencia exactas de esta condición no están bien documentadas debido a su rareza, pero se sabe que están asociadas con factores de riesgo como cirugías pélvicas previas, radioterapia u otras entidades.

Caso clínico: mujer de 63 años con antecedentes de un carcinoma de cérvix tratado mediante quimiorradioterapia y cirugía, que presentó la clínica típica de hematuria e hipotensión brusca. Necesitó una cirugía urgente para la reparación de la conexión anómala.

Discusión: el tratamiento de la FUI ha evolucionado desde la reparación quirúrgica abierta hacia técnicas endovasculares; en la actualidad, se decanta por esta última modalidad, tal y como ocurrió en este caso.

Palabras clave:
Fístula ureteroilíaca. Cirugía endovascular. Hematuria. Radioterapia. *Stent*.

Abstract

Introduction: ureteroiliac fistula (UIF) is a rare but potentially fatal condition characterized by an abnormal connection between the ureter and the iliac artery. The exact incidence and prevalence of this disorder are not well documented due to its rarity; however, it is known to be associated with risk factors such as prior pelvic surgeries, radiotherapy, or other conditions.

Case report: 63-year-old woman with a history of cervical carcinoma treated with chemoradiotherapy and surgery presented with the typical clinical features of hematuria and sudden hypotension. She required emergency surgery to repair the abnormal connection.

Discussion: the management of UIF has evolved from open surgical repair to endovascular techniques, and current practice favors the latter approach, as occurred in this case.

Keywords:
Ureteral-iliac fistula. Endovascular surgery. Hematuria. Radiotherapy. Stent.

Recibido: 14/01/2026 • Aceptado: 10/02/2026

Conflictos de interés: los autores declaran no tener conflictos de interés.

Inteligencia artificial: los autores declaran no haber usado inteligencia artificial (IA) ni ninguna herramienta que use IA para la redacción del artículo.

Tristán Calvo V, Boyero Polo P, Moradillo Renuncio N, Montoya Catalá HJ, Agúndez Gómez IL. Fístula ureteroilíaca: diagnóstico y manejo a propósito de un caso. Angiología 2026;78(6):293-295

DOI: 10.20960/angiologia.00867

Correspondencia:
Víctor Tristán Calvo. Servicio de Angiología, Cirugía Vascular y Endovascular.
Hospital Universitario de Burgos.
Avda. Islas Baleares, 3. 09006 Burgos
e-mail: victortristancalvo@gmail.com

©Copyright 2026 SEACVE y ©Arán Ediciones S.L. Este es un artículo Open Access bajo la licencia CC BY-NC-SA (http://creativecommons.org/licenses/by-nc-sa/4.0/).

INTRODUCCIÓN

La fístula ureteroilíaca (FUI) es una condición rara pero potencialmente mortal caracterizada por una conexión anómala entre el uréter y la arteria ilíaca. La incidencia y la prevalencia exactas de esta condición no están bien documentadas debido a su rareza, pero se sabe que están asociadas con factores de riesgo como cirugías pélvicas previas, radioterapia, presencia de *stents* ureterales a largo plazo y malignidades pélvicas.

La presentación clínica típica incluye hematuria, que puede ser masiva y poner en peligro la vida del paciente. El tratamiento de la FUI ha evolucionado desde la reparación quirúrgica abierta hacia técnicas endovasculares.

CASO CLÍNICO

Mujer de 63 años con factores de riesgo cardiovascular de hipertensión arterial y dislipemia y antecedentes personales de carcinoma de células claras de cérvix de estadio IIIB tratada hace 7 años con quimiorradioterapia con respuesta parcial que precisó cirugía de histerectomía total con anexectomía bilateral y linfadenectomía pélvica y paraaórtica bilateral. Actualmente libre de enfermedad y sin evidencia de recidiva.

De forma secundaria a todo al proceso oncológico la paciente desarrolla una ureterohidronefrosis bilateral de grado III-IV relacionada con fibrosis retroperitoneal postratamiento oncológico que precisa de la colocación de nefrostomías bilaterales y catéter doble J tras varios cuadros de cólicos nefríticos e infecciones, por uno de los cuales ingresó en la UCI por *shock* séptico.

La paciente ingresa de forma programada para el recambio del catéter doble J a causa de su malfuncionamiento (Fig. 1), que se llevó a cabo sin complicaciones. Posteriormente, la paciente comienza con hematuria abundante autolimitada, dolor en el flanco izquierdo y un descenso brusco de la hemoglobina de hasta 7 g/mL (cifras prequirúrgicas de 14,2g/mL). Ante la sospecha de FUI tanto por la clínica como por los antecedentes y ante la estabilidad clínica de la paciente, en dicho momento se decide solicitar un angio TC que confirma su existencia. Con dicho resultado se decide consultar al servicio de angiología, cirugía vascular y endovascular, que opta por la realización de una cirugía urgente de reparación endovascular.

En quirófano se realiza punción ecoguiada de la arteria femoral común izquierda y arteriografía diagnóstica



Figura 1. *Radiografía previa a la intervención en la que se visualiza catéter ureteral izquierdo calcificado con litiasis. La paciente tiene también nefrostomías bilaterales.*

que demuestra fístula con extravasación de contraste desde la arteria ilíaca común proximal a su bifurcación al remanente ureteral (Fig. 2A). Dadas la proximidad de la conexión con la bifurcación ilíaca y la previsión de mal sellado en la colocación de una endoprótesis recubierta se decide la embolización selectiva de la arteria ilíaca interna izquierda. Se procede a la colocación de un *stent* recubierto balón expandible (Viabahn) de 8 mm en la transición entre la arteria ilíaca común y la arteria ilíaca externa, con la interposición de *coils* (Azur) en la arteria ilíaca interna (Fig. 2B). Se comprueba el buen sellado y la ausencia de extravasación de contraste en la arteriografía de control final, por lo que se procede a la retirada del material endovascular.

Tras su estancia durante 24 horas en la unidad de críticos, sube a planta y es dada de alta a las 72 horas.

En el seguimiento la paciente no refiere nueva clínica similar y niega claudicación glútea, por lo que se le da el alta.

DISCUSIÓN

La FUI es una entidad rara con una prevalencia pequeña, cuya presentación clínica puede incluir hematuria masiva y potencialmente mortal en un 60 % de los casos



Figura 2.
A. Arteriografía diagnóstica urgente en la que se aprecia extravasación del contraste desde la arteria ilíaca común izquierda a remanente ureteral. B. Prótesis endovascular recubierta (Viabahn) de 8 mm y coils *(Azur).*

en relación con el diagnóstico tardío. Por tanto, es crítico para su manejo conocer e identificar los factores asociados de riesgo.

Los grupos de riesgo más comunes para desarrollar una FUI incluyen pacientes con antecedentes de cirugías pélvicas previas, pacientes portadores prolongados de *stents* ureterales, pacientes sometidos a tratamiento radioterápico y la presencia o la sospecha de malignidades pélvicas (1-4).

El tratamiento de dicha patología es la intervención quirúrgica precoz, ya sea de manera abierta o endovascular. Esta última es la tendencia más usada en la actualidad. Se opta por una endoprótesis recubierta al nivel de la conexión anómala entre la arteria y el uréter (1).

La cirugía de reparación no está exenta de riesgos ni complicaciones, aunque es cierto que la complicación más frecuente descrita en la literatura es la infección de la herida quirúrgica, que, en casos extremos, puede derivar en el desarrollo de una fístula enterocutánea, complicación rara pero descrita en la literatura y asociada a las reparaciones abiertas (1).

Las complicaciones más descritas pero infrecuentes en relación a las cirugías endovasculares son la infección de la endoprótesis (en torno al 14 %), causada principalmente por *Escherichia coli, Enterococcus spp* y *Staphylococcus aureus* (4), principalmente relacionadas con la flora bacteriana presente en la vía urinaria, y la formación de biofilm, que impide la erradicación bacteriana del material protésico y que en la mayoría de los casos acaba necesitando una cirugía abierta para la retirada del material protésico y una reparación abierta.

La trombosis temprana del *stent* es otra de las complicaciones relacionadas con el abordaje mínimamente invasivo, presente hasta en un 10 % de los casos según series, y relacionada con dificultades a la hora del despliegue del material, en su mayoría debido a una anatomía hostil a causa de la fibrosis y la ateroesclerosis.

BIBLIOGRAFÍA

1. Malgor RD, Oderich GS, Andrews JC, et al. Evolution from Open Surgical to Endovascular Treatment of Ureteral-Iliac Artery Fistula. J Vasc Surg 2012;55(4):1072-80. DOI: 10.1016/j.jvs.2011.11.043.
2. Hong SY, Noh M, Ko GY, et al. Management Strategy for Ureteral-Iliac Artery Fistula. Ann Vasc Surg 2016;36:22-7. DOI: 10.1016/j.avsg.2016.02.033
3. Sachsamanis G, Pfister K, Kasprzak PM, et al. Midterm Results After Open Surgical and Endovascular Management of Arterioureteral Fistula. Ann Vasc Surg 2021;73:280-9. DOI: 10.1016/j.avsg.2020.11.014
4. Ebata Y, Morisaki K, Matsubara Y, et al. A Systematic Review of Management of Ureteroarterial Fistula. J Vasc Surg 2022;76(5):1417-23.e5. DOI: 10.1016/j.jvs.2022.05.015

ISSN (electrónico): 1695-2987 - ISSN (papel): 0003-3170

Angiología



Caso Clínico

Trombosis carotídea por trauma contuso

Carotid thrombosis due to blunt trauma

Carmen Alejandra Paspuel Trujillo, Gabriel Buitrón Proaño, Carolina Estefanía Herrera Lema

Servicio de Angiología, Cirugía Vascular y Endovascular. Hospital General Docente de Calderón. Quito, Ecuador

Resumen

Introducción: la disección traumática de la arteria carótida interna es una de las lesiones traumáticas más infradiagnosticadas. Además de una alta tasa de mortalidad, también tiene alto riesgo de secuelas neurológicas. La etiopatogenia incluye: hiperextensión, traumatismo intraoral, compresión directa del cuello, estrangulamiento y lesiones de la base del cráneo.

Caso clínico: paciente de 24 años que se cae, lo que le provoca un golpe contuso en el cuello acompañado de dolor. Se evidencian escoriaciones y equimosis en la zona II del cuello, sin pulso carotídeo izquierdo. Se realiza trombectomía y fijación de disección de íntima, con evolución satisfactoria en controles subsecuentes, con ausencia de sintomatología neurológica y rastreo ecográfico Doppler carotídeo periódico dentro de los parámetros normales.

Discusión: es importante una alta sospecha de patología arterial, a pesar de sus escasos reportes en la literatura, para no que no esté infradiagnosticada y evitar el riesgo de embolización cerebral. En el caso de nuestro paciente, ante el alto riesgo de embolismo cerebral, la resolución fue quirúrgica (abierta), con una evolución adecuada y sin lesiones neurológicas asociadas.

Palabras clave: Lesión de arteria carotídea. Trombosis de arteria carotídea. Lesiones de cuello.

Abstract

Introduction: traumatic dissection of the internal carotid artery is one of the most underdiagnosed traumatic injuries. In addition to a high mortality rate, patients are also at significant risk of neurological sequelae. The etiopathogenesis includes hyperextension, intraoral trauma, direct neck compression, strangulation, and skull base injuries.

Case report: a 24-year-old patient suffered a fall from standing height, resulting in blunt trauma to the neck accompanied by pain. Abrasions and ecchymosis were observed in zone II of the neck, with absence of the left carotid pulse. Thrombectomy and fixation of the intimal dissection were performed, with satisfactory evolution on subsequent follow - up. The patient remained free of neurological symptoms, and periodic carotid Doppler ultrasound surveillance showed normal parameters.

Discussion: a high level of suspicion for arterial pathology is essential despite the limited number of reports in the literature, in order to avoid underdiagnosis and reduce the risk of cerebral embolization. In our patient, given the high risk of cerebral embolism, an open surgical approach was chosen, resulting in favorable outcomes, imaging follow-up without vascular lesions, and no associated neurological deficits.

Keywords: Carotid artery injury. Carotid artery thrombosis. Neck injuries.

Recibido: 05/02/2026 • Aceptado: 10/02/2026

Conflictos de interés: los autores declaran no tener conflictos de interés.

Inteligencia artificial: los autores declaran no haber usado inteligencia artificial (IA) ni ninguna herramienta que use IA para la redacción del artículo.

Paspuel Trujillo CA, Buitrón Proaño G, Herrera Lema CE. Trombosis carotídea por trauma contuso. Angiología 2026;78(6):296-298

DOI: 10.20960/angiologia.00875

Correspondencia:

Carmen Alejandra Paspuel Trujillo.
Servicio de Angiología, Cirugía Vascular y Endovascular. Hospital General Docente de Calderón. C/ Capitán Giovanni Calles. 170201 Quito, Ecuador
e-mail: petite_alcar20@yahoo.com

©Copyright 2026 SEACVE y ©Arán Ediciones S.L. Este es un artículo Open Access bajo la licencia CC BY-NC-SA (http://creativecommons.org/licenses/by-nc-sa/4.0/).

INTRODUCCIÓN

El trauma de la arteria carótida tiene una alta probabilidad de muerte y de secuelas neurológicas (1). La disección traumática de la arteria carótida interna (DTACI) es una de las lesiones traumáticas más infradiagnosticadas en cirugía vascular, con una incidencia en el trauma cerrado de cuello del 0,08-0,4 %. Se han reportado con una frecuencia del 6 % entre las lesiones en el cuello y en un 22 % de las vasculares. Se sabe que el 80 % de los pacientes con trauma penetrante de carótida presenta choque hemorrágico al ingreso; el 60 %, sangrado activo; el 33 %, hematoma y el 20 %, signos de déficit neurológico. Además de una alta tasa de mortalidad, los pacientes también tienen alto riesgo de secuelas neurológicas si sobreviven, con una tasa de hasta un 70 % de infarto cerebral (2). La etiopatogenia incluye: hiperextensión o rotación del cuello, traumatismo intraoral, compresión directa del cuello, estrangulamiento y lesiones de la base del cráneo (3).

A pesar de la baja incidencia de las lesiones traumáticas de la arteria carótida y de la trombosis asociada, su importancia radica en la elevada morbimortalidad reportada (alrededor del 30 %) y en las lesiones neurológicas permanentes, que ocurren en el 58 % de los supervivientes.

Este caso clínico es relevante debido a la escasa información en la literatura médica relacionada con la trombosis carotídea (4).

CASO CLÍNICO

Paciente de 24 años sin antecedentes patológicos de importancia que, al encontrarse en aparente estado etílico, se cayó y se dio un golpe en el cuello acompañado de dolor. Ingresa en el hospital 24 horas después del evento, sin información adicional. En el examen físico se encuentra consciente, orientado y sin focalidad neurológica. Se evidencian escoriaciones y equimosis en la zona II del cuello transversal, sin pulso carotídeo izquierdo (Fig. 1).

Se solicita ecografía Doppler carotídea de los vasos del cuello, en la que se evidencia defecto de llenado intraluminal en la arteria carótida común con proyección hacia la arteria carótida interna izquierda, compatible con trombo mural móvil, con sospecha de lesión intimal traumática (Fig. 1). Debido al alto riesgo de embolización cerebral se decide procedimiento quirúrgico urgente.

La exploración vascular en el quirófano identificó un trombo de características agudas en la arteria carótida común izquierda que se proyectaba hacia la arteria carótida interna más disección de carótida común, en un recorrido aproximado de 1,5 cm, sin proyección hacia la carótida interna izquierda (Fig. 2). Se realiza trombectomía y fijación de disección de íntima con puntos de anclaje con prolene 6/0 y arteriografía posquirúrgica de control que evidencia la restitución del flujo en la carótida común, la bifurcación y en la carótida interna y la externa.

En el posoperatorio inmediato, sin soportes vitales. Se administra anticoagulación con heparina de bajo peso

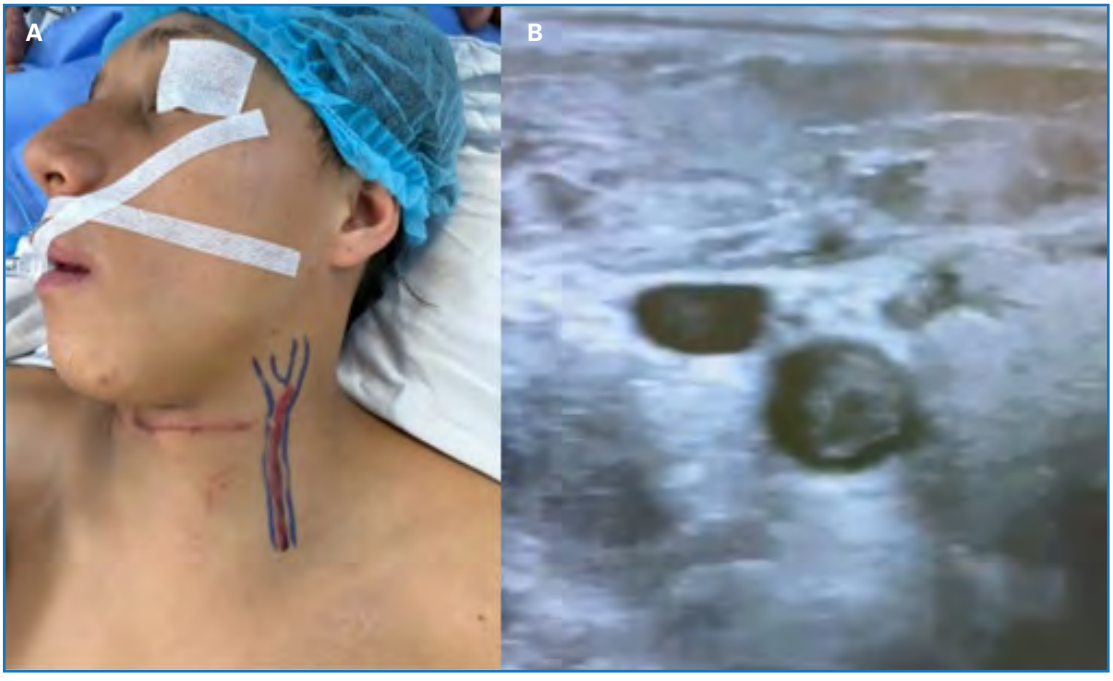

Figura 1.
A. Escoriación de la zona II del cuello. B. Ecografía Doppler carotídea: trombo intraluminal móvil en recorrido de arteria carótida común con proyección hacia la arteria carótida interna izquierda.

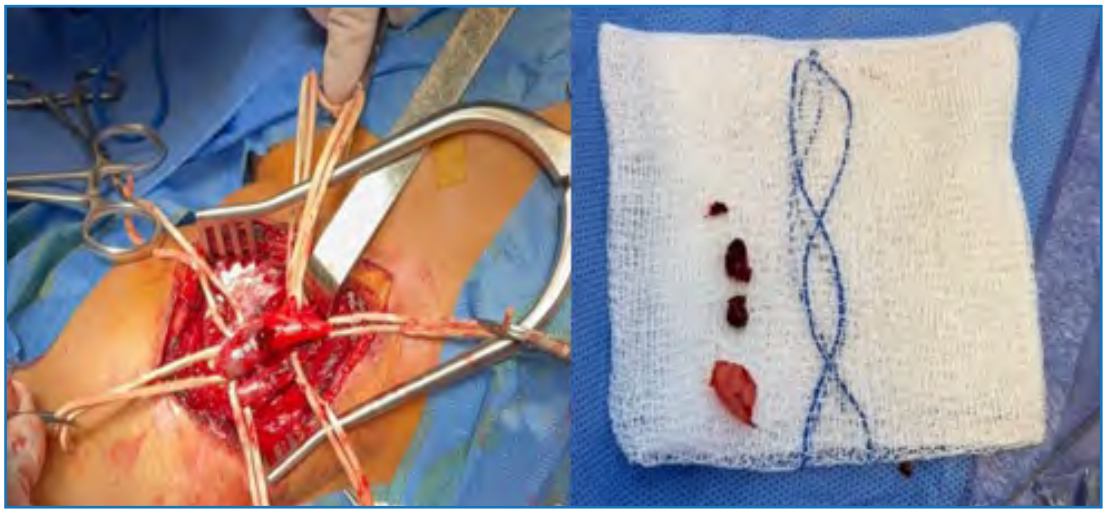

Figura 2.
Trombosis en la arteria carótida común izquierda.

molecular a dosis terapéutica. La evolución fue satisfactoria en los siguientes controles, a los 7 y a los 30 días, con ausencia de sintomatología neurológica y rastreo ecográfico Doppler carotídeo periódico dentro de los parámetros normales.

DISCUSIÓN

La lesión traumática de la arteria carótida interna es una patología poco frecuente. Puede ser secundaria a causas iatrogénicas, desórdenes del tejido conectivo y traumatismos que ocasionan la ruptura de la íntima, ya sea por contusión directa o diversos grados de rotación e hiperextensión del cuello.

Es importante una alta sospecha de patología arterial, a pesar de sus escasos reportes en la literatura, para no que no sea infradiagnosticada y evitar riesgo de embolización cerebral.

La técnica diagnóstica, cuando hay sospecha, es por ecografía Doppler, angiotomografía o angiorresonancia.

El tratamiento quirúrgico es la cirugía convencional abierta para la protección minuciosa de la arteria carótida interna y la extracción completa de coágulos. En cuanto a la síntesis realizada en la disección intimal, creemos que permitió controlar su riesgo de extensión.

Ante el alto riesgo de embolismo cerebral la resolución fue quirúrgica (abierta), con una evolución adecuada y sin lesiones neurológicas asociadas.

BIBLIOGRAFÍA

1. Serna JJ, Ordóñez CA, Parra MW, Folleco E, Caicedo Y, Rosero A, et al. Damage control in penetrating carotid artery trauma: Changing a 100-year paradigm. Colomb Med (cali) 2021;52(2):e4054807. DOI: 10.25100/CM.V52I2.4807
2. López-Sánchez M, Ballesteros-Sanz MA, Pérez-Ceballos A, González-Fernández C, López-Espadas F. Disección traumática de la arteria carótida interna por el cinturón de seguridad: descripción de dos casos. Medicina Intensiva 2009;33(7):353-7. DOI: 10.1016/j.medin.2008.12.001
3. Paredes LST, Rotta Rotta ADC, Dueñas Carbajal R, Medina Palomino FA, Anchante Hernández HA, Cáceres PMS. Disección traumática de la arteria carótida interna y embolismo cerebral en un jugador de fútbol. Reporte del primer caso. Rev Med Hered 2012;23(1):enero-marzo.
4. Serna-Arbeláez CA, Saldarriaga L, Folleco E, Rosero AL, Caicedo Y, Timaran SD, et al. The new era: Endovascular approach for carotid artery trauma. Revista Colombiana de Cirugía 2021;36(3):421-6. DOI: 10.30944/20117582.832

ISSN (electrónico): 1695-2987 - ISSN (papel): 0003-3170

Angiología



Caso Clínico

Disección aórtica abdominotorácica extrema: un desafío quirúrgico

Extreme thoracoabdominal aortic dissection: surgical challenge

Camilo Espinel[1], Brainerd Lenin Caicedo[1], Darío Sebastián Quintero[1], Gianmarco Camelo Pardo[2], Edgar Fabián Manrique Hernández[3]

[1]Servicio de Angiología, Cirugía Vascular y Endovascular. Fundación Cardiovascular de Colombia. Santander, Colombia. [2]Servicio de Urgencias. Fundación Cardiovascular de Colombia. Santander, Colombia. Universidad Areandina. Santander, Colombia. [3]Servicio de Epidemiología. Hospital Internacional de Colombia. Santander, Colombia

Resumen

Introducción: la disección aórtica constituye una entidad clínica compleja cuyo manejo depende de la extensión, de la presencia de complicaciones y de la evolución anatómica del falso lumen. En casos en los que se evidencie disección con progresión a fase de dilatación aneurismática, la extensión abdominotorácica y el compromiso de ramas viscerales son indicaciones claras de intervención quirúrgica.

Caso clínico: paciente de 59 años con antecedente de hipertensión, tabaquismo suspendido y con cuadro de dolor abdominotorácico crónico. Hallazgo en tomografía de disección Stanford B en fase de dilatación abdominotorácica y con compromiso de la arteria subclavia y de la arteria mesentérica superior. Se llevó a operación en dos tiempos: inicialmente, sustitución de aorta ascendente y cayado aórtico con trompa de elefante congelada mediante interposición de prótesis híbrida Thoraflex. Completó la rehabilitación en casa. En un segundo tiempo quirúrgico, se realizó manejo abierto de sustitución de aorta abdominotorácica con reimplante de troncos viscerales en *bypass* izquierdo y perfusión selectiva visceral, con posterior traslado a la unidad de cuidados intensivos para manejo posoperatorio.

Discusión: el abordaje quirúrgico en dos tiempos permitió una estrategia escalonada orientada a reducir el riesgo durante la operación y a optimizar la perfusión de órganos vitales. La disección aórtica Stanford B en fase de dilatación abdominotorácica con compromiso visceral representa un desafío terapéutico de alta complejidad. El diagnóstico temprano y el abordaje quirúrgico planificado en etapas, realizado por un equipo especializado, permiten un control efectivo de la enfermedad y una evolución clínica favorable, lo que reafirma el papel de la cirugía abierta como pilar terapéutico en casos seleccionados.

Palabras clave:
Aneurisma aórtico abdominal.
Cirugía vascular.
Disección aórtica.
Prótesis vasculares.
Procedimientos endovasculares.

Recibido: 10/02/2026 • Aceptado: 10/02/2026

Agradecimientos: agradecemos a todas las personas que hicieron parte de este estudio aportando de diferentes maneras en su construcción.

Conflictos de interés: los autores declaran no tener conflictos de interés.

Inteligencia artificial: los autores declaran no haber usado inteligencia artificial (IA) ni ninguna herramienta que use IA para la redacción del artículo.

Espinel C, Caicedo BL, Quintero DS, Camelo Pardo G, Manrique Hernández EF. Disección aórtica abdominotorácica extrema: un desafío quirúrgico. Angiología 2026;78(6):299-302

DOI: 10.20960/angiologia.00879

Correspondencia:
Gianmarco Camelo Pardo. Servicio de Angiología, Cirugía Vascular y Endovascular. Fundación Cardiovascular de Colombia. C/ 155A, 23-58. Floridablanca. Santander, Colombia
e-mail: gianmarconacional@hotmail.com

©Copyright 2026 SEACVE y ©Arán Ediciones S.L. Este es un artículo Open Access bajo la licencia CC BY-NC-SA (http://creativecommons.org/licenses/by-nc-sa/4.0/).

Abstract

Introduction: aortic dissection is a complex clinical entity whose management depends on the extent of the disease, the presence of complications, and the anatomical evolution of the false lumen. In cases in which dissection progresses to an aneurysmal dilatation phase, with thoracoabdominal extension and involvement of visceral branches, surgical intervention is clearly indicated.

Case report: a 59-year-old patient with a history of hypertension and former tobacco use presented with chronic thoracoabdominal pain. Computed tomography revealed a Stanford type B dissection in the thoracoabdominal dilatation phase, with involvement of the subclavian artery and the superior mesenteric artery. A two-stage surgical approach was undertaken. Initially, replacement of the ascending aorta and aortic arch was performed using a frozen elephant trunk technique with interposition of a hybrid Thoraflex prosthesis. The patient completed home-based rehabilitation, and in a second surgical stage, open replacement of the thoracoabdominal aorta was carried out with reimplantation of the visceral trunks using left heart bypass and selective visceral perfusion, followed by transfer to the intensive care unit for postoperative management.

Discussion: the two-stage surgical approach enabled a staged strategy aimed at reducing perioperative risk and optimizing perfusion of vital organs. Stanford type B aortic dissection in the thoracoabdominal dilatation phase with visceral involvement represents a highly complex therapeutic challenge. Early diagnosis and a carefully planned staged surgical approach performed by a specialized team allow effective disease control and favorable clinical outcomes, reaffirming the role of open surgery as a therapeutic cornerstone in selected cases.

Keywords:
Abdominal aortic aneurysm.
Vascular surgery.
Aortic dissection.
Vascular prostheses.
Endovascular procedures.

INTRODUCCIÓN

El síndrome aórtico agudo (SAA) representa una emergencia cardiovascular de extrema gravedad que engloba un conjunto de entidades clínicas con un mismo denominador fisiopatológico: la lesión aguda de la pared aórtica (1,2). Este síndrome, descrito en su totalidad en 2001, comprende cuatro entidades principales: la disección aórtica, el hematoma intramural, la úlcera aórtica penetrante y la disección incompleta (2). Todas ellas comparten una manifestación cardinal: el dolor torácico o dorsal súbito e intenso, consecuencia de la ruptura de la capa íntima y de la propagación de sangre a través de la media, lo que genera un falso lumen. Entre ellas, la disección aórtica es la forma más frecuente y también la de mayor letalidad, con tasas de mortalidad que pueden alcanzar hasta el 90 % durante los primeros cuarenta días tras el inicio de los síntomas (2,3).

A pesar de los avances de las últimas décadas en el diagnóstico por imagen, las técnicas quirúrgicas y el manejo médico, la disección aórtica continúa siendo una urgencia con alta mortalidad inmediata y secuelas severas en los pacientes que sobreviven al episodio agudo (1). Su fisiopatología está determinada por la localización y la extensión del desgarro intimal inicial, factores que definen el tipo de disección y, por tanto, el enfoque terapéutico: cirugía de emergencia, reparación endovascular o tratamiento médico optimizado (3,4). La hipertensión arterial, la aterosclerosis y las enfermedades del tejido conectivo son los principales factores predisponentes, ya sea por aumento de la tensión parietal o por degeneración estructural de la pared aórtica (4).

El diagnóstico temprano del SAA continúa siendo un reto clínico debido a su presentación inespecífica y a su similitud con otros síndromes coronarios agudos (5). La tomografía computarizada con contraste es la herramienta diagnóstica de elección, aunque en los últimos años se han investigado biomarcadores plasmáticos que podrían complementar su detección (1). El reconocimiento rápido y la clasificación anatómica precisa son esenciales para establecer el manejo más adecuado (3). En este contexto, las clasificaciones de Stanford y DeBakey han sido tradicionalmente las más utilizadas; sin embargo, nuevas propuestas, como la clasificación tipo entrada-malperfusión, buscan optimizar la estratificación del riesgo y mejorar los resultados terapéuticos (5).

El objetivo es presentar el caso complejo de un paciente con hallazgo de disección aórtica que requirió intervención abierta. Esto permite evidenciar que un diagnóstico y un abordaje oportunos por parte de un equipo especializado permiten una evolución satisfactoria.

CASO CLÍNICO

Paciente masculino de 59 años, con antecedente de hipertensión arterial, exfumador y con historia compleja de enfermedad aórtica avanzada, caracterizada por disección aórtica extensa con múltiples intervenciones quirúrgicas previas extrainstitucionales. Fue diagnosticado con disección aórtica de tipo Stanford B (Fig. 1), con progresión

aneurismática del cayado aórtico y de la aorta descendente torácica, asociada al origen de la arteria subclavia izquierda desde la luz falsa del aneurisma y a la emergencia de la arteria mesentérica inferior desde la luz falsa de la disección. La junta médica quirúrgica valoró su situación e inicialmente se consideró la intervención por parte de cirugía cardiovascular y la sustitución de la aorta ascendente y del cayado aórtico con técnica de trompa de elefante congelada mediante interposición de prótesis híbrida Thoraflex, bajo hipotermia moderada y perfusión cerebral selectiva anterógrada. El control mediante imagen con angiotomografía evidenció cambios posoperatorios esperados, persistencia de *flap* de disección intimal en la aorta torácica descendente con extensión hasta la aorta abdominal e ilíaca primitiva derecha, por lo que se planificó un segundo tiempo quirúrgico por cirugía cardiovascular y vascular.

Se procedió a sustituir la aorta abdominotorácica con reimplante de troncos viscerales mediante *bypass* izquierdo y perfusión visceral selectiva bajo soporte de circulación extracorpórea (Fig. 2). Se realizó reconstrucción de la arteria femoral derecha. Durante el procedimiento se documentaron adhesiones laxas pulmonares izquierdas y disección aórtica crónica en fase dilatada, con diámetro máximo aproximado de 10 cm y marcada fragilidad tisular, especialmente al nivel de los vasos intercostales en la zona de la transición abdominotorácica, lo que impidió el reimplante de estos vasos. Las arterias mesentérica superior, el tronco celíaco y las arterias renales emergían de la luz verdadera. Después del procedimiento se requirió vigilancia en unidad de cuidados intensivos, con atención y monitorización continuas.

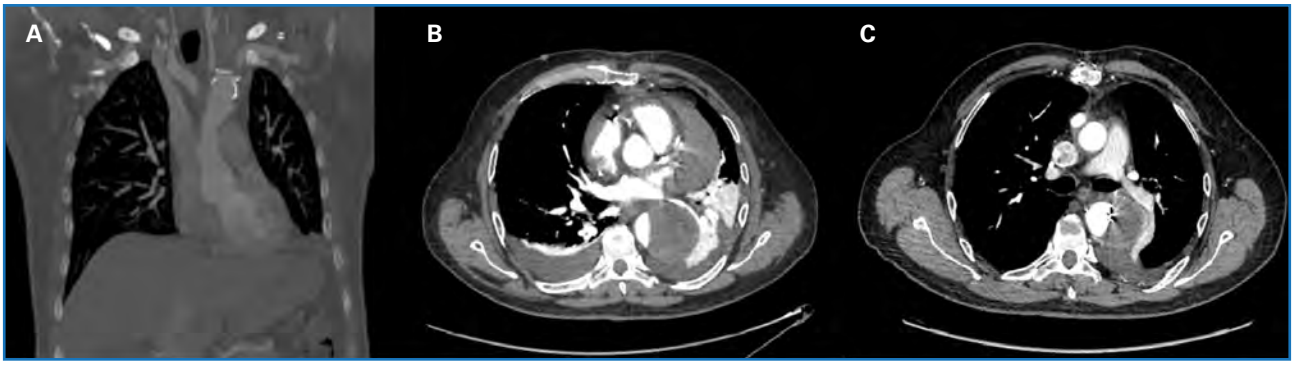

Figura 1. *Angiotomografía de tórax. A. Corte coronal que evidencia doble luz aórtica con colgajo intimal visible. B. Corte axial que muestra separación del lumen verdadero y falso, con predominio del falso lumen y derrame pleural izquierdo asociado. C. Corte axial a nivel proximal en el que se observa la persistencia de la disección, con compresión del lumen verdadero por el falso lumen.*

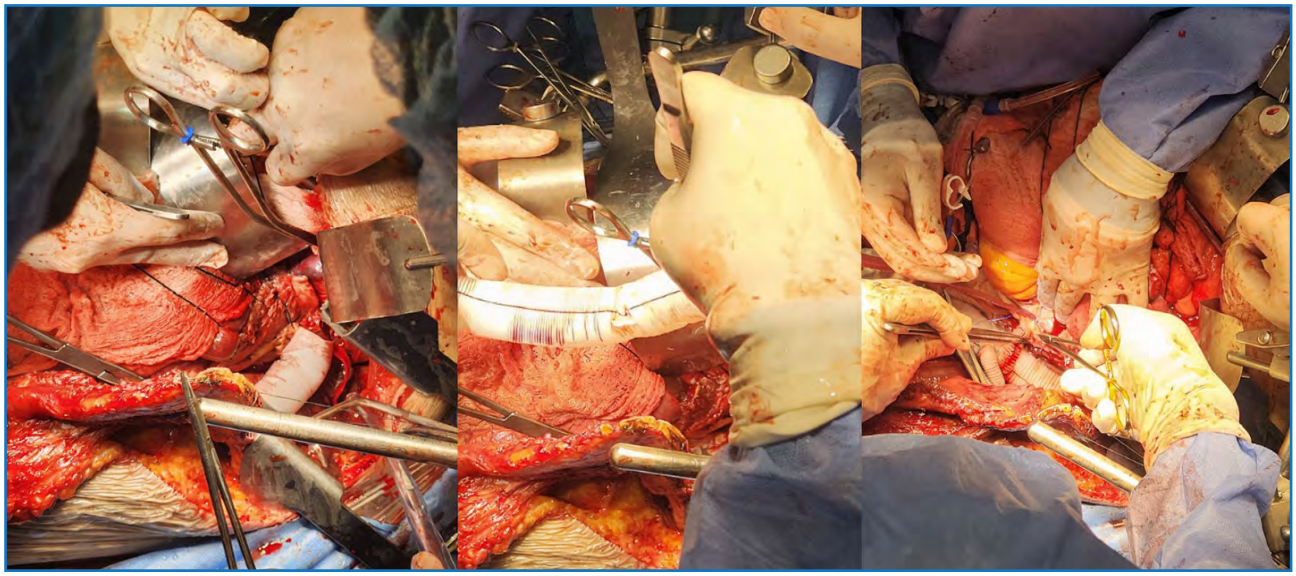

Figura 2. *Sustitución de aorta abdominotorácica con reimplante de troncos viscerales mediante* bypass *izquierdo y perfusión visceral selectiva.*

DISCUSIÓN

El síndrome aórtico agudo sigue siendo un desafío clínico de primer orden debido a su naturaleza impredecible, a su rápida progresión y a su elevada tasa de mortalidad (1). La comprensión actual de la enfermedad ha evolucionado hacia una visión más integral que combina criterios anatómicos, fisiológicos y clínicos (4). La disección aórtica, en particular, constituye el paradigma de las urgencias cardiovasculares debido a su evolución potencialmente catastrófica si no se detecta a tiempo. Los avances en imagen, como la tomografía multicorte y la resonancia magnética, han permitido diagnósticos más precisos y rápidos, fundamentales para decidir la estrategia terapéutica más adecuada. Sin embargo, el retraso en la sospecha clínica continúa siendo una de las principales causas de mal pronóstico, especialmente en pacientes de edad avanzada o con comorbilidades que pueden enmascarar la presentación típica.

El tratamiento de la disección aórtica depende fundamentalmente de su localización. Las disecciones de tipo A, que comprometen la aorta ascendente, requieren cirugía inmediata para evitar la ruptura o el taponamiento cardíaco, mientras que las disecciones de tipo B pueden manejarse inicialmente de forma médica, reservando la intervención endovascular o quirúrgica para los casos complicados (2). En este sentido, la reparación endovascular ha ganado protagonismo como alternativa menos invasiva, especialmente en pacientes de alto riesgo quirúrgico, demostrando una reducción significativa en la mortalidad a corto y mediano plazo. No obstante, la selección del procedimiento ideal aún depende de una evaluación individualizada sustentada en la estabilidad hemodinámica, la extensión de la lesión y la presencia de malperfusión visceral o de las extremidades (4).

En cuanto a la clasificación anatómica, la introducción de sistemas más dinámicos, como la clasificación tipo entrada-malperfusión, ofrece una perspectiva funcional que puede mejorar la predicción de resultados y orientar terapias más personalizadas. Sin embargo, su adopción clínica aún se enfrenta a limitaciones, como la falta de consenso internacional y la escasez de estudios comparativos de gran escala (6).

Es importante tener en cuenta la supervivencia inmediata, la calidad de vida a largo plazo, el seguimiento estricto mediante pruebas de imagen y la prevención de recurrencias (7). La implementación de programas de vigilancia, el control riguroso de la presión arterial y la educación del paciente son pilares fundamentales del manejo posterior al evento agudo.

CONCLUSIÓN

El síndrome aórtico agudo constituye una emergencia cardiovascular de alta letalidad que exige una detección precoz y un manejo integral basado en la localización anatómica y en la estabilidad clínica del paciente. A pesar de los avances diagnósticos y terapéuticos, la mortalidad continúa siendo elevada, lo que subraya la necesidad de mantener un alto índice de sospecha ante el dolor torácico agudo y de fortalecer el abordaje multidisciplinario. La incorporación de nuevas técnicas de imagen, de estrategias endovasculares menos invasivas y de sistemas de clasificación más precisos ofrece una oportunidad para mejorar el pronóstico y la supervivencia a largo plazo de los pacientes afectados por esta compleja entidad.

BIBLIOGRAFÍA

1. Espinel C, Cediel Barrera CH, Freire K, Jiménez Sanchez HC, Camelo Pardo G. Manejo quirúrgico de la patología aórtica; experiencia en un centro de alta complejidad. Angiologia 2024;76(5):344-5. DOI: 10.20960/angiologia.00578
2. Dávila-Castro JJ, Lemus-Galván DN. Disección aórtica: ¿Un reto para la medicina de urgencias? A propósito de un caso [Aortic dissection: A challenge for the emergency medicine? A case report]. Rev Med Inst Mex Seguro Soc 2024;62(4):1-6. DOI: 10.5281/zenodo.11397340
3. Carrel T, Sundt TM 3rd, Von Kodolitsch Y, Czerny M. Acute aortic dissection. Lancet. 2023 Mar 4;401(10378):773-88. DOI: 10.1016/S0140-6736(22)01970-5.
4. Pérez-Camargo D, Van-Hemelrijck M, Sromicki J, Mestres C. Diagnóstico y manejo del síndrome aórtico agudo [Diagnostic and management of acute aortic syndrome]. Rev Med Inst Mex Seguro Soc 2022;60(2):188-200.
5. Sayed A, Munir M, Bahbah EI. Aortic Dissection: A Review of the Pathophysiology, Management and Prospective Advances. Curr Cardiol Rev 2021;17(4):e230421186875. DOI: 10.2174/1573403X16666201014142930.
6. Yuan X, Mitsis A, Nienaber CA. Current Understanding of Aortic Dissection. Life (Basel) 2022;12(10):1606. DOI: 10.3390/life12101606
7. Harris KM, Nienaber CA, Peterson MD, et al. Mortalidad precoz en la disección aórtica aguda tipo A: perspectivas del registro internacional de disección aórtica aguda. JAMA Cardiol 2022;7(10):1009-15. DOI: 10.1001/jamacardio.2022.2718
8. Sayed A, Munir M, Bahbah EI. Aortic Dissection: A Review of the Pathophysiology, Management and Prospective Advances. Curr Cardiol Rev 2021;17(4):e230421186875. DOI: 10.2174/1573403X16666201014142930

ISSN (electrónico): 1695-2987 - ISSN (papel): 0003-3170

Angiología



Caso Clínico

Manejo híbrido de tumores carotídeos Shamblin III: embolización selectiva y resección quirúrgica

Hybrid management of Shamblin III carotid body tumors: selective preoperative embolization and surgical resection

Brayan A. Rodríguez Portilla[1], Héctor C. Jiménez[2], Miranda G. Bahamón[1], Julián D. Molano[1], Sebastián Zuluaga[3]

[1]Departamento de Cirugía General y [2]Unidad de Cirugía Vascular y Angiología. Hospital Universitario Departamental Hernando Moncaleano Perdomo. Universidad Surcolombiana. Neiva. Huila, Colombia. [3]Departamento de Cirugía General. Hospital Universitario Simón Bolívar. Universidad del Bosque. Bogotá, Colombia

Resumen

Introducción: los tumores del cuerpo carotídeo son paragangliomas extraadrenales altamente vascularizados cuya complejidad quirúrgica se correlaciona con la clasificación de Shamblin. Los tumores de tipo III se asocian con mayor riesgo de sangrado durante la operación y lesión neurológica. La embolización preoperatoria se ha propuesto como estrategia adyuvante para optimizar el control hemostático; sin embargo, su beneficio clínico continúa en debate.

Casos clínicos: se presentan dos pacientes con tumores gigantes de cuerpo carotídeo, clasificados como Shamblin III, sometidos a embolización supraselectiva con agentes embólicos (microesferas) seguida de resección quirúrgica. En ambos casos se logró resección completa sin complicaciones mayores durante la operación ni necesidad de reconstrucción vascular. No se registraron déficits neurológicos permanentes y la evolución posoperatoria fue favorable.

Discusión: estos resultados, en concordancia con la literatura actual, sugieren que, bajo indicaciones adecuadas y en el contexto de un abordaje multidisciplinario, la embolización preoperatoria puede contribuir a reducir las complicaciones durante la operación y favorecer una recuperación posoperatoria satisfactoria.

Palabras clave:
Tumor cuerpo carotídeo.
Paraganglioma.
Embolización preoperatoria.
Resección quirúrgica.

Recibido: 19/04/2026 • Aceptado: 20/04/2026

Agradecimientos: los autores agradecen al Hospital Universitario Departamental Hernando Moncaleano Perdomo por el apoyo brindado en la obtención del material de historias clínicas.

Conflictos de interés: los autores declaran no tener conflictos de interés.

Inteligencia artificial: los autores declaran no haber usado inteligencia artificial (IA) ni ninguna herramienta que use IA para la redacción del artículo.

Rodríguez Portilla BA, Jiménez HC, Bahamón MG, Molano JD, Zuluaga S. Manejo híbrido de tumores carotídeos Shamblin III: embolización selectiva y resección quirúrgica. Angiología 2026;78(6):303-306

DOI: 10.20960/angiologia.00903

Correspondencia:
Brayan A. Rodríguez Portilla. Departamento de Cirugía General. Hospital Universitario Departamental Hernando Moncaleano Perdomo. Universidad Surcolombiana. Calle 9, 15-25. Barrio Altico. 410010 Neiva. Huila, Colombia
e-mail: mdbrayan.rp@gmail.com

©Copyright 2026 SEACVE y ©Arán Ediciones S.L. Este es un artículo Open Access bajo la licencia CC BY-NC-SA (http://creativecommons.org/licenses/by-nc-sa/4.0/).

Abstract

Introduction: carotid body tumors are highly vascular extra-adrenal paragangliomas whose surgical complexity correlates with the Shamblin classification. Type III tumors are associated with a higher risk of intraoperative bleeding and neurological injury. Preoperative embolization has been proposed as an adjunctive strategy to optimize hemostatic control; however, its clinical benefit remains under debate.

Case reports: we present two patients with giant carotid body tumors classified as Shamblin III who underwent superselective embolization with Onyx followed by surgical resection. In both cases, complete tumor excision was achieved without major intraoperative complications or the need for vascular reconstruction. No permanent neurological deficits were observed, and postoperative recovery was favorable.

Discussion: these findings, consistent with current literature, suggest that under appropriate indications and within a multidisciplinary approach, preoperative embolization may contribute to reducing intraoperative complications and promoting satisfactory postoperative recovery.

Keywords:
Carotid body tumor. Paraganglioma. Preoperative embolization. Surgical resection.

INTRODUCCIÓN

Los tumores del cuerpo carotídeo (TCC) son paragangliomas hipervasculares originados en el *glomus* carotídeo, cuya resección quirúrgica constituye el tratamiento de elección (1,2). La clasificación de Shamblin se utiliza para estratificar la complejidad operatoria según el grado de compromiso de la bifurcación carotídea, y se identifica a los tumores de tipo III como aquellos asociados a mayor dificultad técnica y mayor morbilidad perioperatoria (3).

En los tumores Shamblin III, el riesgo de sangrado significativo y lesión neurológica ha motivado el uso de embolización preoperatoria como estrategia adyuvante. Sin embargo, la evidencia actual es heterogénea respecto a su impacto clínico real (4,5). En este contexto, la presentación de casos con resultados favorables contribuye a la discusión sobre la utilidad y selección adecuada de esta estrategia en tumores avanzados.

CASOS CLÍNICOS

Caso clínico 1

Paciente masculino de 64 años con paraganglioma extraadrenal confirmado por inmunohistoquímica, en el cuerpo carotídeo derecho, de tipo Shamblin III y de aproximadamente 12 × 10 cm, con compromiso de la bifurcación carotídea y marcada hipervascularización. La lesión desplazaba estructuras vasculares adyacentes y mantenía estrecha relación con nervios craneales.

Se realizó panangiografía que evidenció neoplasia dependiente de ramas de la carótida externa. Por lo que se efectuó embolización endovascular supraselectiva con Onyx® de las principales ramas nutricias, y se logró la reducción significativa del flujo tumoral sin complicaciones inmediatas.

Al quinto día se llevó a resección quirúrgica por cervicotomía lateral, con disección por planos e identificación de carótida común, interna y externa, así como del nervio vago e hipogloso. Se realizó vaciamiento cervical de niveles II y III por conglomerado ganglionar infiltrado. La resección tumoral fue completa, sin que se requiriera reconstrucción vascular ni sin que se presentaran eventos mayores durante la operación (Fig. 1).

Caso clínico 2

Paciente femenina de 70 años con tumor gigante de cuerpo carotídeo derecho de 68 × 72 mm, clasificado como Shamblin III, que rodeaba completamente la carótida interna y externa, con extensa red colateral peritumoral y compromiso de nervios hipogloso, glosofaríngeo y espinal accesorio. Se decidió llevar a embolización supraselectiva mediante microcatéter, utilizando micropartículas de 250-350 µm, logrando reducción aproximada del 70 % del flujo tumoral; y 24 horas después fue llevado a resección quirúrgica con disección circunferencial de carótida común e interna, liberación de carótida externa y ligadura de vasos nutricios, incluyendo arteria tiroidea superior. La resección fue completa, sin pinzamiento carotídeo ni reconstrucción vascular (Fig. 2).

Resultados

En ambos pacientes se logró resección completa del tumor sin requerir reconstrucción vascular. El posoperatorio cursó de forma favorable en ambos casos, sin déficit neurológico permanente, inestabilidad hemodinámica ni complicaciones infecciosas. Los pacientes fueron dados de alta en condiciones clínicas estables y continuaron seguimiento ambulatorio, evidenciándose adecuada evolución y ausencia de recurrencia o secuelas en los controles posteriores.

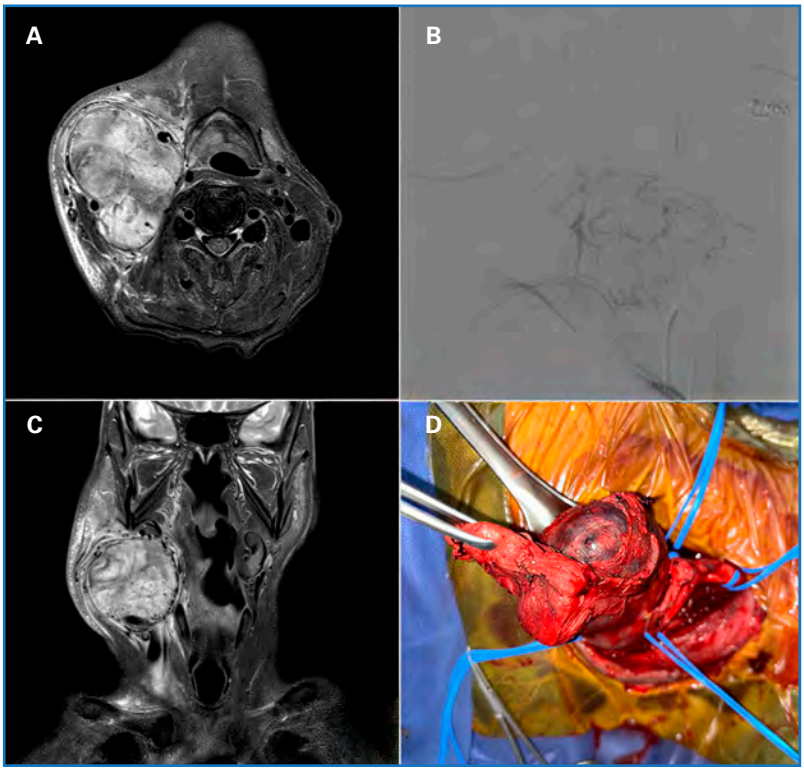

Figura 1. *Caso clínico 1. A y B. Quemodectoma carotídeo derecho. Resonancia magnética en cortes axial y coronal que muestran masa hipervascular en la bifurcación carotídea. C. Arteriografía con lesión altamente vascularizada con aporte de ramas de la carótida externa. D. Imagen de la intervención que muestra tumoración dependiente del cuerpo carotídeo durante su disección quirúrgica.*

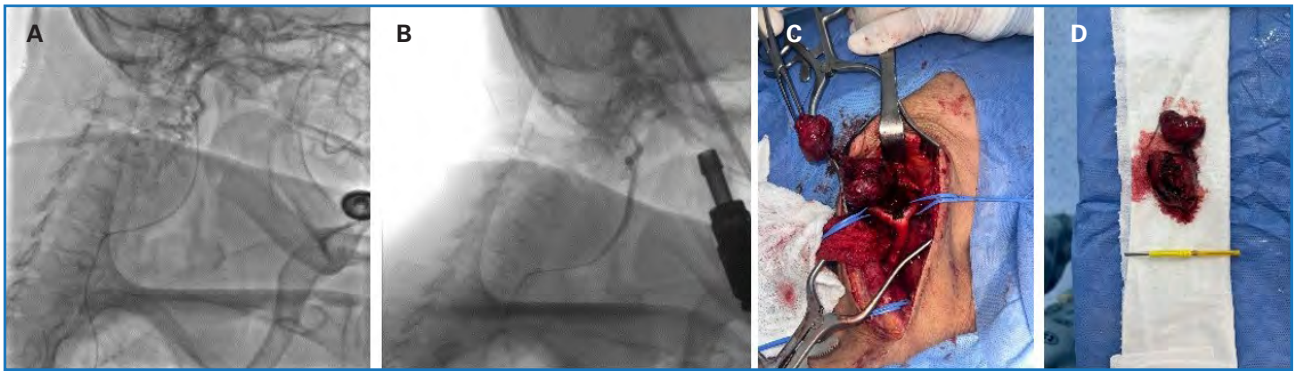

Figura 2. *Caso clínico 2. A y B. Manejo quirúrgico de quemodectoma carotídeo. Arteriografía que muestra lesión hipervascular con resultados posembolización. C. Imagen de la intervención durante la disección tumoral, con control de las estructuras vasculares. D. Pieza quirúrgica después de la resección completa del tumor.*

DISCUSIÓN

Los TCC corresponden a paragangliomas derivados del sistema neuroendocrino extraadrenal y representan la localización más frecuente en la cabeza y el cuello (1,2). Aunque la mayoría presenta comportamiento biológico benigno, su manejo quirúrgico implica retos técnicos relevantes debido a su hipervascularidad y a su estrecha relación con la bifurcación carotídea (2). Desde el punto de vista clínico-quirúrgico, la clasificación de Shamblin continúa siendo el principal predictor de complejidad operatoria, al correlacionar el tamaño tumoral y el grado de compromiso vascular con la morbilidad perioperatoria (3).

Diversas series han demostrado que los tumores Shamblin III se asocian a mayor tiempo quirúrgico, incremento en la pérdida sanguínea y mayor incidencia de complicaciones neurológicas en comparación con los tipos I y II (3,4). Esta mayor morbilidad se explica por la circunferencialidad tumoral sobre las arterias carótidas y la dificultad para identificar planos subadventiciales seguros. En este escenario, la optimización preoperatoria adquiere especial relevancia.

Se ha propuesto la embolización preoperatoria como estrategia para reducir la vascularización tumoral y facilitar la resección. La evidencia reciente aporta datos relevantes al respecto. El metaanálisis de Napoli y cols. demostró que la embolización se asocia con reducción significativa de la pérdida sanguínea durante la operación y del tiempo operatorio, particularmente en tumores de mayor tamaño y en clasificaciones avanzadas (6,7). De manera concordante, estudios comparativos contemporáneos, incluyendo análisis con emparejamiento por puntuación de propensión y cohortes multicéntricas, han reportado menor sangrado durante la operación en el grupo sometido a embolización (8).

No obstante, el impacto de la embolización sobre la incidencia de lesión permanente de nervios craneales continúa siendo motivo de debate. El análisis del registro CAPACITY y el estudio multicéntrico de Han y cols. no evidenciaron diferencias estadísticamente significativas en la tasa de déficit neurológico permanente entre pacientes con embolización y sin ella (8-10). Estos hallazgos sugieren que, aunque la embolización mejora las condiciones hemodinámicas del acto quirúrgico, no modifica de manera sustancial la complejidad anatómica inherente a los tumores Shamblin III.

Por otra parte, existen experiencias institucionales que reportan resultados seguros sin el uso rutinario de embolización preoperatoria (5), lo que refuerza la idea de que su indicación no debe considerarse obligatoria en todos los casos. La variabilidad en resultados entre estudios puede estar relacionada con diferencias en volumen quirúrgico, experiencia del equipo tratante y criterios de selección de pacientes.

En nuestros casos, ambos tumores correspondían a Shamblin III y fueron sometidos a embolización preoperatoria con posterior resección quirúrgica exitosa, sin complicaciones neurológicas permanentes. Si bien no es posible establecer inferencias causales a partir de una serie limitada, nuestros hallazgos son coherentes con la literatura reciente que respalda la embolización como herramienta útil para optimizar el control hemostático durante la operación (6,7,9).

En conjunto, la evidencia actual sugiere que la embolización preoperatoria puede ofrecer beneficios en términos de reducción del sangrado y del tiempo quirúrgico en tumores carotídeos avanzados, aunque no existe demostración concluyente de disminución de la morbilidad neurológica (6,7,10). Por tanto, la indicación debe individualizarse según características tumorales, clasificación de Shamblin y experiencia institucional, dentro de un enfoque multidisciplinario que integre cirugía vascular y manejo endovascular especializado (2).

CONCLUSIONES

En tumores del cuerpo carotídeo clasificados como Shamblin III, la embolización preoperatoria puede constituir una estrategia complementaria útil para optimizar el control hemostático y facilitar la resección quirúrgica. No obstante, su impacto en la reducción de la morbilidad neurológica permanece controvertido. La indicación debe individualizarse según características tumorales y experiencia institucional, dentro de un abordaje multidisciplinario que permita maximizar la seguridad y los resultados quirúrgicos.

BIBLIOGRAFÍA

1. Mete O, Juhlin CC. Recent progress in the pathologic classification of pheochromocytomas and paragangliomas. Best Pract Res Clin Endocrinol Metab 2024;38(6):101958. DOI: 10.1016/j.beem.2024.101958
2. Valero C, Ganly I. Paragangliomas of the head and neck. J Oral Pathol Med 2022;51(10):897-903. DOI: 10.1111/jop.13286
3. González-Orús Álvarez-Morujo RJ, Arístegui Ruiz MA, da Costa Belisario J, Martínez Guirado T, Scola Yurrita B. Paragangliomas de cabeza y cuello: experiencia en 126 pacientes con 162 tumores. Acta Otorrinolaringol Esp 2015;66(6):332-41. DOI: 10.1016/j.otorri.2014.11.002
4. Lim JY, Kim J, Kim SH, Lee S, Lim YC, Kim JW, et al. Surgical treatment of carotid body paragangliomas: outcomes and complications according to the shamblin classification. Clin Exp Otorhinolaryngol 2010;3(2):91-5. DOI: 10.3342/ceo.2010.3.2.91
5. Solis-Pazmino P, Pilatuna E, Tite B, García M, Godoy R, Rocha C, et al. Safe management of carotid body tumor resection without preoperative embolization: an Ecuadorian high-altitude cities experience. J Surg Case Rep 2022;20;2022(12):rjac598. DOI: 10.1093/jscr/rjac598
6. González-Urquijo M, Hinojosa-González D, Viteri-Pérez VH, Llausas-Villarreal A, Becerril-Gaitán A, González-González M, et al.; CAPACITY group. An analysis from the CAPACITY database of outcomes of preoperative embolization before carotid body tumor surgery compared with resection alone. J Vasc Surg 2023;77(5):1447-52. DOI: 10.1016/j.ejvs.2023.04.033
7. Napoli G, Tritto R, Moscarelli M, Forleo C, La Marca MGC, Yang L, et al. Role of pre-operative embolization in carotid body tumor surgery according to Shamblin classification: A systematic review and meta-analysis. Head Neck 2023;45(5):1141-8. DOI: 10.1002/hed.27318
8. Zorlu ME, Cayir M, Oncu F, Sahin MM, Cebeci S, Tutar H, et al. The role of preoperative embolization in carotid body paraganglioma resection: A comparative outcome study. Eur Arch Otorhinolaryngol 2026;283(1):457-62. DOI: 10.1007/s00405-025-09836-5
9. Wu Z, Qiu P, Pu H, Ye K, Liu G, Li W, et al. Efficacy and safety of preoperative embolization in carotid body tumor treatment: A propensity score matching retrospective cohort study. Head Neck 2022;44(6):1414-21. DOI: 10.1002/hed.27038
10. Han T, Pu J, Tang H, Yang S, Dong D, Lu M, et al. Retrospective, multicenter study of surgical treatment for carotid body tumors with or without preoperative embolization. Front Oncol 2023;2;13:1123430. DOI: 10.3389/fonc.2023.1123430

ISSN (electrónico): 1695-2987 - ISSN (papel): 0003-3170

Angiología



Imagen Clínica del Mes

Quiste renal roto como diagnóstico diferencial de infección periaórtica

Ruptured renal cyst as a differential diagnosis of periaortic infection

Jesús Álvarez García, Blanca Vera Arroyo, Elena Pastor Cascón, Rafael Gómez Medialdea

Servicio de Angiología, Cirugía Vascular y Endovascular. Hospital Universitario Virgen de la Victoria. Málaga

CASO CLÍNICO

Varón de 86 años con antecedente de rotura aórtica tratada con endoprótesis aortomonoilíaca y *bypass* femorofemoral. Dos años después presenta tumoración inguinal con drenaje seropurulento (Fig. 1).

Se realizaron eco Doppler, angio TC, gammagrafía, análisis y cultivos seriados tanto de sangre como del líquido de la lesión. Destacaron la elevación de la proteína C reactiva, hemocultivos negativos y aislamiento de *E. coli* pansensible en el segundo cultivo local. La gammagrafía no mostró signos de infección o de inflamación. El análisis del líquido fue compatible con contenido seroso típico de quiste renal (1). La revisión comparativa de angio TC permitió identificar la desaparición de un quiste renal previamente descrito (Fig. 2A y 2B) y un trayecto fistuloso desde su localización hasta la ingle a través del músculo psoas (Fig. 2C).

Ante la falta de respuesta al tratamiento compresivo se instauró antibioterapia con ciprofloxacino 500 cada 12 horas durante 3 meses y resección local de piel da-



Figura 1. *Tumoración inguinal no pulsátil, blanda, con sufrimiento cutáneo y drenaje de líquido en zona erosionada.*

Recibido: 03/10/2025 • Aceptado: 21/10/2025

Conflictos de interés: los autores declaran no tener conflictos de interés.

Inteligencia artificial: los autores declaran no haber usado inteligencia artificial (IA) ni ninguna herramienta que use IA para la redacción del artículo.

Álvarez García J, Vera Arroyo B, Pastor Cascón E, Gómez Medialdea R. Quiste renal roto como diagnóstico diferencial de infección periaórtica. Angiología 2026;78(6):307-308

DOI: 10.20960/angiologia.00829

Correspondencia:

Jesús Álvarez García. Servicio de Angiología, Cirugía Vascular y Endovascular. Hospital Universitario Virgen de la Victoria. Campus de Teatinos, s/n. 29010 Málaga
e-mail: jesalvgar1985@gmail.com

©Copyright 2026 SEACVE y ©Arán Ediciones S.L. Este es un artículo Open Access bajo la licencia CC BY-NC-SA (http://creativecommons.org/licenses/by-nc-sa/4.0/).

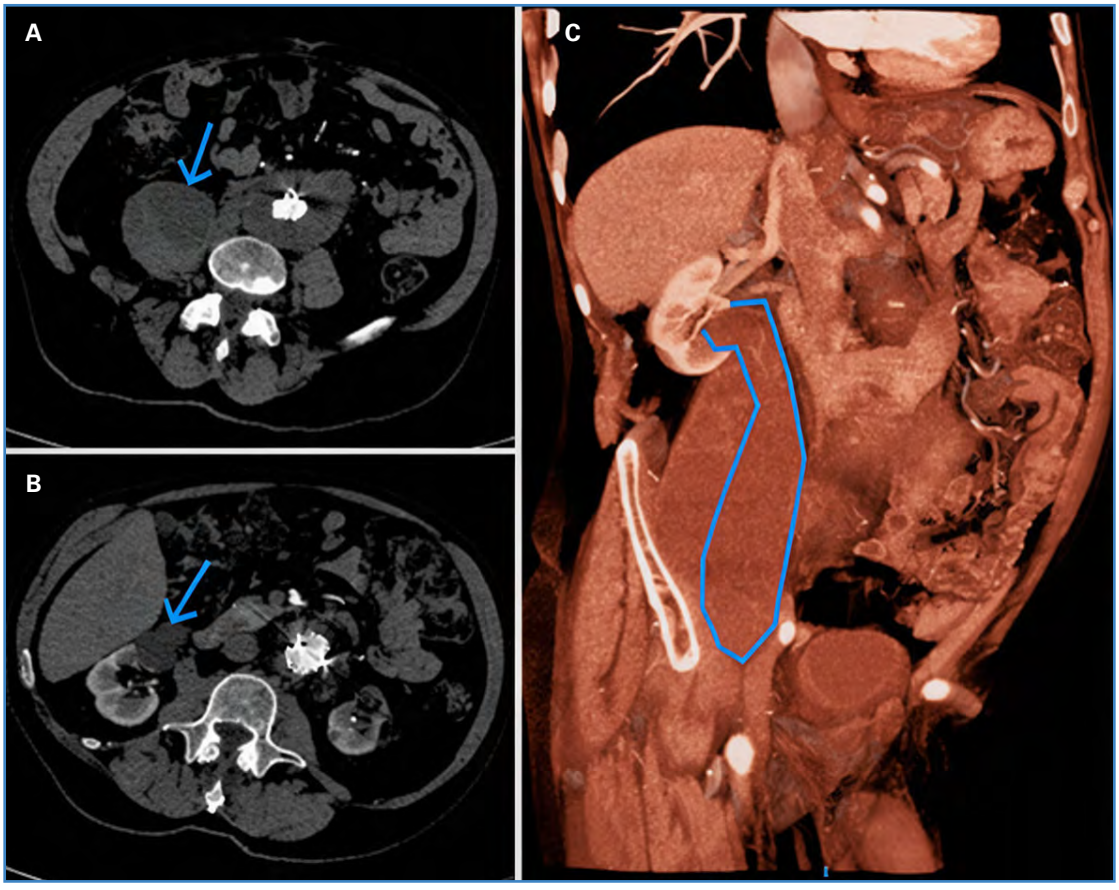

Figura 2.
A. Quiste renal antes de la aparición de masa inguinal (flecha azul). B. Quiste renal roto (flecha azul) en el momento del diagnóstico de la masa inguinal. C. Reconstrucción de angio TAC en la que se demuestra la relación entre el quiste renal roto y la colección (resaltada en azul).

ñada, con evolución favorable y sin recidiva después de tres años de seguimiento.

DISCUSIÓN

Los quistes renales, en particular la enfermedad poliquística, son hallazgos frecuentes en pacientes con aneurismas de aorta (2-5). Su complicación se asocia a tamaños superiores a 5 cm (2-4); pueden originar colecciones intraabdominales. No hemos hallado publicaciones que describan colecciones periaórticas secundarias a rotura de quistes renales, aunque sí en la dificultad de su diagnóstico (6). En nuestro caso, el estudio bioquímico del líquido y la comparación evolutiva del angio TC resultaron fundamentales para establecer el diagnóstico diferencial y guiar el tratamiento, lo que evitó procedimientos más agresivos.

BIBLIOGRAFÍA

1. Steg A. Renal cysts. II. Chemical and dynamic study of cystic fluid. Eur Urol 1976;2(4):164-7.
2. Nalagatla S, Manson R, McLennan R, Somani B, Aboumarzouk OM. Laparoscopic Decortication of Simple Renal Cysts: A Systematic Review and Meta-Analysis to Determine Efficacy and Safety of this Procedure. Urol Int 2019;103(2):1-7. doi:10.1159/000497313
3. Perrone RD, Malek AM, Watnick T. Vascular complications in autosomal dominant polycystic kidney disease. Nat Rev Nephrol 2015;11(10):589-98.
4. Takagi H, Umemoto T, ALICE (All-Literature Investigation of Cardiovascular Evidence) Group. Simple renal cyst and abdominal aortic aneurysm. J Vasc Surg 2016;63(1):254-59.e1.
5. Belas O, Elalouf V, Peyromaure M. Quistes simples del riñón: diagnóstico y tratamiento. EMC-Urol 2015;47(2):1-10.
6. Papanicolaou N, Pfister RC, Yoder IC. Spontaneous and traumatic rupture of renal cysts: diagnosis and outcome. Radiology 1986;160(1):99-103.

ISSN (electrónico): 1695-2987 - ISSN (papel): 0003-3170

Angiología

Imagen Clínica del Mes

La fuerza radial del *stent* Supera™, eficaz en anatomías complejas

Radial strength of the Supera™ stent: effectiveness in complex anatomies

Irantzu Unzaga Rubio, Roger Antoni Frigola Castro, Margarita Atienza Pascual, Esther Martínez Aguilar

Servicio de Angiología, Cirugía Vascular y Endovascular. Hospital Universitario de Navarra. Pamplona

CASO CLÍNICO

Mujer de 70 años con hipertensión, dislipidemia e isquemia crónica en estadio IIB-III en la extremidad inferior izquierda.

En la angiografía diagnóstica inicial se observó una arteria femoral superficial (AFS) ocluida con recanalización en el segmento P1 de la arteria poplítea (AP) y una curva extrema en relación con la anastomosis anterior (Fig. 1 A y B).

Se recanaliza la AFS y se realiza angioplastia con balón para preparar la arteria. Se observó una ruptura en la región proximal, que fue cubierta por una endoprótesis GORE® VIABAHN® VBX Balloon Expandable Endoprosthesis de 6 × 100 mm. También se le colocó un *stent* Supera™ de 5,5 × 150 mm y otro de 5,5 × 100 mm (Fig. 1 C) desde el segmento P1 de la AP hasta la endoprótesis Viabahn®. El control angiográfico mostró buen resultado morfológico, con adecuada salida y permeabilidad por tibial anterior (TA), peronea y tibial posterior (TP), aunque esta última con flujo reducido hacia el territorio plantar y sin visualización clara de su llegada distal.

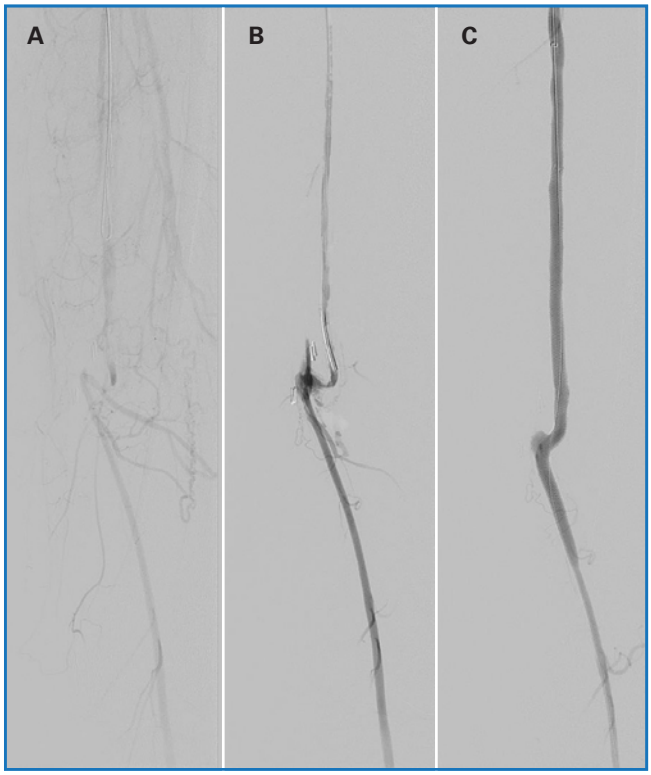

Figura 1. *A y B. AFS ocluida con recanalización en el segmento P1 de la arteria poplítea y una anatomía deformada en relación con la anastomosis del* bypass *previo. C . Anatomía compleja de AFS enderezada tras implante de* stent *Supera™.*

Recibido: 02/12/2025 • Aceptado: 04/12/2025

Conflictos de interés: los autores declaran no tener conflictos de interés.

Inteligencia artificial: los autores declaran que han utilizado la herramienta de inteligencia artificial ChatGPT (OpenAI) para la revisión estilística. Los autores revisaron y validaron íntegramente el contenido final y asumen total responsabilidad sobre la publicación.

Unzaga Rubio I, Frigola Castro RA, Atienza Pascual M, Martínez Aguilar E. La fuerza radial del *stent* Supera™, eficaz en anatomías complejas. Angiología 2026;78(6):309-310

DOI: 10.20960/angiologia.00847

Correspondencia:

Irantzu Unzaga Rubio. Servicio de Angiología, Cirugía Vascular y Endovascular. Hospital Universitario de Navarra. C/ Irunlarrea, 3. 31008 Pamplona
e-mail: irantzu.unzaga98@gmail.com

©Copyright 2026 SEACVE y ©Arán Ediciones S.L. Este es un artículo Open Access bajo la licencia CC BY-NC-SA (http://creativecommons.org/licenses/by-nc-sa/4.0/).

DISCUSIÓN

El caso ilustra una revascularización compleja en una paciente con isquemia crónica avanzada y una anatomía marcada por una oclusión extensa de la AFS, tortuosidad poplítea y una anastomosis previa que condicionaba un trayecto intensamente angulado. El diseño entretejido del *stent* Supera™ tiende a adaptar el trayecto vascular, recuperando una geometría más fisiológica y disminuyendo los puntos de angulación excesiva, con lo que se consigue una permeabilidad primaria sostenida, ya que la fuerza radial del *stent* Supera™ es eficaz para enderezar la anatomía compleja y deformada y aumentar la resistencia a la torsión y la compresión, además de reducir el riesgo de fractura estructural, una de las complicaciones históricas en el territorio femoropoplíteo.

BIBLIOGRAFÍA RECOMENDADA

1. Cheng CP, Choi G, Herfkens RJ, Taylor CA. The effect of aging on deformations of the superficial femoral artery resulting from hip and knee flexion: potential clinical implications. J Vasc Interv Radiol 2010;21(2):195-202. DOI: 10.1016/j.jvir.2009.08.027
2. Cheng CP, Wilson NM, Hallett RL, Herfkens RJ, Taylor CA. In vivo MR angiographic quantification of axial and twisting deformations of the superficial femoral artery resulting from maximum hip and knee flexion. J Vasc Interv Radiol 2006;17(6):979-87. DOI: 10.1097/01.RVI.0000220367.62137.e81
3. Montero-Baker M, Ziomek GJ, Leon L, Gonzales A, Dieter RS, Gadd CL, Pacanowski JP Jr. Analysis of endovascular therapy for femoropopliteal disease with the Supera stent. J Vasc Surg 2016;64(4):1002-8. DOI: 10.1016/j.jvs.2016.04.053
4. Tao MJ, Gotra A, Tan KT, Eisenberg N, Roche-Nagle G, Mafeld S. SUPERA Stenting in the Common Femoral Artery: Early Experience and Practical Considerations. Vasc Endovasc Surg 2022;56(4):357-68. DOI: 10.1177/15385744211068648

ISSN (electrónico): 1695-2987 - ISSN (papel): 0003-3170

Angiología



Carta al Director

Adecuación de la solicitud de ecografías Doppler de troncos supraaórticos: hacia una utilización más selectiva

Appropriateness of supra-aortic trunk duplex ultrasound referrals: towards more selective use

Sr. director:

Hemos leído con gran interés el estudio multicéntrico sobre la adecuación de las solicitudes de ecografías Doppler de troncos supraaórticos (TSA) publicado recientemente en *Medicina Clínica,* en el que se analizaron 268 peticiones no urgentes procedentes de siete hospitales españoles (1).

En el estudio de carácter observacional y prospectivo, las solicitudes se clasificaron como adecuadas, inciertas o inadecuadas según las recomendaciones de la literatura y las guías de práctica clínica.

Los resultados tienen un claro interés para la práctica diaria de los laboratorios vasculares. Aproximadamente una de cada tres solicitudes (32 %) fue considerada inadecuada, y en este grupo la prevalencia de estenosis carotídea significativa fue muy baja (1,2 %). Asimismo, en el análisis multivariante, únicamente la dislipemia se asoció de forma significativa con la presencia de una estenosis carotídea igual o superior al 50 % (1).

Entre los motivos más frecuentes de solicitud inadecuada destacan síntomas inespecíficos como cefalea, vértigo, mareos, síncope o acúfenos. En estos escenarios, la probabilidad pretest de enfermedad carotídea clínicamente relevante es baja, por lo que la realización sistemática de una ecografía Doppler de TSA rara vez aporta información con capacidad real para modificar la actitud diagnóstica o terapéutica. Este planteamiento resulta coherente con las recomendaciones actuales, que desaconsejan el estudio carotídeo rutinario en cuadros como el síncope simple en ausencia de focalidad neurológica (2,3).

Estos resultados confirman una sospecha compartida por muchos profesionales: todavía hoy se recibe un elevado volumen de peticiones en los laboratorios vasculares, con escaso valor diagnóstico. El hecho de que aproximadamente un 30 % de las solicitudes sean improcedentes supone una sobrecarga de trabajo difícilmente justificable o asumible. La solicitud de una ecografía Doppler de TSA ante síntomas inespecíficos aislados como cefalea, vértigo o mareo parece responder más a inercias clínicas o a una medicina defensiva que a un adecuado conocimiento de la fisiopatología y a una valoración individualizada del riesgo cardiovascular. La recomendación de no realizar cribado de estenosis carotídea en adultos asintomáticos refuerza igualmente la conveniencia de evitar estudios fuera de contextos clínicos bien definidos (4).

En este sentido, la guía de la European Society for Vascular Surgery (ESVS) señala que las intervenciones carotídeas no han demostrado beneficio en los denominados "síntomas no hemisféricos" (síncope, mareo, diplopía aislada, acúfenos o vértigo aislado), salvo que coexistan con síntomas neurológicos focales (5). Este enfoque refuerza la necesidad de reservar el estudio carotídeo para escenarios con plausibilidad fisiopatológica y potencial repercusión terapéutica.

Además del coste sanitario, esta utilización poco selectiva puede desencadenar una cascada diagnóstica con nuevas pruebas y consultas, sin un beneficio clínico demostrado para el paciente.

En definitiva, este trabajo transmite un mensaje claro: la indicación de la eco Doppler de TSA debe orientarse hacia situaciones con mayor probabilidad pretest y trascendencia terapéutica. Avanzar en esta dirección requiere reforzar la educación médica, estructurar los circuitos de solicitud y promover un uso más selectivo y basado en la evidencia de esta exploración.

Ana Apodaka Díez[1*], Diego Caicedo Valdés[2*]

*[1]Servicio de Angiología, Cirugía Vascular y Endovascular. Hospital Universitario Cruces. Barakaldo, Bizkaia. [2]Servicio de Angiología, Cirugía Vascular y Endovascular. Complejo Hospitalario Universitario de Santiago de Compostela. Santiago de Compostela, A Coruña. *Sección de Medicina Vascular. Sociedad Española de Angiología, Cirugía Vascular y Endovascular (SEACVE)*

©Copyright 2026 SEACVE y ©Arán Ediciones S.L. Este es un artículo Open Access bajo la licencia CC BY-NC-SA (http://creativecommons.org/licenses/by-nc-sa/4.0/).

Conflictos de interés: los autores declaran no tener conflictos de interés.

Inteligencia artificial: los autores declaran no haber usado inteligencia artificial (IA) ni ninguna herramienta que use IA para la redacción del artículo.

DOI: 10.20960/angiologia.00907

BIBLIOGRAFÍA

1. Armario P, Bellmunt S, del Cura Rodríguez JL, Jiménez Zapater C, Gich IJ, Roure P, et al. Adecuación de las solicitudes de eco-Doppler de troncos supraaórticos: estudio multicéntrico. Med Clin (Barc) 2026;166(2):107346. DOI: 10.1016/j.medcli.2025.107346
2. Langer-Gould AM, Anderson WE, Armstrong MJ, Cohen AB, Eccher MA, Iverson DJ, et al. The American Academy of Neurology's top five choosing wisely recommendations. Neurology 2013;81(11):1004-11. DOI: 10.1212/WNL.0b013e31828aab14
3. Scott JW, Schwartz AL, Gates JD, Gerhard-Herman M, Havens JM. Choosing Wisely for syncope: low-value carotid ultrasound use. J Am Heart Assoc 2014;3(4):e001063. DOI: 10.1161/JAHA.114.001063
4. US Preventive Services Task Force; Krist AH, Davidson KW, Mangione CM, Barry MJ, Cabana M, Caughey AB, et al. Screening for asymptomatic carotid artery stenosis: US Preventive Services Task Force recommendation statement. JAMA 2021;325(5):476-81. DOI: 10.1001/jama.2020.26988
5. Naylor AR, Rantner B, Ancetti S, de Borst GJ, De Carlo M, Halliday A, et al. Editor's choice – European Society for Vascular Surgery (ESVS) 2023 clinical practice guidelines on the management of atherosclerotic carotid and vertebral artery disease. Eur J Vasc Endovasc Surg 2023;65(1):7-111. DOI: 10.1016/j.ejvs.2022.04.011

Índice de Autores 2026

A
Agúndez Gómez IL, 55, 292
Alba Ospina S, 136
Aloy Ortiz MC, 150
Álvarez García J, 306
Álvarez Gómez J, 70, 99, 203
Álvarez Marcos F, 210
Andrés Navarro OA, 43
Apodaka Díez A, 310
Aranaz-Murillo A, 84
Arbeláez Lelión D, 281
Ardiles López D, 136
Arévalo Zamora C, 188
Arnau A, 216
Arribas Aguilar FN, 114
Arroyo Bielsa A, 225
Artaza Sanz HM, 120
Atienza Pascual M, 308

B
Bahamón MG, 302
Baldomar Guillén A, 241
Bayarri Costas L, 150
Bellmunt-Montoya S, 168
Belloso Villanueva A, 43
Bonomo Miranda CA, 79, 132
Bouza-Padín R, 270
Boyero Polo P, 292
Bramon Casademont E, 150
Breteau Agote IM, 22
Briceño Fuentes R, 207
Briceño Torralba P, 84
Brizuela JA, 106
Buenaño Núñez A, 261
Buitrón Proaño G, 295

C
Cadavid Congote A, 255
Caicedo BL, 298
Caicedo-Valdés D, 270, 310
Camelo Pardo G, 47, 144, 298
Cárdenas Figueroa E, 261
Cid Á, 270
Concepción Rodríguez NA, 35, 128
Cruz L, 188

D
Decouvette Sureda A, 203
Del Canto P, 1

E
Escobar-Narro ST, 84
Escoto Theodoracopoulos KD, 60
Espíndola Silva M, 136
Espinel Ortiz C, 47, 144, 298
Espinosa Berástegui MH, 4
Esteban Gracia C, 140

F
Fabiani M, 103
Fajardo E, 89, 198
Feijóo-Bandín S, 270
Fernández Heredero Á, 35, 128, 160, 193, 225
Fernández-Aguilar Pastor AC, 99, 259
Fernández-Bello S, 106
Figuérez Marcos A, 60
Frigola Castro RA, 95, 308
Fuente-Garrido R, 49, 55

G
Gallardo F, 1
Gallardo Ossio R, 79, 132
García Gutiérrez A, 263
García Martínez G, 4
García Nieto B, 70, 259
García Pelegrí S, 120
Gil Sala D, 168
Gómez A, 13
Gómez LF, 13
Gómez S, 13
Gómez Medialdea R, 306
Gómez Tellado M, 160
González Sánchez S, 22, 210
González-Fajardo JA, 263

González-Pérez G, 55
González-Sagredo A, 232
Goyenechea Miralles F, 245
Guachún M, 31
Guerra S, 13
Guevara-Noriega KA, 126
Guevara-Noriega UR, 126
Guillén Subirán ME, 84
Guiu Gil G, 150
Gutiérrez Ruiz JC, 241

H
Haholkina Z, 270
Hernández Ó, 89
Hernández Rodríguez ÓG, 198
Herrera Lema CE, 295
Herrero E, 1
Herrero Gutiérrez M, 22
Herrero-Bernabé M, 49
Hidalgo Iranzo N, 70, 99, 203
Hojas-Gutiérrez S, 55
Holguín I, 13
Hospedales J, 232

I
Iglesias Cardoso EE, 120

J
Jiménez Elbaile A, 259
Jiménez Sanchez HC, 47, 302
Jubert Raventós Q, 150
Lagos Ferrada M, 136
Lara Hernández R, 60
Lechón Saz JA, 70
Leite Vincenti F, 241
Lloret Cano MD, 150
Lobato M, 1
Lodeiro Sanz JC, 22
López Gutiérrez JC, 160
López-Sobrino T, 232
Lozano Sánchez FS, 53, 213
Lozano-Corona R, 39
Lozano Vilardell P, 60

M
Manresa Manresa F, 210
Manrique Hernández EF, 47, 144, 298
Marcet Recolons M, 126
Marín Manzano E, 160, 193
Martín Pedrosa JM, 210
Martínez Aguilar E, 95, 308
Martínez i Vidal P, 43
Martínez Ingelmo C, 114
Martínez Martínez JA, 251
Marzo Álvarez AC, 70
Mas-Padilla M, 150
Mayor Díaz A, 128, 160, 225
Mellado Sánchez I, 35
Mendieta Azcona C, 160, 193
Mendizábal Ritter D, 241
Mendoza S, 101
Mínguez Bautista A, 60
Molano JD, 302
Mondragón Zamora J, 35, 128, 225
Montoya M, 89, 198
Montoya Catalá HJ, 55, 292
Moradillo Renuncio N, 49, 55, 292
Moreno F, 144
Morillo Jiménez VC, 35, 128, 160, 225
Munguía C, 31
Murcia Ramos MJ, 281
Muriel Fernández J, 53

N
Navarro Garre M, 114

O
Orellana Gajardo C, 79, 132
Ortiz Herrasti E, 251

P
Paspuel Trujillo CA, 295
Pastor Cascón E, 306
Peña Ahues NL, 193, 225
Peñas Juárez C, 216
Peñuela Arredondo J, 136
Peraza M, 31
Pereira Mitrovic C, 132
Pérez Ricarte S, 95
Plaza Pelayo C, 225
Portero García JL, 22
Portillo V, 106
Pulido F, 89, 198

Q
Quintero DS, 298

R
Ramírez del Río J, 39
Ramírez Ruiz J, 126
Ramírez Sánchez C, 207
Restrepo A, 13
Restrepo Giraldo S, 255
Revilla Á, 106
Reyes Romero KE, 4, 255
Rico M, 270
Riera C, 1
Rioboo C, 270
Rivera MI, 106
Rocamora Horrach F, 60
Roca-Tey R, 101
Rodríguez Cabeza P, 43
Rodríguez Carvajal R, 168
Rodríguez Morata A, 168
Rodríguez Piñero M, 114
Rodríguez Portilla BA, 302
Rojas Morán RA, 207
Romero Vázquez L, 114
Ruiz Grande F, 22

S
Salgado Uribe S, 281
San Norberto EM, 106, 147, 267
Santaolalla-García V, 49
Sarri E, 216
Seguel Seguel G, 245
Sepúlveda Bastilla SM, 255
Serrano Carvajal PE, 241
Serrano Gamboa MA, 281
Sierra Beltrán E, 84
Sirvent M, 1
Soguero Valencia I, 203
Solés Gimbernat A, 43
Soto Valdés D, 245
Stefanov Kiuri S, 193
Sukia Zufiria M, 95

T
Tabares R, 89
Taboada-Lucero A, 270
Talens A, 101
Tejedor i Millos R, 150
Torrealba Fonck JI, 79
Torrealba Malpica CL, 79, 132
Torres Nieto I, 70, 99, 203
Tristán Calvo V, 292
Turizo JL, 89, 198

U
Unzaga Rubio I, 95, 308
Urgnani F, 216
Uribe González L, 281

V
Vallespín J, 101
Vázquez Berges I, 160, 259
Velasco Fierro LÁ, 207
Velascu A, 264
Vera Arroyo B, 306
Videla S, 232
Vilariño J, 1
Villalobos Gollas M, 251
Villoria J, 232

Y
Ysa A, 1

Z
Zuluaga S, 302