



Caso Clínico

Detección temprana y tratamiento endovascular de una fístula arteriovenosa por trauma de bala

Early detection and endovascular treatment of arteriovenous fistula due to bullet trauma

Diego Ardiles López¹, Rocío Castro Venegas¹, Manuel Santander Hess², Sergio Collao Zlosilo³

¹Servicio de Cirugía. Hospital Dr. Hernán Henríquez Aravena. Temuco, Chile. ²Departamento de Cirugía Torácica y Cardiovascular. Universitätsmedizin Göttingen. Göttingen, Alemania.

³Servicio Médico Quirúrgico. Hospital Dr. Víctor Ríos Ruiz. Los Ángeles, Chile

Resumen

Introducción: el trauma vascular por arma de fuego afecta sobre todo a las extremidades inferiores. El 2,5 % de los casos puede complicarse con una fístula arteriovenosa. Se presenta el caso de un tratamiento precoz endovascular de fístula arteriovenosa traumática.

Caso clínico: hombre de 26 años que sufrió una herida por escopeta en las extremidades inferiores. El angio-TAC sugiere comunicación arteriovenosa a nivel de la zona poplítea izquierda. La angiografía selectiva reveló una fístula arteriovenosa traumática dependiente de arteria genicular. En una segunda fase se realizó una embolización selectiva y se logró el cierre de la fístula arteriovenosa.

Discusión: la fístula arteriovenosa traumática es una patología infrecuente. El tratamiento oportuno evita el desarrollo de complicaciones a corto y a largo plazo.

Palabras clave:

Fístula arteriovenosa. Procedimiento endovascular. Embolización terapéutica.

Abstract

Introduction: firearm vascular trauma affects mostly the lower extremities. 2.5 % of cases can be complicated by an arteriovenous fistula. A case of early endovascular treatment of traumatic arteriovenous fistula is presented.

Case report: a 26-year-old man suffered a shotgun wound to the lower extremities. AngioCT suggestive of arteriovenous communication at the left popliteal level. Selective angiography revealed traumatic arteriovenous fistula dependent on the genicular artery. In the second stage, selective embolization was performed and closure of the arteriovenous fistula was achieved.

Discussion: traumatic arteriovenous fistula is a rare condition. Prompt treatment prevents the development of short and long-term complications.

Keywords:

Arteriovenous fistula. Endovascular procedures. Therapeutic embolisation.

Recibido: 13/07/2021 • Aceptado: 19/07/2021

Conflicto de intereses: los autores declaran no tener conflicto de interés.

Ardiles López D, Castro Venegas R, Santander Hess M, Collao Zlosilo S. Detección temprana y tratamiento endovascular de una fístula arteriovenosa por trauma de bala. *Angiología* 2021;73(6):296-298

DOI: 10.20960/angiologia.00341

Correspondencia:

Diego Ardiles López. Servicio de Cirugía.
Hospital Dr. Hernán Henríquez Aravena.
Manuel Montt, 115. Temuco, Chile
e-mail: diego.ardiles.l@gmail.com

INTRODUCCIÓN

El trauma vascular por arma de fuego afecta principalmente a las extremidades inferiores. Las arterias más comúnmente afectadas son la femoral superficial y la poplítea (22 y 16 %, respectivamente) (1,2). En un 2,5 % de los casos, puede desarrollarse una fístula arteriovenosa (FAV) como complicación. Su diagnóstico es sobre todo tardío y se manifiesta con síntomas de sobrecarga cardiaca derecha, edema o congestión venosa local o ruptura de la FAV (1-3). Se presenta el caso del tratamiento precoz endovascular de FAV traumática por arma de fuego.

CASO CLÍNICO

Hombre de 26 años, sano, que sufrió una agresión por un arma de fuego (escopeta) en ambas extremidades inferiores. Ingresó en el Servicio de Urgencias estable hemodinámicamente. Movía ambas extremidades inferiores y no había signos de isquemia.

Refiere dolor pulsátil en la extremidad inferior izquierda. Al examen físico presentaba múltiples heridas por fragmentos de bala de escopeta, pulsos distales presentes, discreto edema simétrico, sin soplos. El angio-TAC de las extremidades inferiores, con visualización de las ramas venosas a la fase arterial, sugería la presencia de una comunicación arteriovenosa a nivel de la región poplítea izquierda, cerca del proyectil metálico alojado en el tejido subcutáneo. Se realizó una angiografía selectiva del segmento femoropoplíteo que evidenció una FAV traumática dependiente de rama de la arteria genicular medial de la pierna izquierda (Fig. 1). En una segunda fase, por punción anterógrada y a través de catéter de 0,038" C2 Glidecath® de Terumo®, se realizó una embolización selectiva con coil Concerto® de 2 mm tipo Helix de Medtronic y se logró el cierre de la FAV (Fig. 2).

El paciente evolucionó favorablemente, sin complicaciones asociadas, y fue dado de alta. En el control tres meses después, el paciente se mantiene asintomático, sin edema ni soplo en la extremidad. Se realizó un dúplex que corroboró el cierre de la FAV.

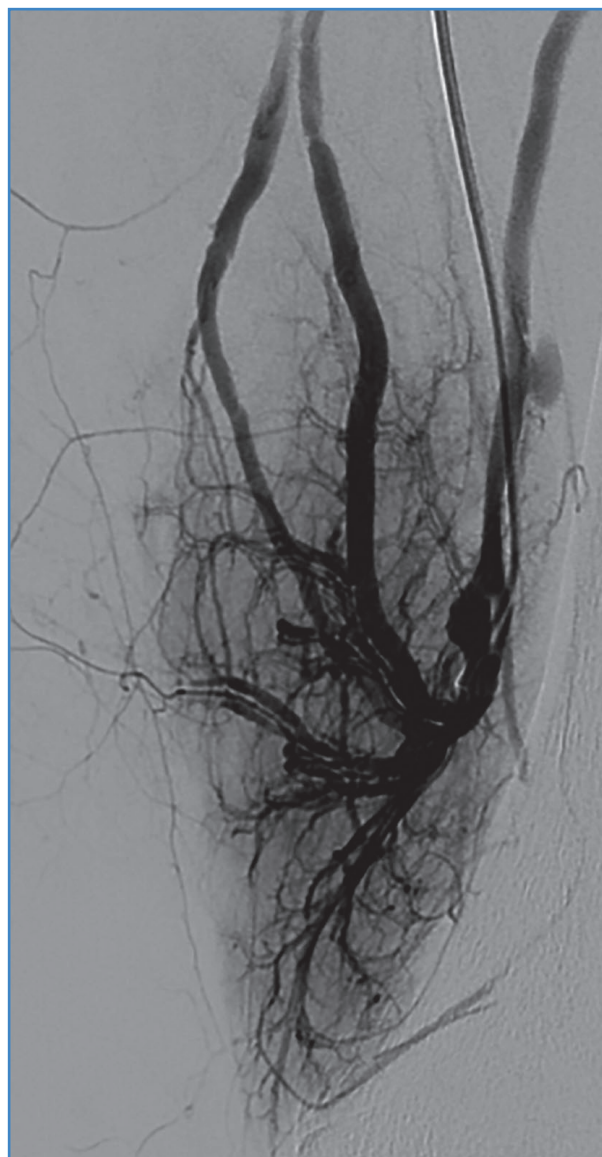


Figura 1. Fístula arteriovenosa traumática dependiente de rama genicular medial de la extremidad inferior izquierda.

DISCUSIÓN

La FAV traumática es una patología infrecuente, sin un algoritmo estándar para su manejo. Su diagnóstico exige un alto índice de sospecha. Para su confirmación existen distintas alternativas. En el contexto de un trauma, la tomografía computarizada puede identificar la FAV y, además, permite descartar otras lesiones asociadas. La angiografía por sustracción digital destaca como el tratamiento de referencia para el diagnóstico de la FAV. Aunque es invasiva, permite la acción terapéutica en un mismo procedimiento.

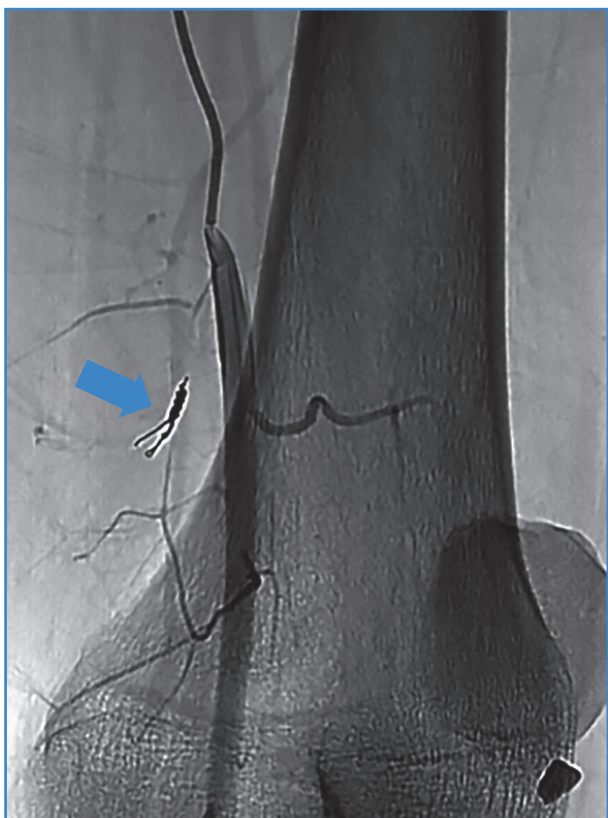


Figura 2. Angiografía de control después de embolización selectiva. Coil in situ con obliteración completa de la fistula arteriovenosa.

Un diagnóstico y un tratamiento oportunos evitan el desarrollo de síntomas y de eventuales complicaciones por la persistencia de la FAV. La alternativa terapéutica clásica consta de la exploración de la lesión, la exclusión y el cierre de la fistula, junto a la reparación de la lesión de los vasos afectados, según el caso (2,3). Para pacientes hemodinámicamente estables, se prefiere la terapia endovascular con embolización selectiva con distintos materiales o instalación de *stent* recubierto. La elección del tipo de reparación

endovascular depende principalmente de la anatomía del paciente, de los vasos lesionados y de la experiencia del centro (4,5). En caso de optar por embolización con *coils*, debe considerarse una dimensión y una extensión adecuadas al vaso objetivo, junto a una adecuada planificación para su posicionamiento, para evitar así la eventual isquemia de órganos u extremidades y un embolismo pulmonar derivado de la migración de los *coils* (6).

BIBLIOGRAFÍA

1. Yousuf KM, Bhagwani AR, Bilal N. Management of chronic traumatic arteriovenous fistula of the lower extremities. *Eur J Trauma Emerg Surg* 2013;39(4):393-6. DOI: 10.1007/s00068-013-0284-4
2. Şahin M, Yücel C, Kanber EM, İlal Mert FT, Bıçakhan B. Management of traumatic arteriovenous fistulas: A tertiary academic center experience. *Ulus Travma Acil Cerrahi Derg* 2018;24(3):234-8.
3. Shaban Y, Elkbuli A, McKenney M, Boneva D. Traumatic femoral arteriovenous fistula following gunshot injury: Case report and review of literature. *Ann Med Surg (Lond)* 2020;55:223-6. DOI: 10.1016/j.amsu.2020.05.016
4. Perinjelil V, Maraqa T, Chavez Yenter A, Ohaeri H, Mercer L, Bansal A, et al. Traumatic arteriovenous fistula formation secondary to crush injury. *J Surg Case Rep* 2018;2018(9):rjy240. DOI: 10.1093/jscr/rjy281
5. Rogel-Rodríguez J, Zaragoza-Salas T, Díaz-Castillo L, Noriega-Salas L, Rogel-Rodríguez J, Rodríguez-Martínez J. Fístula arteriovenosa femoral postraumática, tratamiento endovascular. *Cir Cir* 2017;85(2):158-63. DOI: 10.1016/j.circir.2015.10.010
6. Chuang VP, Wallace S, Gianturco C, Soo CS. Complications of coil embolization: prevention and management. *AJR Am J Roentgenol* 1981;137(4):809-13. DOI: 10.2214/ajr.137.4.809