



Imagen Clínica del Mes

Pseudoaneurisma gigante en anastomosis proximal de un *bypass* aortobifemoral

Large pseudoaneurysm in proximal anastomosis of aorto-bifemoral bypass

Ricardo Muñoz-García¹, Ignacio Díaz-de-Tuesta¹, José J. Muñoz-Ruiz-Canela²

¹Servicios de Cirugía Cardiovascular y ²Radiología Vascolar. Hospital Regional Universitario de Málaga. Málaga

CASO CLÍNICO

Los pseudoaneurismas anastomóticos con una incidencia del 1-24 % (1,2) son una complicación tardía de las derivaciones arteriales de la aorta abdominal. La reparación de los pseudoaneurismas a nivel de la aorta abdominal puede suponer una elevada morbilidad, sobre todo cuando se realiza de forma urgente. El abordaje endovascular supone una disminución de la morbilidad del enfermo en contra del abordaje abierto, debido a que estas lesiones se pueden abordar desde arterias periféricas (3,4).

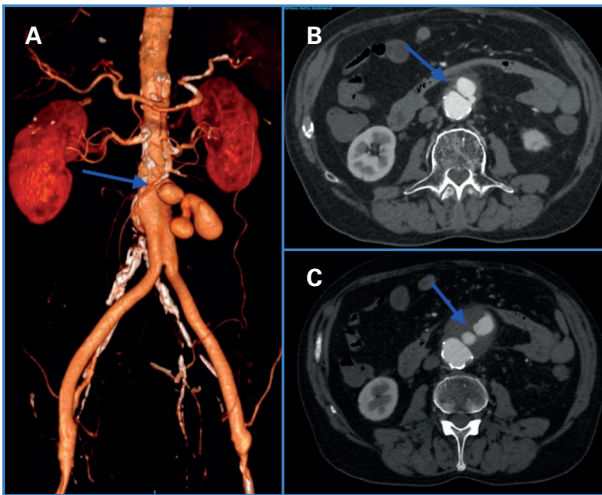


Figura 1. Detalle del pseudoaneurisma (flecha azul) con el saco contrastado por pase de sangre a través de la anastomosis. A. Reconstrucción 3D, se puede observar el injerto vascular aortobifemoral. B y C. Corte transversal donde se observa el contraste en el saco a nivel de la aorta abdominal.

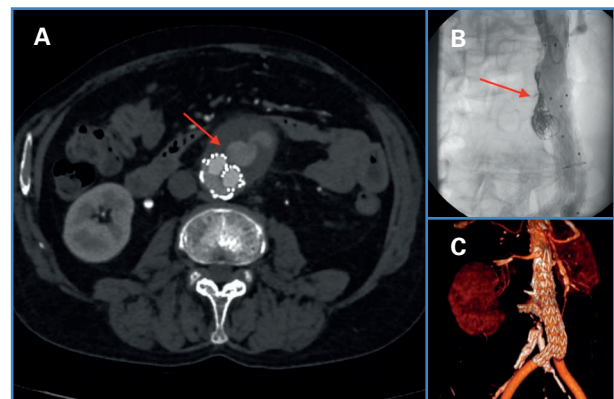


Figura 2. A. Detalle de la endofuga tipo Ia (flecha roja) tras implante de endoprótesis; se observa contraste en el saco; nótese el detalle del calcio en la aorta. B. Detalle de los coils (flecha roja) para sellar la endofuga. C. Control en angioTAC a los 3 meses de la cirugía.

Recibido: 27/06/2021 • Aceptado: 05/07/2021

Conflicto de intereses: los autores declaran no tener conflicto de intereses.

Muñoz-García R, Díaz-de-Tuesta I, Muñoz-Ruiz-Canela JJ. Pseudoaneurisma gigante en anastomosis proximal de un *bypass* aortobifemoral. *Angiología* 2021;73(5):260-261

DOI: 10.20960/angiologia.00336

©Copyright 2021 SEACV y ©Arán Ediciones S.L. Este es un artículo Open Access bajo la licencia CC BY-NC-SA (<http://creativecommons.org/licenses/by-nc-na/4.0/>).

Correspondencia:

Ricardo Muñoz-García.
Servicio de Cirugía Cardiovascular. Hospital Regional
Universitario de Málaga. Avda. Carlos Haya, s/n.
29007 Málaga
e-mail: ricardocirujanocardiovascular@gmail.com

PREGUNTA

¿Cuál puede ser la causa de los pseudoaneurismas anastomóticos?:

- a) Técnica inapropiada.
- b) Fatiga de los materiales.
- c) Traumatismo.
- d) Infección.
- e) Todas son correctas.

SOLUCIÓN

Respuesta: e).

Todas son posibles causas de la aparición de pseudoaneurismas a largo plazo y pueden permanecer asintomáticos el 76 % hasta el momento del diagnóstico (5,6). El caso que presentamos trata de un varón de 67 años con un pseudoneurisma anastomótico a nivel proximal de un injerto aortobifemoral. Se realizó un abordaje endovascular implantando una endoprótesis Medtronic Endurant II de 25 x 13 mm (cuerpo principal) y una extensión de 16 x 13 mm. En angioTAC de control a los dos días del procedimiento se evidenció un fuga tipo la relacionado con la falta de sellado por el calcio que presentaba la aorta; se reparó de forma percutánea mediante *coils* y Onyx™. El paciente fue dado de alta y no se han objetivado signos de complicaciones tras seis meses de la cirugía (Figs. 1 y 2).

BIBLIOGRAFÍA

1. den Hoed PT, Veen HF. The late complications of aorto-ilio-femoral Dacron prostheses: dilatation and anastomotic aneurysm formation. *Eur J Vasc Surg* 1992;6(3):282-7. DOI: 10.1016/s0950-821x(05)80319-6
2. Abou-Zamzam AM Jr, Ballard JL. Management of sterile para-anastomotic aneurysms of the aorta. *Semin Vasc Surg* 2001;14(4):282-91. DOI: 10.1053/svas.2001.27873
3. Locati P, Socrate AM, Costantini E. Paraanastomotic aneurysms of the abdominal aorta: a 15-year experience review. *Cardiovasc Surg* 2000;8:274-9. DOI: 10.1177/096721090000800406
4. Mulder EJ, van Bockel JH, Maas J, van den Akker PJ, Hermans J. Morbidity and mortality of reconstructive surgery of noninfected false aneurysms detected long after aortic prosthetic reconstruction. *Arch Surg* 1998;133:45-9. DOI: 10.1001/archsurg.133.1.45
5. Ten Bosch JA, Waasdorp EJ, de Vries JP, Moll FL, Teijink JA, van Herwaarden JA. The durability of endovascular repair of para-anastomotic aneurysms after previous open aortic reconstruction. *J Vasc Surg* 2011;54(6):1571-8. DOI: 10.1016/j.jvs.2011.04.072
6. Spanos K, Kölbel T, Kouvelos G, Tsilimparis N, Debus SE, Giannoukas AD. Endovascular treatment of para-anastomotic aneurysms after open abdominal aortic surgery. *J Cardiovasc Surg (Torino)* 2020;61(2):159-70. DOI: 10.23736/s0021-9509.18.10145-5