



Caso Clínico

Doble vena cava inferior y enfermedad tromboembólica

Double inferior vena cava and thromboembolic disease

Ángela Poblete Saavedra¹, María José Villarroel Fuentealba², Fabiola Castillo Bizama², Carlos Ayala Ramírez³

¹Equipo de Cirugía Vascular. Servicio de Cirugía. Hospital Dr. Eduardo Pereira Ramírez. Valparaíso, Chile. ²Equipo de Cirugía Vascular. Servicio de Cirugía. Hospital del Salvador. Santiago, Chile. ³Universidad de Chile. Santiago, Chile

Palabras clave:

Vena cava. Anomalia congénita. Enfermedad tromboembólica. Tromboembolismo pulmonar.

Resumen

La doble vena cava inferior (DVCI) es una anomalía congénita poco frecuente, pero con grandes implicaciones clínicas en la planificación quirúrgica y el intraoperatorio de cirugías en las que se aborda el retroperitoneo, así como en la enfermedad tromboembólica.

En la siguiente revisión se presenta el caso de una paciente de noventa años con enfermedad tromboembólica y doble vena cava inferior.

Abstract

Double inferior vena cava (DIVC) is a rare congenital anomaly, but with great clinical implications, both in the surgical and intraoperative planning of surgeries where the retroperitoneum is approached, as well as in thromboembolic disease.

In the following report and review, a case of a 90-year-old patient with thromboembolic disease and DIVC is presented.

Keywords:

Vena cava. Congenital anomaly. Thromboembolic disease. Pulmonary embolism.

Recibido: 13/04/2021 • Aceptado: 28/06/2021

Conflicto de interés: los autores declaran no tener ningún conflicto de interés.

Poblete Saavedra Á, Villarroel Fuentealba MJ, Castillo Bizama F, Ayala Ramírez C. Doble vena cava inferior y enfermedad tromboembólica. *Angiología* 2022;74(1):27-29

DOI: <http://dx.doi.org/10.20960/angiologia.00315>

Correspondencia:

Ángela Poblete Saavedra. Equipo de Cirugía Vascular. Servicio de Cirugía. Hospital Dr. Eduardo Pereira Ramírez. C/ Ibsen, s/n. Valparaíso, Chile
e-mail: angelapshg@gmail.com

INTRODUCCIÓN

La doble vena cava inferior (DVCI) es una anomalía congénita en el desarrollo embrionario, según varias teorías (1,2). El desarrollo de la vena cava inferior (VCI) ocurre entre la sexta y la octava semana de vida a través de la aparición y de la regresión de tres pares de venas embrionarias: cardinal posterior, subcardinal y supracardinal, cuyas regresiones anómalas causan diversas alteraciones en la anatomía normal de la vena cava (2). Una teoría es el fallo en la anastomosis entre la vena cardinal primitiva durante la embriogénesis; otra es el fallo en la regresión de la vena supracardinal caudal izquierda (3).

Es una patología con una prevalencia estimada entre el 0,2 y el 3 % (4) que suele diagnosticarse como hallazgo de imagen y debe sospecharse en pacientes con tromboembolismo pulmonar (TEP) reiterado (2).

Se presenta el caso de una paciente con hallazgo incidental de DVCI.

CASO CLÍNICO

Paciente de 90 años con antecedentes de diabetes, hipertensión y tabaquismo. Sufre una caída de la que evoluciona con dolor e impotencia funcional. Al consultar en el servicio de urgencia, se diagnostica fractura de cadera derecha y se decide la hospitalización, durante la que se diagnostica COVID-19 y trombosis venosa profunda de la extremidad inferior derecha. Se decide la instalación de un filtro de vena cava (FVC) para la posterior cirugía de la cadera derecha. Se realiza la punción de la vena femoral común izquierda bajo visión ecográfica, se avanza la guía, que asciende por el lateral izquierdo hasta la columna vertebral, y se instala vaina de 5 Fr. Se realiza ilio-cavografía y se evidencia cava duplicada, con conexión a nivel de pelvis: la vena izquierda drena a la vena cava izquierda y la vena renal derecha, a la vena cava derecha, por lo que se decide la instalación de filtros Celect Cook[™] transitorios en ambas venas cavas, en posición infrarrenal, sin incidentes (Figs. 1 y 2).

Después de la instalación del FVC, se interviene la fractura de cadera. Ingresa en la UPC para el posoperatorio, donde permanece seis días y evoluciona

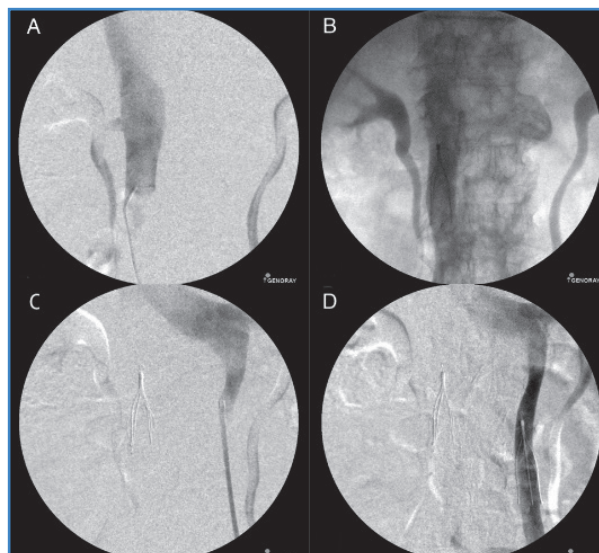


Figura 1. A. Cavografía derecha en la que se identifica confluencia de vena renal derecha. B. Filtro derecho en posición infrarrenal. C. Cavografía izquierda en la que se identifica la confluencia de la vena renal izquierda. D. Filtro izquierdo en posición infrarrenal.

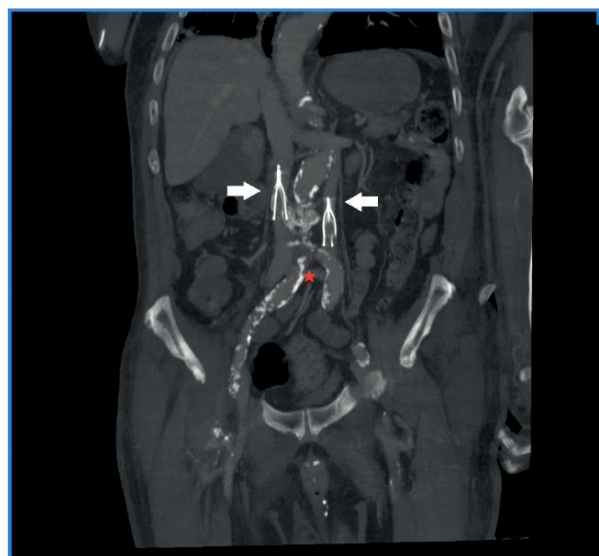

Figura 2. Angio-TAC que muestra la anatomía de la VCI duplicada: la vena iliaca externa derecha, que se extiende hacia el sistema cavo derecho (flecha derecha), la vena iliaca externa izquierda, que se extiende hacia el sistema cavo izquierdo (flecha izquierda), y la vena comunicante interiliaca (estrella).

con deterioro del punto de vista respiratorio e inflamatorio y, posteriormente, con fallo orgánico múltiple atribuido a la infección por SARS-CoV-2, hasta fallecer en la unidad.

DISCUSIÓN

Con el desarrollo de las técnicas de imágenes, ha mejorado el diagnóstico de anomalías congénitas de la vena cava (2) en pacientes asintomáticos. Se han propuesto clasificaciones morfológicas (Natsis *K et al.*, 2010) según el tamaño: duplicación de tipo 1: ambas cavas bilaterales son simétricas, con el mismo calibre del tronco preaórtico; de tipo 2: ambas cavas son simétricas, pero su calibre es menor al compararlo con el tronco preaórtico, y de tipo 3: la cava duplicada izquierda tiene un calibre inferior en comparación con la vena cava derecha y el tronco preaórtico (5).

Aunque la venocavografía es el mejor método para precisar anatomía, existen también estudios no invasivos, como la tomografía computarizada (TAC) y la resonancia magnética (RNM) (1). Desde el desarrollo de la TAC, las anomalías congénitas de la vena cava y sus tributarias se han descubierto más frecuentemente en pacientes asintomáticos. La RNM es la técnica de elección para investigar esta anomalía y provee de imágenes que son diagnósticas y fáciles de interpretar (6). En el caso presentado anteriormente, fue un hallazgo en el procedimiento mismo de la instalación del FVC. El método de referencia es el diagnóstico por ilio-cavografía. No se observó otra alteración de sus afluentes, aunque sí la llegada de cada vena renal con su respectiva vena cava. El paciente no presentaba historia previa de enfermedad tromboembólica (ETE) ni existía sospecha anterior a los hallazgos, que, en este caso, fueron interpretados y tratados en el mismo procedimiento, ya que en la literatura se describen confusiones con sus afluentes o tumores retroperitoneales (6).

Otra implicación clínica que justifica la importancia de su sospecha y de su estudio anatómico es la dificultad que añade en las cirugías de reparación de un aneurisma de la aorta abdominal, de una nefrectomía, de una simpatectomía y de otras disecciones del retroperitoneo (1), así como en el tratamiento de la ETE.

Se han publicado múltiples reportes de DVCI y de enfermedad tromboembólica, pero en ninguno se ha demostrado causalidad; la correlación es incidental (1). Como se ha señalado anteriormente, en el caso

clínico presentado la paciente no presentaba historia previa de ETE. En la literatura se han descrito distintas opciones terapéuticas para esta asociación: DVCI con trombosis venosa profunda (TVP). Se han descrito casos tratados con terapia anticoagulante, instalación de filtros de vena cava en ambas cavas, instalación de filtro de vena cava en una y embolización de la otra y su unión, como también la instalación de filtro de vena cava suprarrenal, este último con mayor riesgo de oclusión, penetración y migración (1,7). En nuestro caso, se presentó la instalación de dos filtros de vena cava en posición infrarrenal. La paciente no presentó episodio de TEP posterior ni complicación inmediata relacionada con el procedimiento, pero no pudo evaluarse un seguimiento a largo plazo.

BIBLIOGRAFÍA

1. Nirupama A, Pallapothu R, Holmes R, Degraft Johnson M. Inferior Vena Cava Duplication and Deep Venous Thrombosis; Case Report and Review of Literature. *Ann Vasc Surg* 2005;19:740-3. DOI: 10.1007/s10016-005-5674-6
2. Bass JE, Redwine MD, Kramer LA, Huynh PT, Harris JH. Spectrum of Congenital Anomalies of the Inferior Vena Cava: Cross-sectional Imaging Findings. *Radiographics* 2000;20:639-52. DOI: 10.1148/radiographics.20.3.g00ma09639
3. Moore KL, Persaud TVN. *The Developing Human: Clinically "Oriented" Embryology* 5th ed. Philadelphia: Saunders; 1993. pp. 309-10.
4. Phillips E. Embryology, normal anatomy, and anomalies. In: Ferris EJ, Hipona FA, Kahn PC, Phillips E, Shapiro JH, eds. *Venography of the inferior vena cava and its branches*. Baltimore, Md: Williams & Wilkins; 1969. pp. 1-32.
5. Natsis K, Apostolidis S, Noussios G, Papathanasiou E, Kyriazidou A, Vyzas V. Duplication of the inferior vena cava: anatomy, embryology and classification proposal. *Anat Sci Int* 2010;85:56-60. DOI: 10.1007/s12565-009-0036-z
6. Hadidi MT, DH Badran, Ghaida JA, Shatarat AT, Al-Hadidy AM, Tarawneh E. Double Inferior Vena Cava Detected by CT Venography and Confirmed by Magnetic Resonance Venography: Embryogenesis and Literature Review. *Int J Morphol* 2016;34(3):1087-91. DOI: 10.4067/S0717-95022016000300044
7. Pineda D, Moudgill N, Eisenberg J, DiMuzio P, Rao A. An interesting Anatomic Variant of Inferior Vena Cava Duplication: Case Report and Review of the Literature. *Vascular* 2013;21(3)163-7.