



## Imagen Clínica del Mes

### Coartación aórtica infrarrenal

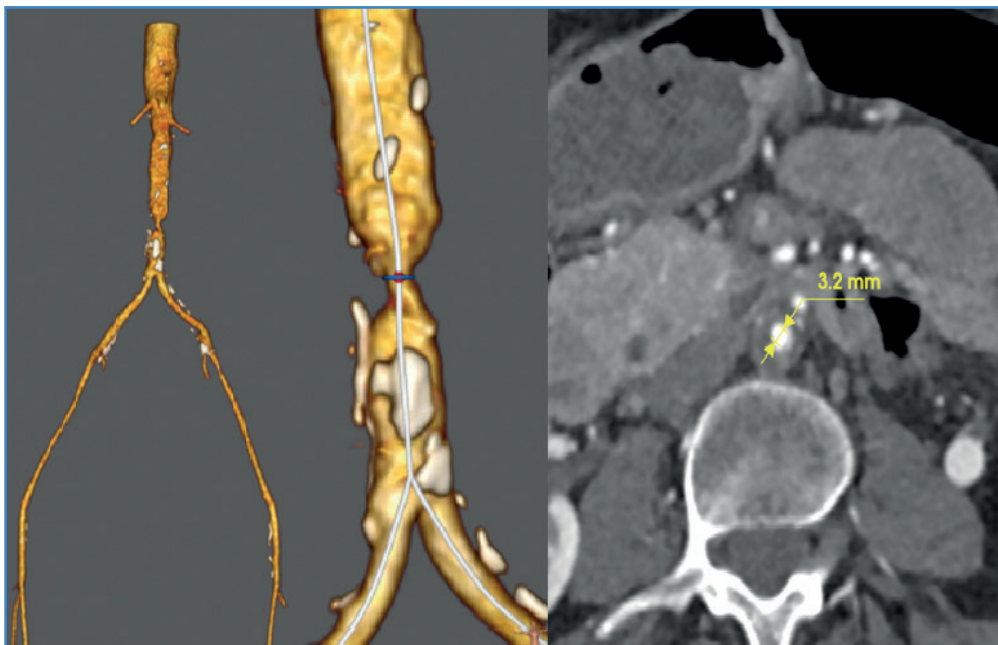
#### *Infrarenal aortic coarctation*

Hugo Cubillas Martín, Raquel Fernández Menéndez

*Servicio de Angiología, Cirugía Vascul y Endovascular. Centro Médico de Asturias. Oviedo*

#### CASO CLÍNICO

Mujer de 59 años, fumadora y con hipercolesterolemia, con claudicación invalidante a nivel de glúteos, muslos y pantorrillas de un año de evolución. Presenta obesidad troncular leve, pequeña estatura y soplo abdominal, pulsos femorales muy débiles y pedios filiformes. En la angio-TAC: aorta pequeña, diámetro infrarrenal de 11,5 mm y una imagen compatible con coartación aórtica, con una estenosis concéntrica focal, segmentaria y corta, próxima al 80 %, con diámetro mínimo de 3,2 mm a unos 25 mm de la bifurcación aórtica (Fig. 1). Los sectores ilíacos y femoropoplíteo distal están permeables, sin estenosis significativas.



**Figura 1.** Angio-TAC (reconstrucciones 3D y corte axial). Coartación aórtica infrarrenal próxima al 80 %.

Recibido: 13/05/2021 • Aceptado: 23/05/2021

*Conflicto de interés: los autores declaran no tener ningún conflicto de interés.*

Cubillas Martín H, Fernández Menéndez R. Coartación aórtica infrarrenal. *Angiología* 2022;74(1):40-41

DOI: <http://dx.doi.org/10.20960/angiologia.00328>

#### Correspondencia:

Hugo Cubillas Martín. Servicio de Angiología, Cirugía Vascul y Endovascular. Centro Médico de Asturias. Av. José María Richard Grandío, s/n. 33193 Oviedo  
e-mail: cubillasmartin@hotmail.com

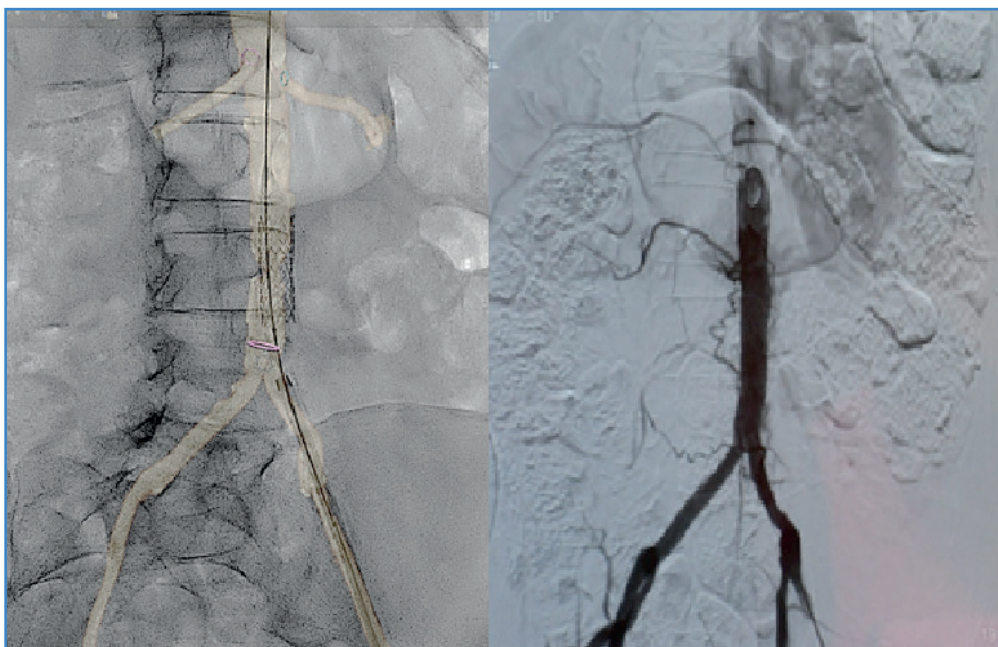

Figura 2. Roadmapping de la coartación con liberación del stent aórtico y angiografía final.

## DISCUSIÓN

La estenooclusión aórtica congénita que ocurre en mujeres jóvenes de baja estatura se informa bajo el nombre de síndrome de la aorta pequeña (SAP). Los SAP se relacionan con una fuerte tendencia a la trombosis arterial (1). La aorta infrarrenal y los vasos iliacos y femorales son hipoplásicos, lo que hace que la reconstrucción aórtica sea técnicamente difícil (2). El TASC-II recomienda tratamiento endovascular para las estenosis aórticas cortas de hasta 3 cm de longitud (3). El estudio COBEST demostró que los *stents* cubiertos mejoran las tasas de permeabilidad a corto y largo plazo en las lesiones C y D (4).

La claudicación invalidante y el riesgo de trombosis nos hizo plantear el tratamiento quirúrgico. Se realizó tratamiento endovascular con *stent* cubierto, para reducir el riesgo de rotura y embolización. Se creó un *roadmapping* y se recanalizó por acceso femoral la coartación, liberando un *stent* cubierto

tipo Begraft de 12 × 39 mm consiguiendo la reexpansión aórtica (Fig. 2).

## BIBLIOGRAFÍA

1. Greenhalgh RM, Taylor GW. Little women with blocked aortas. *Br J Surg* 1974;61:923-4.
2. Jongkind V, Linsen, MA, Diks J, Rauwerda, JA, Wisselink W. Aortoiliac steno-occlusion in young women: a single center experience and review of the literature. *Acta Chir Belg* 2004;104(6):641-6. DOI: 10.1080/00015458.2004.11679636
3. Norgren L, Hiatt WR, Dormandy JA, Nehler MR, Harris KA, Fowkes FG, et al. Inter-Society Consensus for the Management of peripheral Arterial Disease (TASC II). *J Vasc Surg* 2007;45(Suppl S):5-67. DOI: 10.1016/j.jvs.2006.12.037
4. Mwiipatayi BP, Sharma S, Daneshmand A, Thomas SD, Vijayan V, Altaf N, et al. Durability of the balloon-expandable covered versus bare-metal stents in the Covered versus Balloon Expandable Stent Trial (COBEST) for the treatment of aortoiliac occlusive disease. *J Vasc Surg* 2016;64(1):83-94.e1. DOI: 10.1016/j.jvs.2016.02.064