

CARTA CIENTÍFICA

Tratamiento híbrido para la revascularización de miembro inferior en paciente crítico

Hybrid treatment for leg revascularisation in a critical patient

L. Barreras Molinelli*, J.M. Cati y J.N. Allende

Servicio Angiología y Hemodinamia, Hospital Nacional de Clínicas, Córdoba, Argentina



La enfermedad arterial aterosclerótica en miembros inferiores se encuentra altamente vinculada a pacientes añosos de alto riesgo cardiovascular y quirúrgico. Generalmente se presenta en estadios avanzados con afectación multinivel, lo que conlleva a que los procedimientos quirúrgicos abiertos sean extensos y complejos, razón por la cual pueden no ser la mejor opción terapéutica en este tipo de pacientes. La alternativa de revascularización mediante procedimientos híbridos combina los beneficios de permeabilidad de la cirugía abierta, con la ventaja de ser menos invasiva de los procedimientos endovasculares. Estos tipos de procedimientos mejoran los tiempos quirúrgicos, son menos invasivos y tienen una buena permeabilidad a largo plazo¹⁻³.

Presentamos el caso de un paciente varón de 75 años de edad, con antecedentes de cirugía de revascularización miocárdica hace 5 años, hipertensión arterial, exfumador importante, EPOC, insuficiencia cardíaca con fracción de eyección del ventrículo izquierdo del 30%. Consultó por claudicación intermitente a menos de 50 m (Rutherford IIb) de miembro inferior izquierdo. En el momento del examen físico presentaba pulso femoral izquierdo débil y resto de pulsos negativos. Se le indicó angiografía en la que se pudo objetivar estenosis crítica a nivel de la arteria femoral

común (excéntrica, coraliforme) afectando la bifurcación. Además, presentó estenosis crítica segmentaria de la arteria femoral superficial a nivel de tercio medio, arteria poplítea permeable con salida por arteria tibial posterior continuando con arco plantar. Se indicó endarterectomía de arteria femoral común y concomitantemente angioplastia de la arteria femoral superficial.

El procedimiento fue realizado en la sala de procedimientos híbridos donde se encuentra montado un arco en C Phillips Allura® FD10. Utilizamos anestesia local, abordaje longitudinal a nivel de la ingle izquierda, heparinización sistémica con 70 UI/kg, arteriotomía longitudinal, tromboendarterectomía de arteria femoral común con profundoplastia. Cierre arterial con parche de Dacron® (fig. 1). Colocación de introductor 6 Fr por punción a nivel de la arteria femoral superficial bajo visión directa, pasaje de guía 0,035 hidrofílica de 180 cm de largo Terumo punta J a través de la lesión ubicada en tercio medio de arteria femoral superficial. La característica de la lesión sub oclusiva era de de aspecto coraliforme con abundante calcio. Se dilató la lesión con balón de 5 × 20 mm a 8 ATM durante 3 min en 2 repeticiones con un control angiográfico con disección residual. Posteriormente se colocó *stent* autoexpandible de 6 × 20 mm (Epic® Boston Scientific). Se realizó angiografía de control objetivando mejoría en el flujo desde la arteria femoral hasta el arco plantar, sin imágenes de disección (fig. 2). Posterior al cierre de la herida se constató pulso tibial posterior presente.

* Autor para correspondencia.

Correo electrónico: leandrobarrerasm@hotmail.com
(L. Barreras Molinelli).

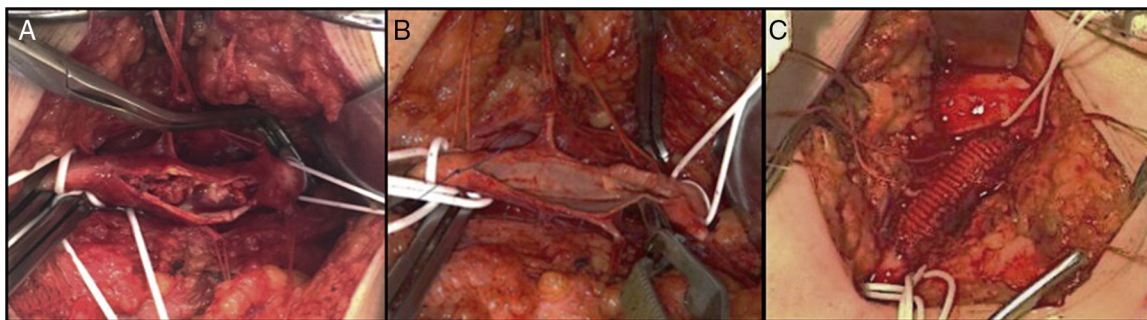


Figura 1 Arteria femoral común: A) Arteriotomía con abundantes placas de colesterol. B) Endarterectomía + profundoplastia. C) Cierre con parche de Dacron®.

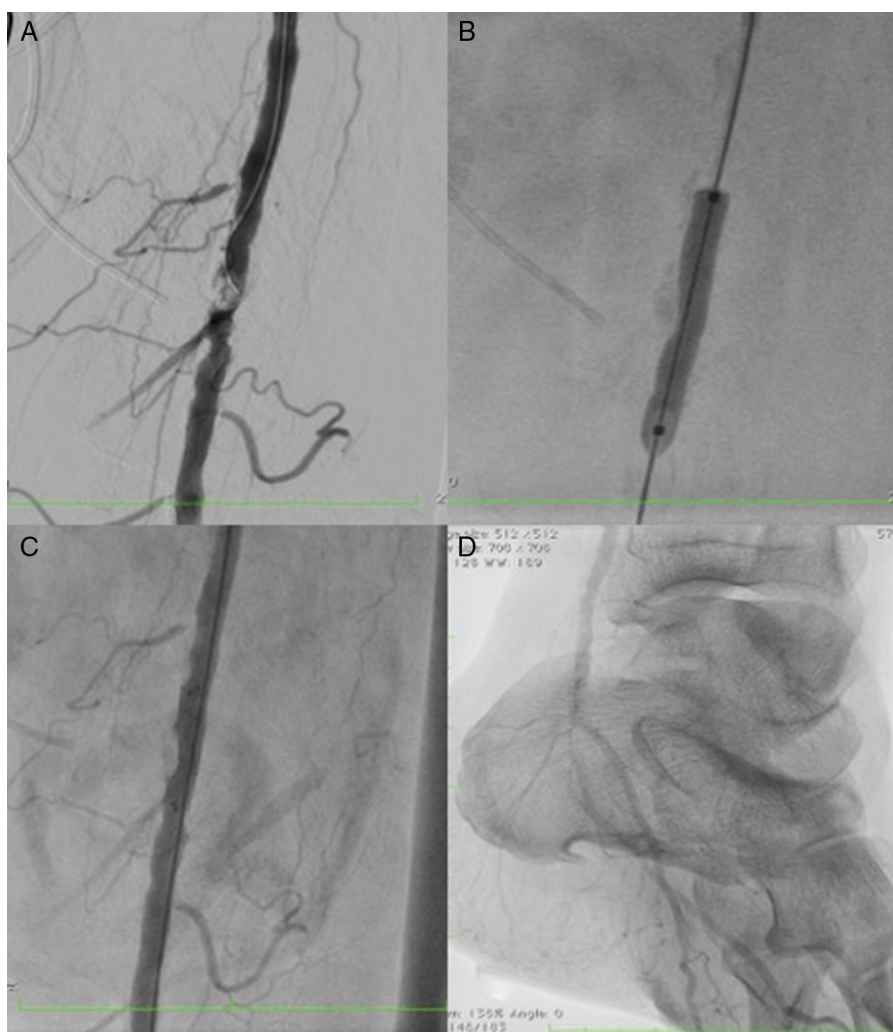


Figura 2 Angiografía: A) Estenosis crítica de la arteria femoral superficial. B) Angioplastia con balón. C) Angioplastia con *stent* autoexpandible. D) Control con buen flujo de la arteria tibial posterior y plantar.

En los controles a los 3 y 6 meses, el paciente presentó buena evolución con mejoría de la claudicación intermitente y con pulso tibial posterior presente.

La afectación por aterosclerosis de la arteria femoral común tiene 2 características importantes, la primera es que por lo general se encuentra asociada a afectación multinivel de la arteria femoral superficial, por lo que muchas

veces debe ser tratada simultáneamente para lograr un buen flujo de salida. La segunda característica es que se encuentra localizada en una zona de flexión y compresión por el ligamento inguinal, razón por la cual el tratamiento con *stent* a ese nivel no es recomendado, y la angioplastia con balón presenta bajos índices de permeabilidad^{3,4}. Por lo contrario, la endarterectomía femoral presenta

claros beneficios: permeabilidad a 5 años del 91%, bajo índice de complicaciones y preserva la arteria femoral profunda como vía alternativa en el flujo^{1,5}. Esto, asociado a técnicas endovasculares para mejorar el flujo de salida, le brinda a los pacientes de elevado riesgo quirúrgico, una alternativa terapéutica válida con buena permeabilidad, menos invasiva y con bajo índice de complicaciones^{6,7}.

Los pacientes con enfermedad aterosclerótica multiniel en miembros inferiores, presentan en general, alto riesgo quirúrgico, requiriendo de tratamientos efectivos, lo menos invasivo posible. Los mismos deben ser realizados por cirujanos vasculares y endovasculares en quirófanos híbridos.

Bibliografía

1. Thomas SD, Lennox AF, Varcoe RL. Hybrid Surgery Techniques for the Treatment of Critical Limb Ischemia. *Endovascular Today*. 2015.
2. Biroš E, Staffa R, Vlachovsky R, Trnová-Chudárková M, Vojtíšek B, Suškevič I, et al. The use of hybrid revascularization procedures for the therapy of multilevel lower extremity arterial disease-Analysis of single center experience. *Rozhl Chir*. 2015;94:372-8.
3. Hernández-Lahoz Ortiz I, Couto Mallón D, Vázquez Lago JM, Cubillas Martín H, Vidal Insua JJ, García Casas R. Endarterectomía femoral y angioplastia endovascular simultánea. *Angiología*. 2011;63:235-42.
4. Setacci C, de Donato G, Teraa M, Moll FL, Ricco JB, Becker F. Chapter IV: Treatment of Critical Limb Ischaemia. *Eur J Vasc Surg*. 2011;42 Suppl 2:S43-59.
5. Zou J, Xia Y, Yang H, Ma H, Zhang X. Hybrid endarterectomy and endovascular therapy in multilevel lower extremity arterial disease involving the femoral artery bifurcation. *Int Surg*. 2012;97:56-64.
6. Zhou M, Huang D, Liu C, Liu Z, Zhang M, Qiao T, et al. Comparison of hybrid procedure and open surgical revascularization for multilevel infrainguinal arterial occlusive disease. *Clin Interv Aging*. 2014;9:1595-603.
7. Antoniou GA, Sfyroeras GS, Karathanos C. Hybrid endovascular and open treatment of severe multilevel lower extremity arterial disease. *Eur J Vasc Endovasc Surg*. 2009;38:616-22.