

CARTA CIENTÍFICA

Disección carotídea secundaria a herida cervical por arma de fuego



Carotid dissection secondary to cervical wound by a firearm

S. Pérez Pérez^{a,*}, A. Belinchón de Diego^a, E. Santos Alcántara^b, E. Juliá Molla^c
y C. Almodóvar Álvarez^d

^a Servicio de Otorrinolaringología, Hospital General Universitario de Albacete, Albacete, España

^b Servicio de Angiología y Cirugía Vascular, Hospital General de León, León, España

^c Servicio de Radiología Intervencionista, Hospital General de Albacete, Albacete, España

^d Servicio Otorrinolaringología, Hospital 12 de Octubre, Madrid, España

La disección carotídea se define como la entrada de sangre a la pared arterial, con la posterior formación de un hematoma intramural.

Tiene una incidencia media de 2,6-3/100.000 habitantes, y es más frecuente en pacientes jóvenes^{1,2}. La causa más frecuente es la idiopática, seguida por los traumatismos. De ellos, los traumatismos abiertos son mucho menos frecuentes que los cerrados, siendo las lesiones carotídeas por herida de bala infrecuente en nuestro medio, pero con un aumento de su incidencia las últimas 2 décadas².

La sintomatología se caracteriza por la tríada clásica neurológica: cefalea ipsilateral, síntomas o signos de isquemia cerebral y síndrome de Horner, aunque la presencia de estos síntomas no es constante³.

El diagnóstico se basa en la historia clínica, acompañada de técnicas radiológicas: ultrasonografía, RMN y angiografía, teniendo la angiografía una alta sensibilidad y especificidad.

Caso clínico

Presentamos el caso de un paciente varón de 33 años, sin antecedentes personales reseñables, es llevado a urgencias con herida cervical penetrante por arma de fuego.

A su llegada presenta herida por arma de fuego con orificio de entrada en el ángulo mandibular izquierdo, sin encontrarse orificio de salida. Clínicamente presentaba, *trismus* moderado y dolor a la palpación mandibular, se encontraba hemodinámicamente estable, consciente y orientado, sin signos de dificultad respiratoria. Se realizó radiografía lateral de cráneo y cuello, en la cual se objetivó cuerpo extraño metálico compatible con proyectil a nivel del ángulo mandibular izquierdo. El resto de la exploración era normal.

Posteriormente se realizó TAC (fig. 1A) y angio-TAC (fig. 2A), en las que se evidenció fractura mandibular conminuta desplazada a nivel del ángulo mandibular izquierdo. Presencia de múltiples esquirlas óseas e imagen de objeto metálico, alojado entre arteria carótida interna (ACI) y externa, con significativa disminución del calibre de la ACI izquierda, dicho hallazgo compatible con disección de la misma. La vía aérea se encontraba ligeramente estenosada por edema de partes blandas, pero sin compromiso respiratorio.

Ante los hallazgos radiológicos mencionados, se decide realizar cervicotomía exploradora urgente, realizándose extracción del cuerpo extraño, alojado a 3 cm de la base del cráneo (fig. 1B), se extrajeron 2 fragmentos entre ambas arterias carótidas, y uno más pequeño de localización superficial, como ya se apreciaba en la TAC previa (fig. 1A). Se observó lesión compatible con hematoma, en la pared de la arteria carótida interna, de aproximadamente 1 cm de longitud, sugerente de pseudoaneurisma carotídeo.

* Autor para correspondencia.

Correo electrónico: shijam@hotmail.com (S. Pérez Pérez).

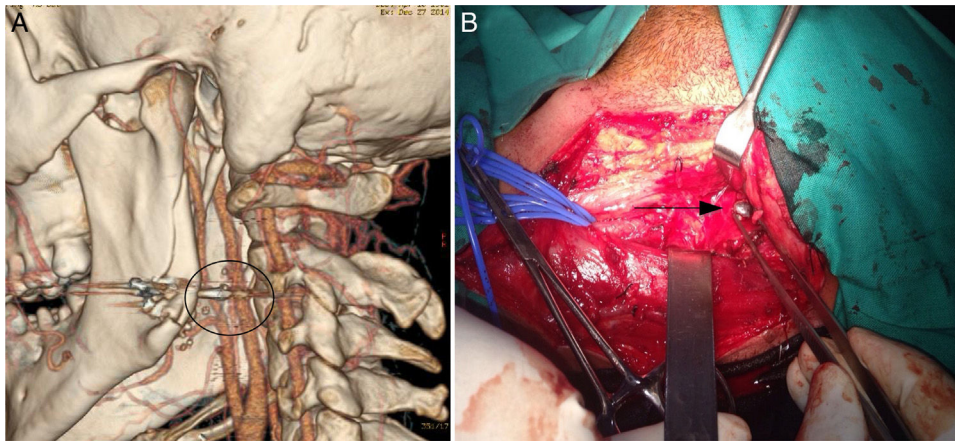


Figura 1 A) Reconstrucción multiplanar en la que se observa el proyectil alojado entre ambas arterias carótidas. B) Cuerpo extraño metálico, compatible con bala, durante la cervicotomía (flecha).

Durante el ingreso se realizó arteriografía selectiva de la arteria carótida interna izquierda, según técnica de Seldinger, en la que se apreció disección postraumática en cara antero-interna del vaso, con dilatación mínima de la zona disecada. Se colocó prótesis autoexpandible (fig. 2B), parcialmente cubierta (Tigris® de 6 × 40 mm) centrada sobre la disección. En el control posterior se observó apertura completa de la prótesis, con remodelamiento de la disección y con persistencia de una mínima lámina de contraste periprotésico.

El paciente evolucionó favorablemente, procediéndose al alta hospitalaria a las 72 h del procedimiento intervencionista, con doble antiagregación y pendiente de tratamiento definitivo de la fractura mandibular.

Durante el seguimiento ambulatorio no se evidenciaron secuelas neurológicas secundarias al traumatismo.

El manejo de estos pacientes en urgencias pasa por una evaluación neurológica precoz, una prueba de imagen mediante TAC craneal-cervical, y un soporte vital avanzado⁴. Se deben evaluar las posibles complicaciones que puedan surgir en la vía aérea o en el estado hemodinámico⁵. Aproximadamente el 90% de las disecciones traumáticas de la ACI son extracraneales y se producen generalmente a 1-3 cm de la bifurcación, pueden complicarse con infarto cerebral, produciendo clínica neurológica franca. El tratamiento se basa en la instauración de anticoagulantes orales y/o antiagregantes plaquetarios y la cirugía. Inclinar por uno u otro dependerá de varios factores, localización de la lesión, estado neurológico y la presencia de otras lesiones asociadas.

La indicación de una cervicotomía exploradora en los casos de herida cervical por arma de fuego, debe esta-

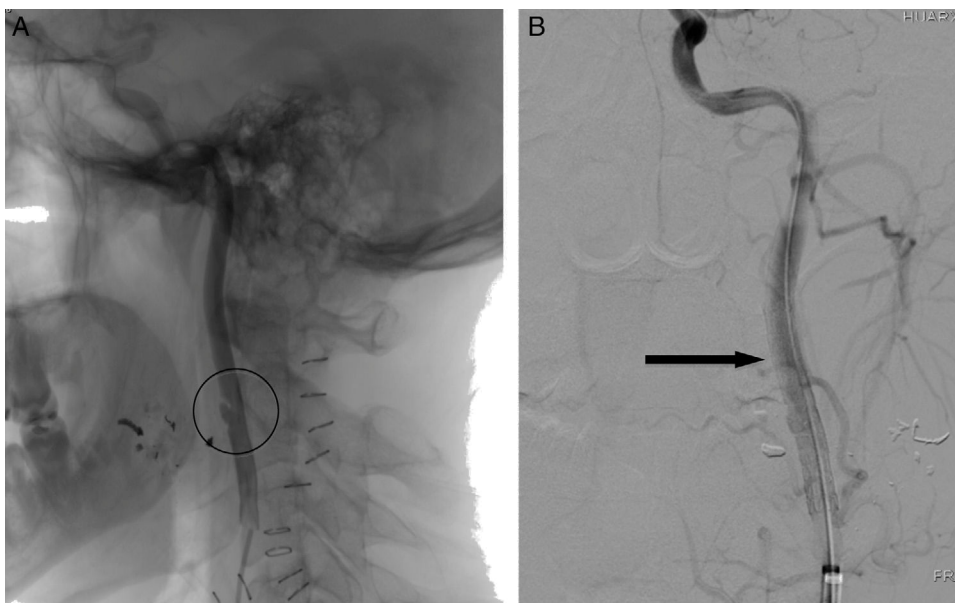


Figura 2 A) Arteriografía en la que aprecia imagen pseudoaneurismática en ACI secundaria a contusión del proyectil. B) Prótesis endovascular colocada, (Tigris® de 6 × 40 mm) (flecha).

blecerse en función de la exploración y los hallazgos radiológicos, así como también en el estado general del paciente⁶.

En nuestro caso los hallazgos intraoperatorios sugerentes de lesión de la pared arterial condujeron a la realización de pruebas diagnósticas específicas (arteriografía) y al tratamiento mediante la colocación de una prótesis endovascular.

Responsabilidades éticas

Protección de personas y animales. Los autores declaran que para esta investigación no se han realizado experimentos en seres humanos ni animales.

Confidencialidad de los datos. Los autores declaran que han seguido los protocolos de su centro de trabajo sobre la publicación de datos de pacientes.

Derecho de privacidad y consentimiento informado

Los autores han obtenido el consentimiento informado de los pacientes y/o sujetos referidos en el artículo. Este documento obre en poder del autor de correspondencia.

Bibliografía

1. Schievink WI, Mokri B, Whisnant JP. Internal carotid artery dissection in a community. Rochester, Minnesota, 1987-1992. *Stroke*. 1993;24:1678-80.
2. Roth B, Demetriades D. Penetrating trauma to the neck. *Curr Opin Crit Care*. 1999;5:482-7.
3. Demetriades D, Ascencio J, Velmahos G, Thal E. Complex problems in penetrating neck trauma. *Surg Clin North Am*. 1996;76:661-81.
4. Pate JW. Tracheobronchial and esophageal injuries. *Surg Clin North Am*. 1989;69:111-23.
5. Britt L, Peyser M. Penetrating and blunt neck trauma. En: Moore EE, Mattox KL, Feliciano DV, editores. *Trauma*. 4.^a edición New York: McGraw-Hill; 2000. p. 437-50.
6. Shatz D, Kirton O, Mckenny M, Civetta J. Penetrating neck injuries. En: Shatz D, Kirton O, Mackenny M, Civetta J, editores. *Manual of trauma and emergency surgery*. 1.^a edición Philadelphia: W.B. Saunders Company; 2000. p. 34-53.