

IMAGEN CLÍNICA DEL MES

Caso 17. Aneurisma bilateral de vena yugular externa y trombosis bilateral secuencial



Case 17. Bilateral aneurysm of external jugular vein and sequential bilateral thrombosis

R. Peña Cortés*, R. Salvador Calvo, J.A. Torres Hernández y F.S. Lozano Sánchez

Servicio de Angiología y Cirugía Vasculard, Hospital Universitario de Salamanca, Salamanca, España

Recibido el 20 de septiembre de 2016; aceptado el 5 de octubre de 2016

Disponible en Internet el 17 de enero de 2017

Historia clínica

Mujer de 79 años que acude por inflamación parotídea izquierda de varios meses de evolución. Presenta tumorción no dolorosa en región parotídea. Se realiza angio-TAC (figs. 1 y 2).

Pregunta (solo una es correcta)

¿Cuál es el diagnóstico más probable?:

- a) Malformaciones arteriovenosas
- b) Aneurismas carotídeos
- c) Aneurisma de la vena yugular externa bilateral
- d) Lesiones quísticas del cuello

* Autor para correspondencia.

Correo electrónico: rubenpenacortes@hotmail.com

(R. Peña Cortés).

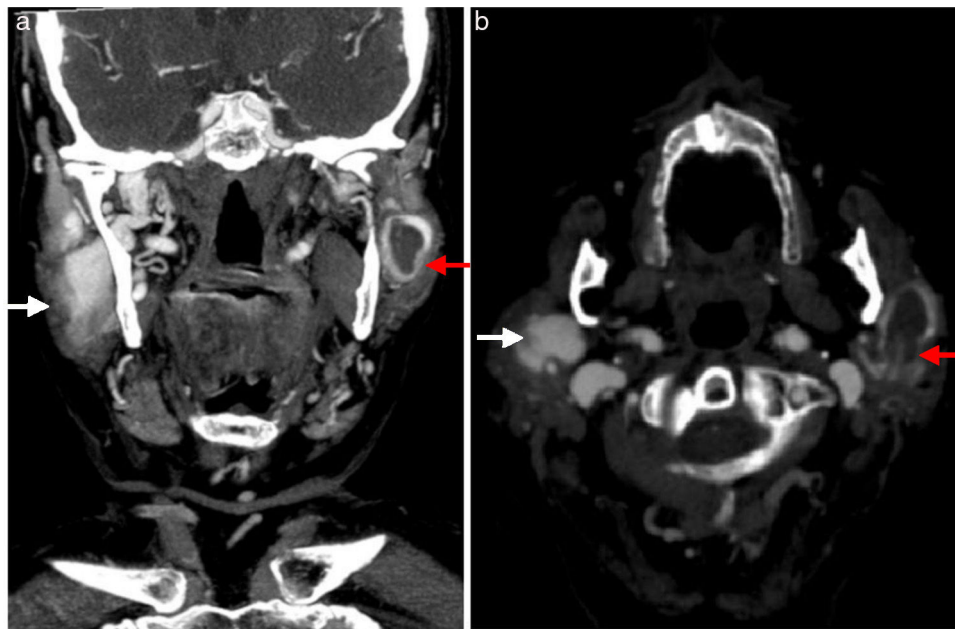


Figura 1 a y b) Corte coronal y transversal de la TAC, donde se observa la trombosis parcial del aneurisma de la vena yugular externa izquierda de 20 mm de diámetro máximo (flecha roja) y aneurisma de la vena yugular externa de unos 22 mm de diámetro máximo (flecha blanca).

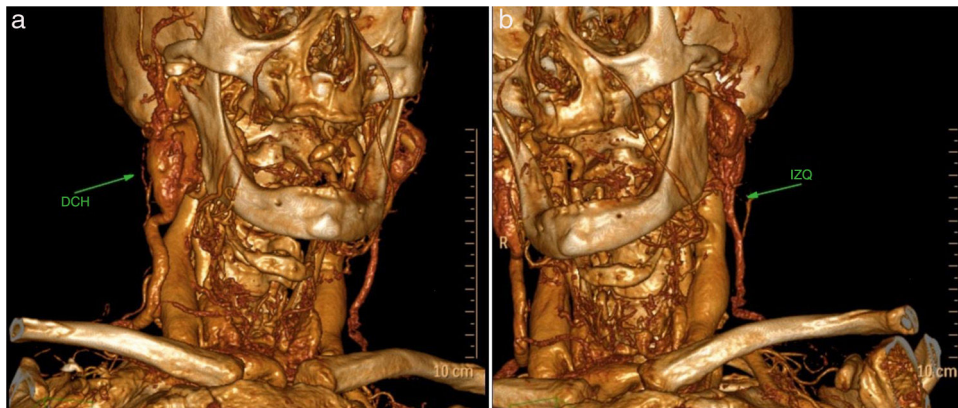


Figura 2 Reconstrucción tridimensional de la TAC: a) aneurisma de la vena yugular externa derecha permeable; b) trombosis del aneurisma de la vena yugular externa izquierda.

Responsabilidades éticas

Protección de personas y animales. Los autores declaran que para esta investigación no se han realizado experimentos en seres humanos ni en animales.

Confidencialidad de los datos. Los autores declaran que han seguido los protocolos de su centro de trabajo sobre la publicación de datos de pacientes.

Derecho a la privacidad y consentimiento informado. Los autores declaran que en este artículo no aparecen datos de pacientes.