

NOTA TÉCNICA

Uso de sistema de endograpado para prevención y tratamiento de fugas proximales de endoprótesis aórticas abdominales



Use of endostaples for prevention and treatment of proximal endoleaks in abdominal aortic endografting

A. Reyes Valdivia*, J. Ocaña Guaita y C. Gandarias Zúñiga

Servicio Angiología y Cirugía Vascular, Hospital Ramón y Cajal, Madrid, España

Recibido el 14 de octubre de 2016; aceptado el 1 de noviembre de 2016
Disponibile en Internet el 18 de diciembre de 2016

El tratamiento endovascular del aneurisma de aorta abdominal (EVAR) es una terapia que se realiza cada vez con mayor frecuencia. Son muchas las series que recomiendan el tratamiento con EVAR siguiendo ciertas normas y criterios morfológicos para cada aneurisma. Las recomendaciones habituales refieren que el éxito técnico y clínico del procedimiento se basa fundamentalmente en una adecuada elección del paciente/caso y una correcta planificación. Sin embargo, se ve con mayor frecuencia, en la práctica habitual, el tratamiento con EVAR fuera de las instrucciones de uso (IFU) para cada endoprótesis. Estas recomendaciones muchas veces son dejadas de lado, debido principalmente al tratarse de pacientes con muy elevado riesgo quirúrgico, siendo el EVAR la única forma de tratamiento asumible. En este contexto, la opción terapéutica de la cirugía abierta queda relegada para pacientes con aceptable riesgo quirúrgico. La reparación abierta se suele definir como duradera o definitiva, aunque es susceptible de complicaciones que precisarán elevada habilidad endovascular, con dispositivos y técnicas más complejas, como sucede en el caso de pseudoaneurismas anastomóticos o degeneraciones aórticas

proximales¹. Precisamente la definición arraigada de cuellos hostiles define a estos pacientes como posibles fallos de EVAR. Aunque la literatura describe grandes series de pacientes con buenos resultados a medio plazo; son muchas las alternativas planteadas para estos pacientes. Técnicas complejas como las fenestradas, las chimeneas se plantean como posibles soluciones en estos casos. Una opción relativamente nueva es el sistema de endograpado aórtico. En la [figura 1](#) se observa una imagen representativa del dispositivo.

Algunos estudios multicéntricos reportan la utilidad del dispositivo como medida preventiva de complicaciones relacionadas al cuello². Otras series describen su uso para el tratamiento de endofugas tipo Ia, con buenos resultados³. El sistema de endograpado ha sido evaluado y aceptado para las siguientes casas comerciales de endoprótesis aórticas: Cook®, Gore® y Medtronic®; aunque existen reportes de casos de su uso en otras endoprótesis de diseño y estructura similar a las de las casas comerciales previamente mencionadas. Las recomendaciones de uso hacen mucho énfasis en ciertos criterios del cuello, como son: calcificación/placa > 2 mm de grosor o > 50% de circunferencia aórtica y trombo irregular o excéntrico. Como se ve, estas recomendaciones de uso se dan debido a la necesidad del dispositivo de penetración y a la adherencia a la pared aórtica hasta el

* Autor para correspondencia.

Correo electrónico: cauzaza@hotmail.com (A. Reyes Valdivia).

nivel adventicial. El dispositivo carga cada endograpa de forma individual (vienen 10 en total). El sistema consiste en un catéter deflector con punta radio-opaca que puede ser girado según las maniobras manuales (movimientos a favor del reloj o en contra-reloj) y un aplicador que deberá cargar en el campo quirúrgico la endograpa. El deflector se coloca a través de la guía 0,035", momento en el cual se puede producir sangrado por la válvula y, por lo cual, debe retirarse la guía. Luego se introduce el aplicador con la endograpa ya cargada, y se deberá colocar, la misma, una vez verificado el ángulo de la marca radio-opaca del deflector en 90 grados con relación a la endoprótesis, visualizando una línea recta. En este momento, al pulsar el botón hacia adelante, se tiene 2 opciones: pulsar nuevamente el botón hacia adelante, y colocar el dispositivo o pulsar hacia atrás, y re-colocar el deflector y el aplicador. Los resultados del uso de este dispositivo en cuellos cortos o anchos parecen prometedores en estos casos, donde se podría valorar una técnica fenestrada; se podría plantear que la combinación EVAR más endograpas fuera más coste-efectiva si los resultados a largo plazo son, por lo menos, equivalentes. La planificación, no solo en la correcta medición de la endoprótesis, sino en el número de endograpas y la zona de colocación de las mismas con las angulaciones necesarias del arco; es de vital importancia para el éxito del procedimiento. Se debe valorar el riesgo de migración o fractura de la endograpa, y por ello la importancia de respetar sus indicaciones de uso. En caso de




Figura 1 Imagen representativa del dispositivo.

contar con arco en C móvil, como es nuestro caso, existe una limitación en cuanto a la movilización de la angulación del arco. Esto es una limitante para la colocación de dicho dispositivo, principalmente en las caras anterior y posterior de la aorta. Es muy importante tener en cuenta estas limitaciones para hacer la planificación de acuerdo a las posibilidades de maniobrabilidad. En la figura 2 se observa un caso con cuello hostile, con la planificación de la endoprótesis aórtica, así como de la colocación del dispositivo de endograpado.

Concluimos, por tanto, que el sistema de endograpado para la fijación de la endoprótesis aórtica es una alternativa más para la prevención y tratamiento del aneurisma

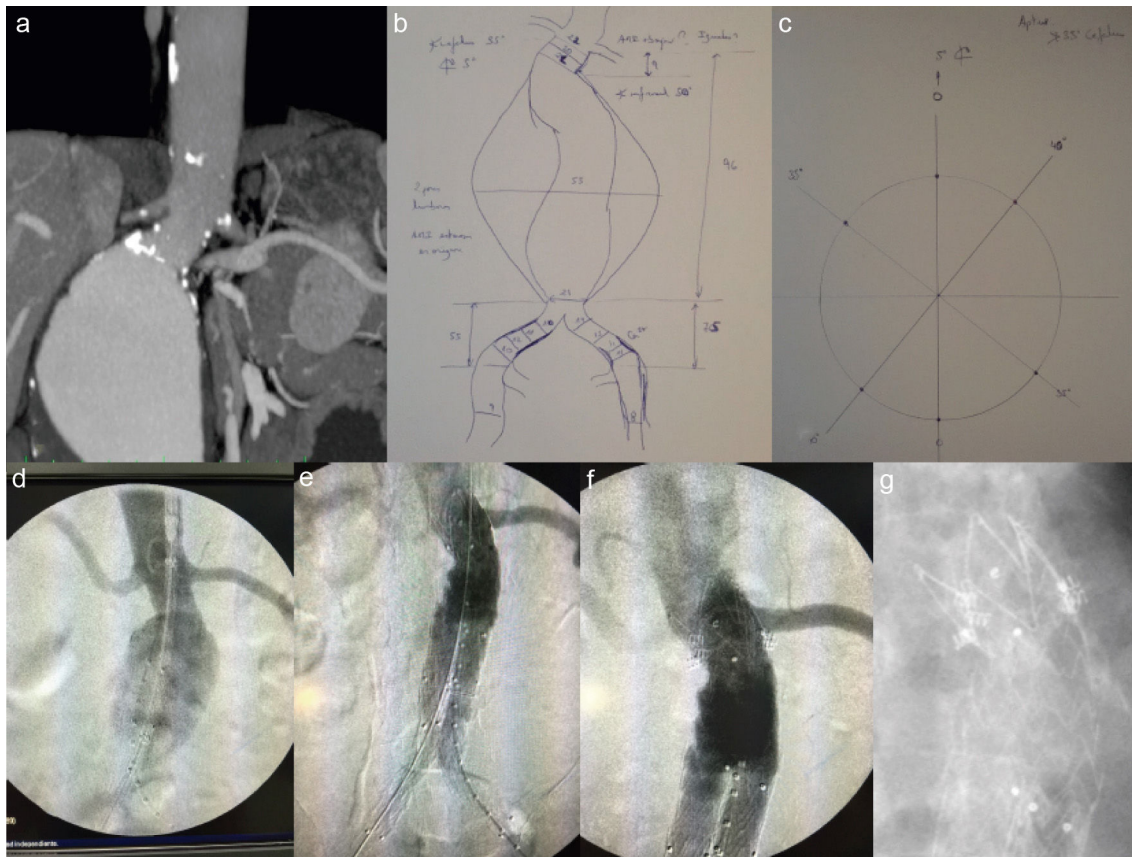


Figura 2 a) Angio-TC mostrando cuello angulado; b) planificación de endoprótesis; c) planificación de ángulos del arco para colocación de endograpas; d) arteriografía intraoperatoria; e) arteriografía tras EVAR bifurcado con relleno de saco desde zona proximal; f) colocación de endograpas en márgenes laterales derecho e izquierdo, y g) radiografía antes del alta con grapas visibles.

de aorta abdominal con cuellos hostiles. La eficacia de este dispositivo, a largo plazo, precisa de mayor estudio.

Bibliografía

1. Reyes A, Donas K, Pitoulis G, Austermann M, Gandarias C, Torsello G. Complementary role of fenestrated/branched endografting and the chimney technique in the treatment of pararenal aneurysms after open abdominal aortic repair. *J Endovasc Ther.* 2016;23:599–605.
2. Jordan WD Jr, de Vries JP, Ouriel K, Mehta M, Varnagy D, Moore WM Jr, et al. Midterm outcome of EndoAnchors for the prevention of endoleak and stent-graft migration in patients with challenging proximal aortic neck anatomy. *J Endovasc Ther.* 2015;22:163–70.
3. Jordan WD Jr, Mehta M, Varnagy D, Moore WM Jr, Arko FR, Joye J, et al., Aneurysm Treatment using the Heli-FX Aortic Securement System Global Registry (ANCHOR) Workgroup Members. Results of the ANCHOR prospective, multicenter registry of EndoAnchors for type Ia endoleaks and endograft migration in patients with challenging anatomy. *J Vasc Surg.* 2014;60:885–92.