



CARTAS CIENTÍFICAS

Tratamiento híbrido de aneurisma de arco aórtico y aorta descendente en paciente con arco aórtico a la derecha y arteria subclavia izquierda aberrante



Hybrid treatment of aortic arch and descending aorta aneurysm in a patient with right aortic arch and aberrant left subclavian artery

M.E. García Reyes*, V. Fernández Valenzuela, G. Gonçalvez Martins, M. Boqué Torremorell y R. Bofill Brosa

Servicio de Angiología y Cirugía Vascular, Hospital Universitario Vall d'Hebron, Barcelona, España

Las anomalías del arco aórtico y sus troncos principales son poco frecuentes, calculándose un 3% en series de autopsias¹. Aunque se desconocen las cifras exactas, se estima que un 0,1% de la población podría tener un arco aórtico a la derecha, y en la mitad de los casos asociar una arteria subclavia izquierda aberrante (ASIA)².

En condiciones normales el cuarto arco aórtico persiste en el lado izquierdo formando parte del cayado de la aorta, mientras que en el lado derecho presenta una regresión originando la porción proximal del tronco braquiocéfálico.

El arco aórtico a la derecha se origina cuando este proceso es inverso; persiste el cuarto arco aórtico derecho, desapareciendo el izquierdo entre la arteria carótida común y la arteria subclavia izquierda³. De esta forma se pueden originar 3 tipos de arcos aórticos derechos: 1) Con imagen en espejo de los vasos principales (59%); 2) Asociado a arteria subclavia aberrante (39,5%), y 3) Con arteria subclavia aislada (0,8%)⁴. La mayoría de sucesos de estos casos están descritos con asociación a anillos vasculares al recorrer la cara posterior del esófago y, ocasionalmente, al originarse la ASIA de un vestigio embrionario llamado divertículo de Kommerell formando un anillo vascular con el ligamento arterioso.

Describimos el tratamiento de un paciente con arco aórtico a la derecha asociado a ASIA, que presentó un aneurisma localizado en el arco y aorta descendente.

Se trata de un varón de 66 años, diagnosticado de aneurisma de arco aórtico y aorta descendente asintomático con arco aórtico a la derecha y origen anómalo de los troncos supraaórticos: carótida izquierda (CPI), carótida derecha (CPD), subclavia derecha (SCD) y ASIA (en ese orden, respectivamente).

El diámetro en la parte distal del arco aórtico y en la aorta descendente fue 6,0cm con descenso gradual hasta 3,4cm en la zona retrocruval. La parte inicial del arco tenía un diámetro de 3,0cm con una angulación de 90°. La arteria vertebral derecha (VD) era dominante (fig. 1).

Dada la complejidad anatómica y la dificultad técnica para una reconstrucción completa del arco aórtico, decidimos realizar la corrección quirúrgica híbrida en 3 etapas: 1) Derivación aortobicarotídea (no había cuello suficiente para la fijación de endoprótesis torácica); 2) Derivación carótido-subclavia derecha (para mantener permeable la VD dominante), y 3) Exclusión del aneurisma con endoprótesis torácica fijada desde aorta ascendente.

En mayo/2014 se realizó derivación aortobicarotídea con injerto de Dacron® bifurcado de 14 × 7mm desde aorta ascendente (proximal al origen de CPI) con clampaje parcial lateral de la aorta y ligadura del origen de ambas carótidas. Alta a los siete días de ingreso.

* Autor para correspondencia.

Correo electrónico: megr.7263@yahoo.com (M.E. García Reyes).

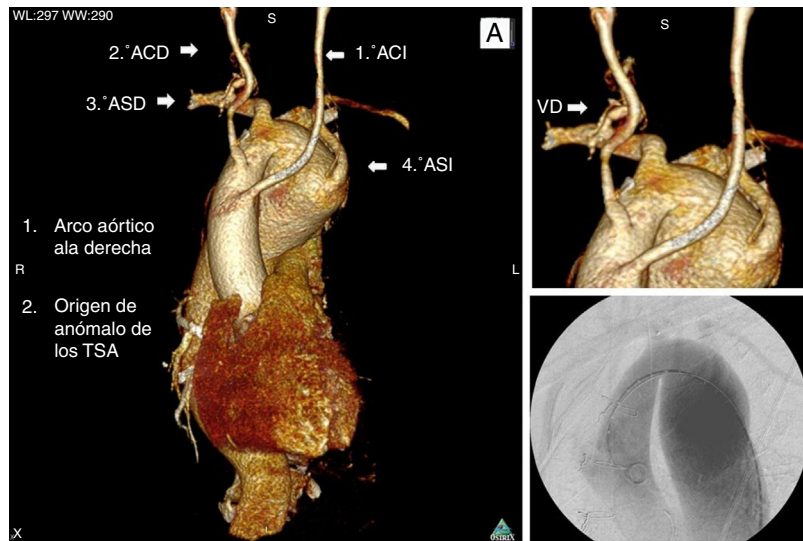


Figura 1 Reconstrucción volumétrica y aortografía del arco aórtico, a la derecha con origen anómalo de los troncos supraaórticos y aneurisma del arco aórtico y aorta torácica. Los troncos supraaórticos se origina en el siguiente orden: 1.° ACI: arteria carótida izquierda; 2.° ACD: arteria carótida derecha; 3.° ASD: arteria subclavia derecha, y 4.° ASI: arteria subclavia izquierda. La VD: vertebral derecha es dominante.

Tres meses después se realizó la derivación carótido-subclavia derecha con injerto de politetrafluoroetileno (W.L. Gore & Associates) de 8mm, y oclusión de SD prevertebral con dispositivo Amplatzer® Vascular Plug II (AGA Medical Corp, Plymouth, NH, EE.UU.) de 14mm de diámetro desde la arteria humeral derecha, luego confirmamos la permeabilidad de la VD y la arteria mamaria interna con arteriografía.

Una semana después se realizó la exclusión del aneurisma de arco aórtico y aorta descendente accediendo desde la arteria femoral común derecha con endoprótesis torácica Relay® Plus Thoracic Stent-Graft (Bolton Medical, Sunrise, Fla, EE.UU.) de 38 × 250 × 38mm desde la aorta ascendente (distal al origen de la derivación aortobicarotídea), y se extendió hasta la aorta retrocruclal solapando

esta primera con otra endoprótesis Relay® Plus Thoracic Stent-Graft, Sunrise, FL, EE.UU.) de 38 × 190 × 38mm. En la aortografía de control y con eco transesofágico se visualizó endofuga tipo II a través de subclavia izquierda, por lo que se embolizó la SI prevertebral accediendo desde la arteria humeral izquierda con Coils MReye® (Cook Medical Inc, Bloomington, Ind, EE.UU.). En el control con arteriografía se constató la permeabilidad de la VI y la mamaria interna izquierda, así como la oclusión de la endofuga de SI. No presentó ningún déficit neurológico ni signos de isquemia en la extremidad superior izquierda.

Al primer y noveno mes se realizó control con TAC (fig. 2) observándose una exclusión satisfactoria del aneurisma sin evidencias de endofugas.

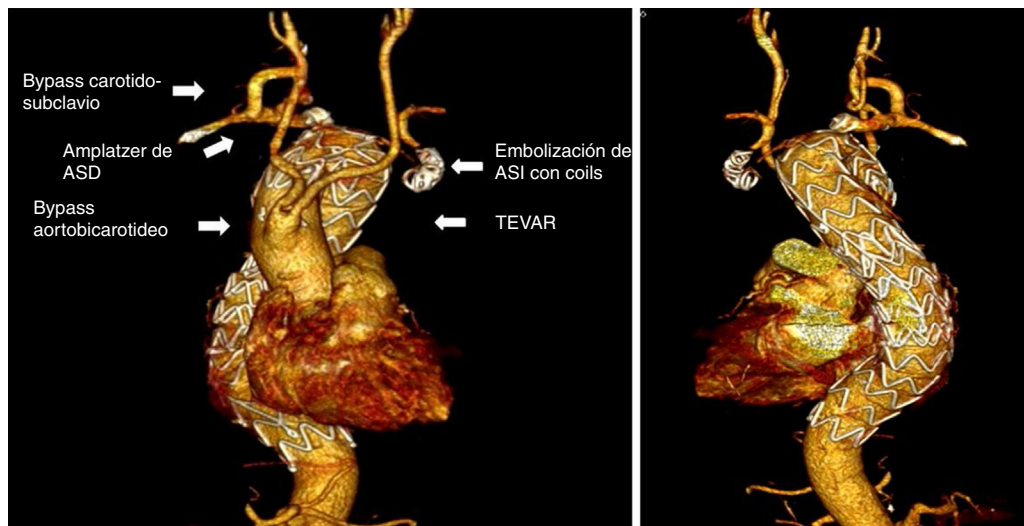


Figura 2 Reconstrucción volumétrica del resultado posreconstrucción del arco aórtico y tratamiento del aneurisma: 1. Bypass aortobicarotideo, 2. Bypass carotido-subclavio derecho y oclusión de subclavia proximal, y 3. TEVAR y embolización de arteria subclavia izquierda con coils.

El tratamiento híbrido de aneurismas del arco aórtico ha sido descrito en múltiples ocasiones como una alternativa en pacientes de alto riesgo quirúrgico, en este caso creemos que era la opción primaria, pues el recambio de la aorta descendente y el arco aórtico planteaba múltiples dificultades debido a la complejidad anatómica del arco y a la localización a la derecha de la aorta descendente, lo cual podría implicar un acceso torácico derecho extra a los accesos clásicos.

En este caso nos planteamos 3 fases, la primera con el objetivo de aumentar la zona de fijación de la endoprótesis dada la importante angulación de $>90^\circ$ y el giro súbito hacia la derecha (fig. 1), la segunda fase para revascularizar el territorio basilar con dominancia derecha y, finalmente, en la tercera fase excluir el aneurisma. A pesar de la angulación, la endoprótesis se acomodó perfectamente a la anatomía aórtica, y no tuvimos ninguna complicación.

La complejidad de esta anomalía congénita asociado a enfermedad aneurismática es extremadamente rara y ofrece muchos desafíos a la hora de planificar las opciones terapéuticas. Consideramos que en este caso el abordaje híbrido fue la mejor estrategia.

Responsabilidades éticas

Protección de personas y animales. Los autores declaran que para esta investigación no se han realizado experimentos en seres humanos ni en animales.

Confidencialidad de los datos. Los autores declaran que en este artículo no aparecen datos de pacientes.

Derecho a la privacidad y consentimiento informado. Los autores declaran que en este artículo no aparecen datos de pacientes.

Conflicto de intereses

Los autores declaramos que no hay ningún tipo de conflicto de intereses.

Bibliografía

1. Fisher RG, Whigham CJ, Trinh C. Diverticula of Kommerell and aberrant subclavian arteries complicated by aneurysms. *Cardiovasc Intervent Radiol.* 2005;28:553–60.
2. McLaren CA, Elliott MJ, Roebuck DJ. Vascular compression of the airway in children. *Paediatr Respir Rev.* 2008;9:85–94.
3. Sadler TW. Embriología especial. En: Sadler TW, editor. *Embriología Médica de Langman.* Madrid: Panamericana; 1993. p. 215–21.
4. Ciná CS, Arena GO, Bruin G, Clase CM. Kommerell's diverticulum and aneurysmal right sided aortic arch: A case report and review of the literature. *J Vasc Surg.* 2000;32:1208–14.