

## ORIGINAL

# Rápida cicatrización de la úlcera venosa con técnica TAPIRS (ecoesclerosis del eje axial, perforantes y terminal insuficientes) más vendaje multicapa. Ensayo clínico



E. Nieves<sup>a,\*</sup>, C. Montealegre<sup>b</sup> y C. Sánchez<sup>c</sup>

<sup>a</sup> Departamento de Cirugía Vascular, Clínica de Venas Láser y Estética, Hospital de Yopal, Casanare, Yopal, Colombia

<sup>b</sup> Departamento de Medicina Estética, Universidad del Rosario, Casanare, Yopal, Colombia

<sup>c</sup> Departamento de Estadística y Epidemiología, Hospital de Yopal, Casanare, Yopal, Colombia

Recibido el 9 de noviembre de 2015; aceptado el 27 de febrero de 2016

Disponible en Internet el 15 de abril de 2016

### PALABRAS CLAVE

Úlcera venosa;  
Espuma;  
Escleroterapia

### Resumen

**Introducción:** Las úlceras venosas (UV) son las úlceras más frecuentes de las extremidades, y generan morbilidad importante y altos costos para los sistemas de salud. Las técnicas quirúrgicas usadas para el control de la hipertensión venosa han venido siendo remplazadas con mayor frecuencia por procedimientos mínimamente invasivos como la escleroespuma.

**Objetivo:** Determinar el tiempo de cicatrización de la UV con un protocolo de manejo que incluyó la oclusión venosa endoluminal con escleroespuma ecoguiada del eje axial, perforantes y terminal insuficientes (técnica TAPIRS) más curaciones con vendaje multicapas (VM) hasta la cicatrización de la herida.

**Material y métodos:** Ensayo clínico prospectivo no controlado (cuasiexperimental) en pacientes con UV (CEAP C6) realizado en la consulta externa de cirugía vascular, durante 2013-2014. Se incluye a 17 pacientes mayores de 18 años, portadores de una UV con eje axial insuficiente, e índice tobillo-brazo mayor a 0,8. Se analizaron en total 17 extremidades. Se realizó inyección de escleroespuma (técnica de Tessari) usando polidocanol al 3% en el sistema venoso superficial con oclusión del eje venoso axial, perforantes y terminal asociados al lecho de la úlcera, guiada por ecodoppler junto con aplicación de VM y curación según las condiciones de la herida. Se realizaron controles clínicos y fotográficos en cada curación, aplicación de VM hasta el cierre de la UV y controles ecográficos a la 4 y 12 semanas.

**Resultados:** El promedio de edad fue de 56,4 años, la duración de la úlcera activa previamente al tratamiento fue de 2,96 años, todas las UV cicatrizaron antes de las 7 semanas, con una tasa de cierre de 3,92 cm<sup>2</sup>/semana y el tiempo de cierre de la úlcera fue de 3,92 semanas (24 días).

\* Autor para correspondencia.

Correo electrónico: [ernestonieves1@hotmail.com](mailto:ernestonieves1@hotmail.com) (E. Nieves).

**Conclusión:** La oclusión endoluminal venosa usando la técnica TAPIRS (cierre de los ejes axiales, perforantes y terminales insuficientes con escleroespuma ecoguiada) junto a la aplicación de VM es una técnica que favorece la rápida cicatrización de las UV.

© 2016 SEACV. Publicado por Elsevier España, S.L.U. Todos los derechos reservados.

## KEYWORDS

Venous ulcer;  
Foam;  
Sclerotherapy

## Rapid healing of venous ulcers with terminal, axial and perforator interruption of the reflux source (TAPIRS) plus multilayer bandage: A clinical trial

### Abstract

**Introduction:** Chronic venous ulcers (CVU) are the most common ulcers occurring in the lower limbs, having a high morbidity and place a high financial strain on the health system. The traditional surgical techniques are being replaced by minimally invasive procedures, such as foam sclerotherapy.

**Objective:** The aim of this study was to determine CVU healing times and rates using the terminal, axial and perforator interruption of the reflux source (TAPIRS) protocol, which included an endoluminal venous occlusion with ultrasound-guided foam and a multilayer bandage system until achieving ulcer healing.

**Material and methods:** A prospective uncontrolled trial was conducted on patients with chronic venous leg ulcers (CEAP [clinical, etiological, anatomical and pathological elements] C6) during 2013 and 2014. A total of 17 patients aged 18 years and over, presenting with venous insufficiency, CVU, and an ankle-brachial index greater than 0.8, were included, and total of 17 limbs were analysed. All of the patients were subjected to endoluminal occlusion with ultrasound-guided foam in the axial superficial venous system and perforator and terminal veins near to the ulcer, using Tessari method with 3% polidocanol. Follow-up was carried out at every week and a doppler test was conducted after 4 and 12 weeks.

**Results:** The mean age of the patients was 56.4 years. The active ulcer duration prior to treatment was 2.96 years. The study showed that all CVU were healing before 7 weeks, the healing rate was 3.92 cm<sup>2</sup>/week, and the time until the ulcer was healed was 3.53 weeks (24 days).

**Conclusions:** The minimally invasive ablation of terminal, axial and perforator reflux with compression in patients is a technique that leads to faster healing times of CVU.

© 2016 SEACV. Published by Elsevier España, S.L.U. All rights reserved.

## Introducción

Las úlceras venosas (UV) son un importante problema de salud en el mundo, generan morbilidad y altos costos a los sistemas de salud, se estima que afectan el 1-2% de la población adulta y este porcentaje aumenta al 3-4% en adultos mayores de 65 años<sup>1</sup>.

El objetivo del tratamiento es la cicatrización de la UV y la prevención de la recurrencia; pese a las múltiples estrategias de manejo, los mejores niveles de evidencia en el manejo de las UV se centran en el uso de los vendajes multicapas (VM)<sup>2</sup> con reportes de tasas de curación del 65% a las 24 semanas<sup>3</sup> con un máximo de eficacia del 89% a 3 años de seguimiento<sup>4</sup>.

En el estudio ESCHAR, la adición de la cirugía convencional al manejo con VM no mostró mejorar las tasas de cicatrización, pero sí evidenció un efecto benéfico con menores tasas de recurrencia en los pacientes tratados mediante cirugía vs. pacientes con manejo exclusivo con VM<sup>4</sup>.

Alternativas de manejo que incluyen técnicas menos invasivas y mórbidas son esperanzadoras. Se ha usado la escleroespuma para ocluir el sistema venoso superficial

incompetente y excluir la hipertensión venosa de la úlcera activa, mostrando tasas de curación del 83% a los 6 meses<sup>5</sup>.

Dentro del arsenal terapéutico se han descrito técnicas que buscan eliminar el reflujo terminal de los vasos nutricios con escleroespuma (TIRS)<sup>6</sup> sin necesariamente excluir el eje axial, con resultados alentadores, y también la exclusión del eje axial, perforantes y terminal sin adicionar VM con tasas de curación del 83,3% a los 6 meses<sup>7</sup>.

Consideramos que una aproximación más agresiva al manejo de la UV con exclusión activa de la hipertensión venosa por técnicas mínimamente invasivas y la aplicación de VM podría mejorar las velocidades y las tasas de cicatrización de los históricos reportados con cirugía convencional.

Se realizó un estudio clínico prospectivo con el objetivo de determinar la velocidad y las tasas de cierre de las UV, luego de la exclusión activa de la hipertensión venosa de la UV, para lo cual se diseñó un protocolo de manejo que incluía oclusión con escleroespuma de los ejes venosos insuficientes axiales, perforantes y de los vasos venosos del lecho terminal asociados a la UV y el uso de sistemas de VM desde el primer día de tratamiento.

**Tabla 1** Criterios de inclusión y de exclusión

Criterios de inclusión	Criterios de exclusión
Mayores de 18 años	Enfermedad grave (hepática, pulmonar o cardiaca)
Úlcera venosa presente mínimo hace 4 semanas	Trombosis venosa profunda o antecedente de trombosis venosa profunda
Índice tobillo brazo mayor o igual a 0,8	Falta de adherencia al protocolo de manejo (inasistencia a un control, retiro de vendaje multicapa)
Capacidad de deambular	Participación en algún otro estudio clínico
Insuficiencia venosa confirmada por dúplex venoso	Limitación de arcos de movimiento del cuello del pie
Capacidad de avalar y entender el consentimiento informado	Antecedente de cirugía venosa

## Material y métodos

Se realizó un ensayo clínico experimental, sin aleatorización ni cegamiento. Pacientes con criterios de inclusión ingresaban al grupo de intervención. Los pacientes provenían de las consultas externas de cirugía vascular del Hospital de Yopal y de una clínica de atención especializada y ambulatoria de la enfermedad venosa, desde el primer semestre de 2013 hasta el segundo semestre de 2014. Se incluyó a 17 pacientes (17 extremidades) con UV activa que cumplieron los criterios de inclusión (tabla 1).

## Determinaciones y seguimiento

Previamente al ingreso en el protocolo de manejo, el servicio de diagnóstico no invasivo de la institución realizó a todos los pacientes una ecodoppler color de los 3 sistemas venosos. Se valoró: a) la insuficiencia venosa superficial de la vena safena mayor o menor con reflujo superior a 0,5s; b) la permeabilidad del sistema venoso profundo, y su posible insuficiencia, teniendo en cuenta un reflujo mayor a un segundo y c) la insuficiencia de las perforantes cuando estaban presentes. Se realizaron controles ecodoppler a las 4 y 12 semanas.

Las UV fueron medidas en cm<sup>2</sup> teniendo en cuenta sus diámetros mayores longitudinal y transversal. A todos los pacientes se les realizó curación de UV por la clínica de heridas del centro de enfermedades venosas con sistema multicapas, se aplicó tecnología según la necesidad clínica hasta la cicatrización, se incluyó registro fotográfico y toma de las medidas en cada curación.

## Técnica TAPIRS de oclusión de los ejes venosos insuficientes

Se realizó cartografía del sistema venoso insuficiente, que corroboró los hallazgos descritos en ecografía doppler color realizada previamente; se señaló el trayecto de la safena mayor con plumón de tinta indeleble, el de las principales tributarias hacia la úlcera y el de las venas perforantes cuando estas existían. El agente esclerosante utilizado fue polidocanol (Etoxiven®, Bogotá, Colombia), Reg. INVIMA: 2011M-0012068 en concentración del 3%. Se realizó técnica de Tessari para la obtención de la espuma con mezcla de agente esclerosante y aire en relación 1 + 4 (una porción de

polidocanol y 4 volúmenes de aire); la secuencia de oclusión de los ejes se realizó de proximal a distal, empezando por los ejes axial, perforantes y lecho periulceroso o terminal.

### Oclusión del eje axial

La punción se realizó con aguja de 21 G y jeringa de 10 cc; bajo guía ecográfica se identificó la vena safena insuficiente, realizando la punción en el tercio medio del muslo en decúbito supino o en el tercio superior de la pierna en decúbito prono cuando la vena comprometida era la safena menor. Se visualizó la vena en el eje transversal con transductor lineal de alta frecuencia de 8-12 Mhz, Mindray M5. Se aplicó la espuma visualizando la punta de la aguja en el centro del vaso y se desplazó hacia distal, en dirección a la úlcera; se aplicaron 5 cc de volumen, hasta confirmar su llegada por ecografía en la región periulcerosa y proximalmente al cayado. Posteriormente, se colocó algodón laminado en rollos en el muslo sobre el trayecto de la safena mayor previamente marcado en el muslo, vendaje de algodón laminado circunferencial en muslo y vendaje elástico coplus® BSN. Posteriormente se continuó barrido ecográfico hacia distal, con énfasis en tributarias y perforantes previamente marcadas.

### Oclusión del eje de perforantes

Las venas perforantes fueron ocluidas bajo guía ecográfica con 0,5-2 cc de volumen de polidocanol al 3% por técnica de Tessari, punción directa de perforante con catéter pericraneal de 25 G o aguja de 21 G con jeringa de 5 cc hasta contracción del vaso por el esclerosante y aplicación inmediata de compresión externa con mota de algodón y cinta médica de papel adhesiva, ocluyendo el vaso.

### Oclusión del eje terminal y lecho de la úlcera

Se identificaron venas cercanas a la úlcera o en el lecho. Estas se ocluían con punción ecodirigida con transductor lineal de alta frecuencia y en vasos de menor tamaño se esclerosaron con ayuda de sistemas de visualización tipo VeinLite II® o VeinViewer® y punción con agujas número 25 G con volúmenes de 2-5 cc de espuma al 3%.

Al final del procedimiento se aplicaba enoxaparina 60 mg subcutánea, reposo por 10 min en Trendelenburg y se realizaba la primera curación de la úlcera, con mediciones y registro fotográfico. Las curaciones se realizaron según las condiciones locales de la herida, con aplicación de hidrogeles, parches hidrocoloides en el lecho, protección cutánea y

VM con algodón laminado, bota de UNNA y vendajes elásticos. Las curaciones se realizaron con una frecuencia de 1-3 a la semana, espaciando los tiempos de curación a medida que avanzaba el proceso de cicatrización, hasta un máximo de una vez a la semana.

Se dieron indicaciones de reposo por 3 h al llegar a casa, con elevación de la extremidad en decúbito supino a 30-45°, limitación de la actividad física por 48 h y con indicaciones generales de no mojar ni retirar los vendajes. En algunos casos, se recomendaron analgésicos y antibiótico en las primeras curaciones cuando las condiciones locales lo ameritaban. Ejercicios de movilidad del arco plantar eran indicados luego de las primeras 48 h del procedimiento y se establecieron ejercicios de fortalecimiento de la bomba muscular.

### Análisis estadístico

Se emplearon técnicas de estadística descriptiva mediante el programa EPI-INFO 7 (CDC-Atlanta) y el programa Excel (Microsoft), a partir de los cuales se obtuvieron los datos para la confección de la tabla y las gráficas.

Se realizó un análisis descriptivo de las variables de persona, tiempo, características de la lesión, tipo de tratamiento y progresión de la cicatrización. Se monitoreó específicamente la tolerancia al tratamiento y la posible aparición de efectos secundarios. Este estudio fue aprobado por el Comité de Investigación y Ética del Hospital de Yopal y el Comité de Investigación de la Clínica de Venas, contó con consentimiento informado de cada uno de los pacientes y se desarrolló en concordancia con lo enunciado en la declaración de Helsinki (1964).

### Resultados

Un total de 22 pacientes cumplieron los criterios de inclusión; pero solo 17 se tuvieron en cuenta para el análisis de los datos: 5 fueron excluidos; 3 no finalizaron el tratamiento por desplazamiento a otra ciudad, uno se retiró el VM en su domicilio, otro con úlceras bilaterales no podía asistir a controles en las fechas establecidas; estos 2 pacientes salieron del protocolo, pero continuaron manejo hasta la cicatrización de las heridas.

Las características de los pacientes se aprecian en la tabla 2.

De los pacientes que finalizaron el estudio 11 (64,7%) eran mujeres; la edad promedio fue de 56,4 años, con una desviación estándar (DE) de 12,8 años; el tiempo de evolución de las UV fue de 2,96 años (DE 6,7) con un área promedio de 13,79 cm<sup>2</sup> (DE 22,7).

El estudio ecodoppler evidenció insuficiencia del sistema venoso superficial en todos los pacientes 17 (100%); 12 (70,6%) tenían asociadas perforantes insuficientes y uno (5,8%) presentó insuficiencia venosa profunda; ninguno presentó insuficiencia de los 3 sistemas.

Los diámetros de la safena mayor insuficientes medidos en cayado fueron de 8,5 mm (DE 4) y los de las perforantes de 4,5 mm (DE 1,5).

El tiempo promedio de seguimiento fue de 23,6 semanas (máximo 82-mínimo 12).

**Tabla 2** Características demográficas

<i>Pacientes con úlceras</i>	17
Mujeres	11
Hombres	6
<i>Edad en años, media</i>	56,4
Mujeres (43-85) <sup>a</sup>	56,9
Hombres (47-72) <sup>a</sup>	55,5
<i>Tiempo de evolución de úlcera en años</i>	2,96
Mujeres (0,08-25) <sup>a</sup>	4,44
Hombres (0,08-0,5) <sup>a</sup>	0,26
<i>Área de la úlcera en cm<sup>2</sup></i>	13,79
Mujeres (0,72-88) <sup>a</sup>	14,99
Hombres (4-77) <sup>a</sup>	11,58

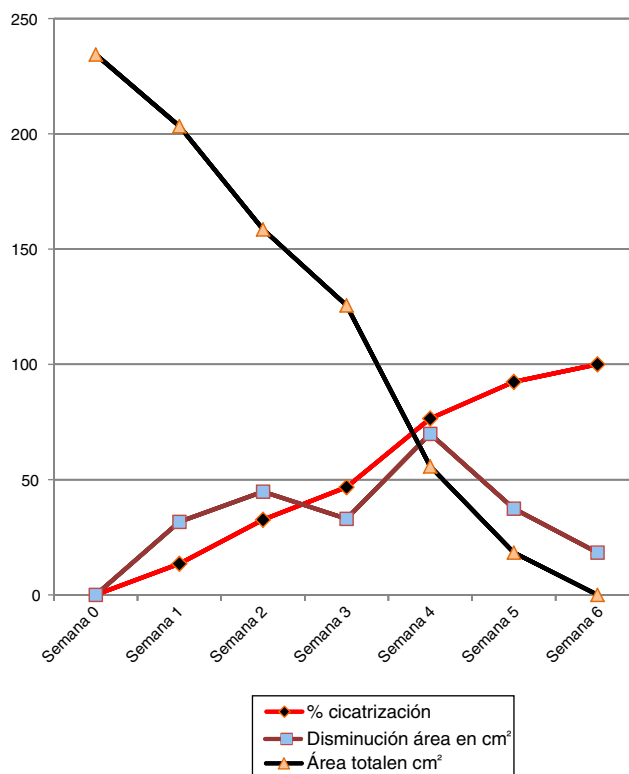
<sup>a</sup> Rangos: mínimo-máximo.

El tiempo promedio del cierre de la úlcera fue de 3,4 semanas (DE 1,6), con una tasa de cierre de 3,92 cm<sup>2</sup> por semana. Las características de cierre de la úlcera agrupadas por diámetros se aprecian en la tabla 3.

Al dividir los grupos por género, la tasa de cierre de las mujeres fue de 4,23 cm<sup>2</sup>/semana y de los hombres 3,31 cm<sup>2</sup>/semana, con un promedio de área de úlcera de 14,9 cm<sup>2</sup> y 11,58 cm<sup>2</sup>, respectivamente. El promedio de tiempo de cierre en días fue para las mujeres de 23,18 y para los hombres de 25,50.

El área total de la sumatoria de las úlceras de los 17 pacientes fue de 234,42 cm<sup>2</sup> y se logró cicatrización del 100% en la 6 semana (fig. 1).

El volumen promedio usado de povidocanol al 3% en espuma por cada paciente fue de 10,9 cc y cuando presentaban perforantes asociadas fue de 11,4 cc.



**Figura 1** Tasas de cierre.

**Tabla 3** Características de cierre de la úlcera

Área de la úlcera en rangos	Frecuencia absoluta	Frecuencia relativa en %	Promedio de úlcera en cm <sup>2</sup>	Tiempo promedio de cierre en días	Desviación estándar de cierre en días	Promedio de cierre en cm <sup>2</sup> /semana
< 5 cm <sup>2</sup>	8	47,1	1,80	18,5	11,7	0,70
5-9-9 cm <sup>2</sup>	4	23,5	7,12	20,8	2,8	2,19
10-19,9 cm <sup>2</sup>	2	11,8	15,25	30,5	7,5	3,81
20-39,9 cm <sup>2</sup>	1	5,9	24,00	35,5	0,0	4,80
40 > cm <sup>2</sup>	2	11,8	68,50	40,5	1,5	11,42
Total	17	100	13,8	24,0	11,6	4,58

Un total de 7 pacientes (41%) presentaron recanalización parcial del sistema venoso axial, perforante o terminal previamente ocluido a la semana 12 de seguimiento y requirieron aplicación de ecoesclerosis de los segmentos venosos recanalizados. Estos pacientes habían presentado tasas de cierre de 2,2 cm<sup>2</sup>/semana, con un área de promedio de UV 7,23 cm<sup>2</sup>.

La recanalización parcial fue en 3 pacientes en la safena mayor desde el cayado hasta la rodilla, con oclusión de segmentos infrapatelares. Otros 2 pacientes, en perforantes previamente ocluidas y 2 pacientes, en vena safena mayor infrapatelar y algunas venas tributarias en conexión con el lecho ulceroso. La recanalización se asoció con velocidades de cierre menores, pero no con recidiva de la UV a las 24 semanas.

Los diámetros de la vena safena mayor en cayado con recanalización parcial fueron de 13, 7 y 6,5 mm respectivamente. Las perforantes recanalizadas tenían diámetro de 3,6 mm en un paciente y en el otro de 4,1 y 4,4 mm; no se midieron los diámetros de la safena infrapatelares.

Tres pacientes presentaron recidiva (17,6%), 2 hombres y una mujer, a las 24 semanas (6 meses). Estos pacientes tenían promedio de área de UV de 23,3 cm<sup>2</sup> y habían presentado tasas de cierre de 5,83 cm<sup>2</sup>/semana.

El procedimiento fue bien tolerado en todos los pacientes, la tos fue el efecto secundario más frecuente y autolimitado (4/17), no se presentaron síntomas visuales, trombosis venosa profunda ni tromboembolia pulmonar.

## Discusión

La terapia compresiva presenta los mejores niveles de evidencia en el cierre de las UV como piedra angular en su manejo (nivel de evidencia y grado de recomendación 1A)<sup>8,9</sup>.

El reto en el manejo se presenta en mejorar los tiempos y las tasas de cierre de las UV, disminuyendo los costos a los servicios de salud y generando una rápida reincorporación laboral y social; lamentablemente los reportes de cicatrización del 65% a 6 meses de seguimiento, en el estudio ESCHAR<sup>3</sup>, tanto para el grupo de manejo con terapia compresiva exclusiva como para el grupo de pacientes al que se le adicionó manejo quirúrgico convencional distan mucho de ser una terapia rápida y efectiva.

El objetivo final del estudio fue determinar si esta aproximación de manejo TAPIRS (por sus siglas en inglés *Terminal, Axial and Perforator Interruption of the Reflux Source*) mejoraba las velocidades y las tasas de cierre de las UV.

El tiempo promedio del cierre de la úlcera fue de 3,53 semanas (24 días), para una tasa de cierre de 3,92 cm<sup>2</sup>/semana con cicatrización completa en todos los pacientes que cumplieron los criterios de inclusión y exclusión.

Aunque no hay estudios previos similares con este enfoque agresivo de manejo, hay reportes retrospectivos donde el cierre de las perforantes y el eje axial mejoran las tasas de cicatrización de las UV<sup>10-14</sup> con promedios de tasas de cierre entre 0,34 y 1,6 cm<sup>2</sup>/semana. Aunque las tasas de cierre son inferiores a las reportadas en nuestros hallazgos, esto podría deberse a una población etaria mayor a la nuestra (entre 66,7 y 71 años), áreas de UV mayor (23 ± 6 cm<sup>2</sup>) y a que en algunos casos la terapia de manejo mínimamente invasivo se reservó a pacientes considerados no respondedores a manejo convencional con VM.

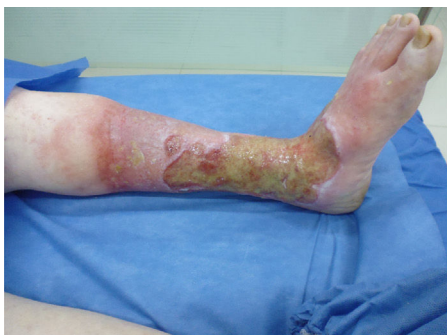El manejo de la hipertensión venosa en el lecho distal para la cicatrización de las UV sin excluir el eje axial ni adicional manejo compresivo ha sido descrito por Bush<sup>13</sup>, en un reporte retrospectivo de 14 pacientes donde se realizó tratamiento del reflujo terminal con escleroespuma ecoguiada, con tasas de cicatrización de 6-8 semanas y tiempos libres de la úlcera de uno a 5 años. En algunos pacientes luego que la úlcera cicatrizó, se llevó a control de la hipertensión venosa del eje axial con cirugía endoluminal cuando estaba indicada.

En el presente estudio también se obtienen tasas de cicatrización del 100% a las 6 semanas, con la diferencia de que se trata el reflujo axial en primera instancia, para luego avanzar a perforantes insuficientes cuando estaban presentes y finalmente a la exclusión de la hipertensión venosa del lecho ulceroso o terminal más la utilización de VM durante todo el proceso de cicatrización de la UV.

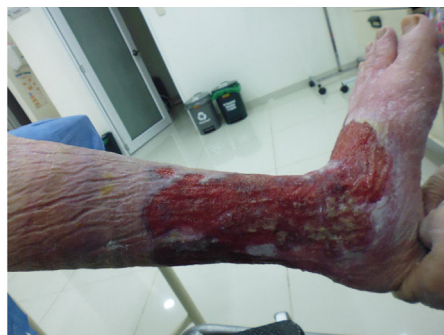En un estudio previo los autores describen la ablación química endoluminal ecoguiada con una técnica enfocada a la oclusión del sistema venoso insuficiente, con tasas de curación del 83,3% a las 24 semanas sin usar VM<sup>7</sup>. En esta oportunidad las tasas de cicatrización fueron superiores y pueden estar asociadas al uso inmediato del VM desde el inicio del tratamiento y a la desconexión temprana de los ejes venosos insuficientes que perpetúan la hipertensión venosa y, por consiguiente, la UV.

Las tasas de recanalización parcial fueron de 7/17 (41%) a la 4.<sup>a</sup> semana de seguimiento, similares a las reportadas por Ceratti et al. (44,5%)<sup>15</sup>. En el manejo de CEAP C6 con escleroespuma ecoguiada, estos pacientes con recanalización parcial adicionalmente habían presentado menores

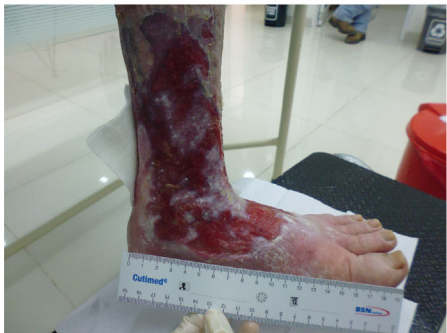Semana 0



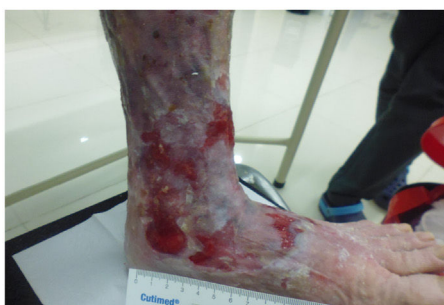Semana 1



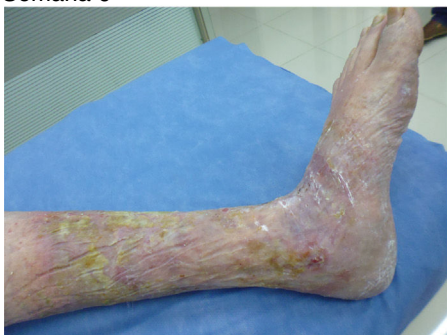Semana 2



Semana 4



Semana 6



Semana 24

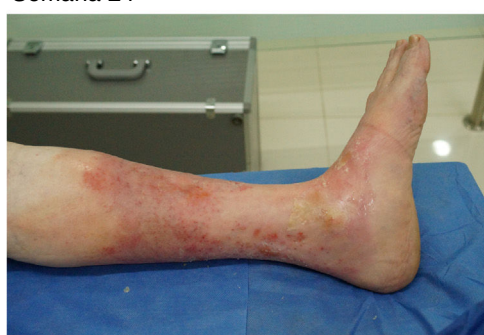

Figura 2 Seguimiento clínico.

tasas de cierre de  $2,2 \text{ cm}^2/\text{semana}$ , que puede estar relacionada con la persistencia de la hipertensión venosa local o axial. La ventaja de esta técnica es que es fácilmente repetible y con mínima morbilidad. Se les realizó nuevamente a los pacientes que presentaron recanalización parcial ecoesclerosis de los segmentos recanalizados, con oclusión del 100% a las 12 semanas, oclusiones similares a otras series luego de 2 procedimientos de ecoesclerosis en un intervalo breve de tiempo<sup>16</sup>.

No se encontró relación de diámetro de las venas tratadas con las tasas de recanalización parcial, posiblemente debido al diseño del estudio y al número de pacientes tratados. Creemos que estas tasas de recanalización se podrían disminuir al realizar el eje axial con procedimiento térmico como el láser diodo o radiofrecuencia, que tradicionalmente presenta menos tasas de recanalización, y al realizar la desconexión distal de los ejes infrapatelares, perforantes y terminales con escleroespuma.

Esta técnica evidenció tasas de cicatrización muy superiores a las reportadas en estudios retrospectivos (fig. 2).

Puede deberse a una rigurosa selección de pacientes que excluyó a quienes tenían limitación para flexoextensión de cuello de pie, UV bilateral y sospecha de síndrome postrombótico, todos ellos factores de mal pronóstico para el cierre de la UV. También esta serie presentó menores medias de edad, con pacientes más jóvenes y menos comorbilidades como factores que pueden influir de manera favorable en el cierre de las UV.

Finalmente el control de la hipertensión venosa local con oclusión del sistema venoso terminal en el lecho de la úlcera, la búsqueda activa de perforantes y el cierre del eje axial desde el inicio del tratamiento, junto con la aplicación de los VM (TAPIRS), favorecen un medio con mejores condiciones para la cicatrización que otros protocolos de manejo menos agresivos que incluyen un manejo inicial por 8-12 semanas con VM<sup>10</sup>, antes de considerar llevarlos a cirugía y, por otro lado, aproximaciones de manejo donde la táctica quirúrgica es llevar a cabo procedimientos quirúrgicos<sup>3</sup> o mínimamente invasivos<sup>13</sup> sin excluir del todo los ejes que podrían perpetuar la hipertensión venosa como son venas

perforantes, venas infrapatelares y venas del lecho terminal en relación con la UV.

Se requieren estudios adicionales que confirmen estos resultados, sin embargo, cada vez hay una mayor acumulación de evidencia de que técnicas mínimamente invasivas enfocadas a la desconexión de la hipertensión venosa<sup>5,11,12</sup> mejoran las tasas y velocidades de cicatrización. Creemos que una aproximación más agresiva a la desconexión de la hipertensión venosa de la UV, junto con el VM, beneficia al paciente en un menor tiempo de tratamiento y reduce los costes finales de tratamientos prolongados.

## Responsabilidades éticas

**Protección de personas y animales.** Los autores declaran que los procedimientos seguidos se conformaron a las normas éticas del comité de experimentación humana responsable y de acuerdo con la Asociación Médica Mundial y la Declaración de Helsinki.

**Confidencialidad de los datos.** Los autores declaran que han seguido los protocolos de su centro de trabajo sobre la publicación de datos de pacientes.

**Derecho a la privacidad y consentimiento informado.** Los autores han obtenido el consentimiento informado de los pacientes o sujetos referidos en el artículo. Este documento obra en poder del autor de correspondencia.

## Conflicto de intereses

Los autores no declaran conflicto de interés.

## Agradecimientos

Agradecimiento especial a la Secretaría de Salud Departamental de Casanare, Hospital de Yopal y a su Comité de Investigación por su acompañamiento, y al personal administrativo y técnico de la Clínica Nieves, centro de excelencia vascular, por su tiempo y dedicación.

## Bibliografía

1. Beebe-Dimmer JL, Pfeifer JR, Engle JS, Schottenfeld D. The epidemiology of chronic venous insufficiency and varicose veins. *Ann Epidemiol.* 2005;15:175-84.
2. Cullum N, Nelson EA, Fletcher AW, Sheldon TA. Compression bandages and stockings for venous leg ulcers. *Cochrane Database Syst Rev.* 2000:CD000265.
3. Barwell JR, Davies CE, Deacon J, Harvey K, Minor J, Sassano A, et al. Comparison of surgery and compression with compression alone in chronic venous ulceration (ESCHAR study): Randomised controlled trial. *Lancet.* 2004;363:1854-9.
4. Gohel MS, Barwell JR, Taylor M, Chant T, Foy C, Earnshaw JJ, et al. Long term results of compression therapy alone versus compression plus surgery in chronic venous ulceration (ESCHAR): Randomised controlled trial. *BMJ.* 2007;335:83.
5. Cabrera J, Redondo P, Becerra A, Garrido C, Cabrera J Jr, Garcia-Olmedo MA, et al. Ultrasound-guided injection of polidocanol microfoam in the management of venous leg ulcers. *Arch Dermatol.* 2004;140:667-73.
6. Bush RG. New technique to heal venous ulcers: Terminal interruption of the reflux source (TIRS). *Perspect Vasc Surg Endovasc Ther.* 2010;22:194-9.
7. Nieves E, Fajardo E, Ramirez M, Camacho E, Giraldo O. Tratamiento de la úlcera venosa con escleroespuma frente a un método convencional. Ensayo clínico, prospectivo y aleatorizado. *Angiología.* 2015;67:32-7.
8. Gloviczki P, Comerota AJ, Dalsing MC, Eklof BG, Gillespie DL, Gloviczki ML, et al. The care of patients with varicose veins and associated chronic venous diseases: Clinical practice guidelines of the Society for Vascular Surgery and the American Venous Forum. *J Vasc Surg.* 2011;53 5 Suppl:2S-48S.
9. O'Donnell TF Jr, Passman MA, Marston WA, Ennis WJ, Dalsing M, Kistner RL, et al. Management of venous leg ulcers: clinical practice guidelines of the Society for Vascular Surgery (R) and the American Venous Forum. *J Vasc Surg.* 2014;60 2 Suppl:3S-59S.
10. Alden PB, Lips EM, Zimmerman KP, Garberich RF, Rizvi AZ, Tretinyak AS, et al. Chronic venous ulcer: Minimally invasive treatment of superficial axial and perforator vein reflux speeds healing and reduces recurrence. *Ann Vasc Surg.* 2013;27:75-83.
11. Lawrence PF, Alktaifi A, Rigberg D, DeRubertis B, Gelabert H, Jimenez JC. Endovenous ablation of incompetent perforating veins is effective treatment for recalcitrant venous ulcers. *J Vasc Surg.* 2011;54:737-42.
12. Harlander-Locke M, Lawrence PF, Alktaifi A, Jimenez JC, Rigberg D, DeRubertis B. The impact of ablation of incompetent superficial and perforator veins on ulcer healing rates. *J Vasc Surg.* 2012;55:458-64.
13. Pang KH, Bate GR, Darvall KA, Adam DJ, Bradbury AW. Healing and recurrence rates following ultrasound-guided foam sclerotherapy of superficial venous reflux in patients with chronic venous ulceration. *Eur J Vasc Endovasc Surg.* 2010;40:790-5.
14. O'Hare JL, Earnshaw JJ. Randomised clinical trial of foam sclerotherapy for patients with a venous leg ulcer. *Eur J Vasc Endovasc Surg.* 2010;39:495-9.
15. Ceratti S, Macedo F, Góes A, Pontes A, Nastri R. Ultrasound-guided foam sclerotherapy in the treatment of chronic venous insufficiency. *Radiol Bras.* 2011;44:167-71.
16. Kulkarni SR, Slim FJ, Emerson LG, Davies C, Bulbulia RA, Whyman MR, et al. Effect of foam sclerotherapy on healing and long-term recurrence in chronic venous leg ulcers. *Phlebology.* 2013;28:140-6.