



## CARTAS CIENTÍFICAS

### Disección aórtica aguda abdominal infrarrenal

### Acute infrarenal abdominal aortic dissection



X. Fariña Casanova\*, E. Fraga Muñoz, D. Cabreira Santos,  
I. López Arquillo y J.M. Encisa de Sá

Servicio de Angiología y Cirugía Vasculare, Complejo Universitario-Hospitalario Álvaro Cunqueiro, Vigo, Pontevedra, España

Las disecciones aórticas (DA) agudas a nivel abdominal asociadas a un aneurisma de aorta infrarrenal (AAA) son unas afecciones muy infrecuentes (0,01-0,1 casos/100.000 habitantes)<sup>1,2</sup>, y conlleva una extrema gravedad (15% de rotura aórtica)<sup>1</sup>. Además presenta una clínica variable e inespecífica, lo que dificulta mucho su diagnóstico. A día de hoy, las primeras opciones terapéuticas son las técnicas endovasculares, pero en casos complejos como el nuestro, la cirugía abierta es una buena opción terapéutica.

En este artículo presentamos un caso de una DA espontánea aguda de aorta abdominal infrarrenal asociada a un aneurisma de aorta abdominal, y que se intervino de forma quirúrgica en diciembre de 2013. La paciente en cuestión es una mujer de 72 años, hipertensa (HTA), dislipémica, con fibrilación auricular anticoagulada con «davigatrán», cardiopatía hipertensiva con una fracción de eyección conservada y una insuficiencia aórtica leve-moderada. La mujer acudió a urgencias por un cuadro de 9 días de evolución de dolor lumbar inespecífico, por lo que fue dada de alta con tratamiento analgésico ante la sospecha de cólico nefrítico. Debido a la persistencia del dolor, y a pesar del tratamiento, acudió al cabo de un día, de nuevo, a urgencias donde se realizó angio-TAC que objetivó una DA aguda a nivel abdominal infrarrenal con un AAA de 37 mm, con falsa luz, que llega a nivel proximal a la altura del tronco celíaco sin englobar ninguna arteria visceral. Distalmente, la luz falsa progresa sin trombosis a las arterias ilíacas (fig. 1). La paciente se encontraba hemodinámicamente estable, y a la exploración física presentaba pulsos distales y exploración abdominal

anodina. Ante los hallazgos radiológicos se decidió realizar cirugía abierta urgente mediante *bypass* aorto-bifemoral con clampaje suprarrenal y reimplante de la arteria renal izquierda, previa instilación de suero Ringer frío en ambos riñones. En la intervención se fijó la capa íntima en todas las anastomosis (fig. 2A-C).

La paciente presentó buena evolución tras la intervención, con pulsos distales presentes, y fue dada de alta a los 10 días. En el seguimiento, al año con eco-Doppler, presentó *bypass* permeable sin alteraciones.

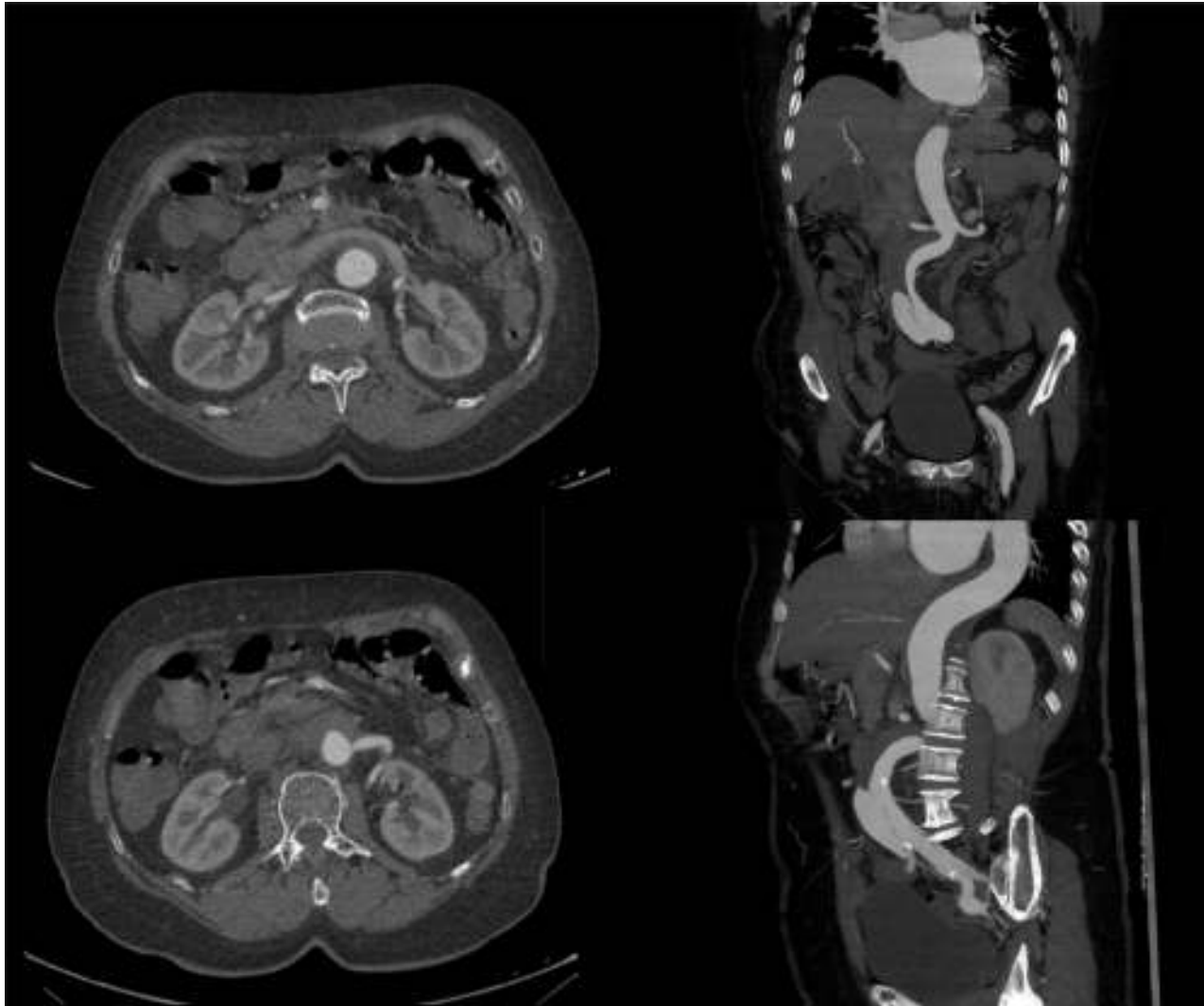
La DA infrarrenal asociada a AAA presenta una escasa incidencia (0,01-0,1 casos/100.000 habitantes)<sup>2,3</sup>. Existen diversos tipos de clasificación en función de su:

- Localización (DeBakey: A ascendente y B descendente o ascendente y descendente conjuntamente).
- Cronología: aguda (< 14 días) o crónica (> 14 días)<sup>3,4</sup>. La clasificación cronológica marcará el pronóstico y la actitud terapéutica. En los casos crónicos se recomienda un manejo conservador<sup>4</sup>.

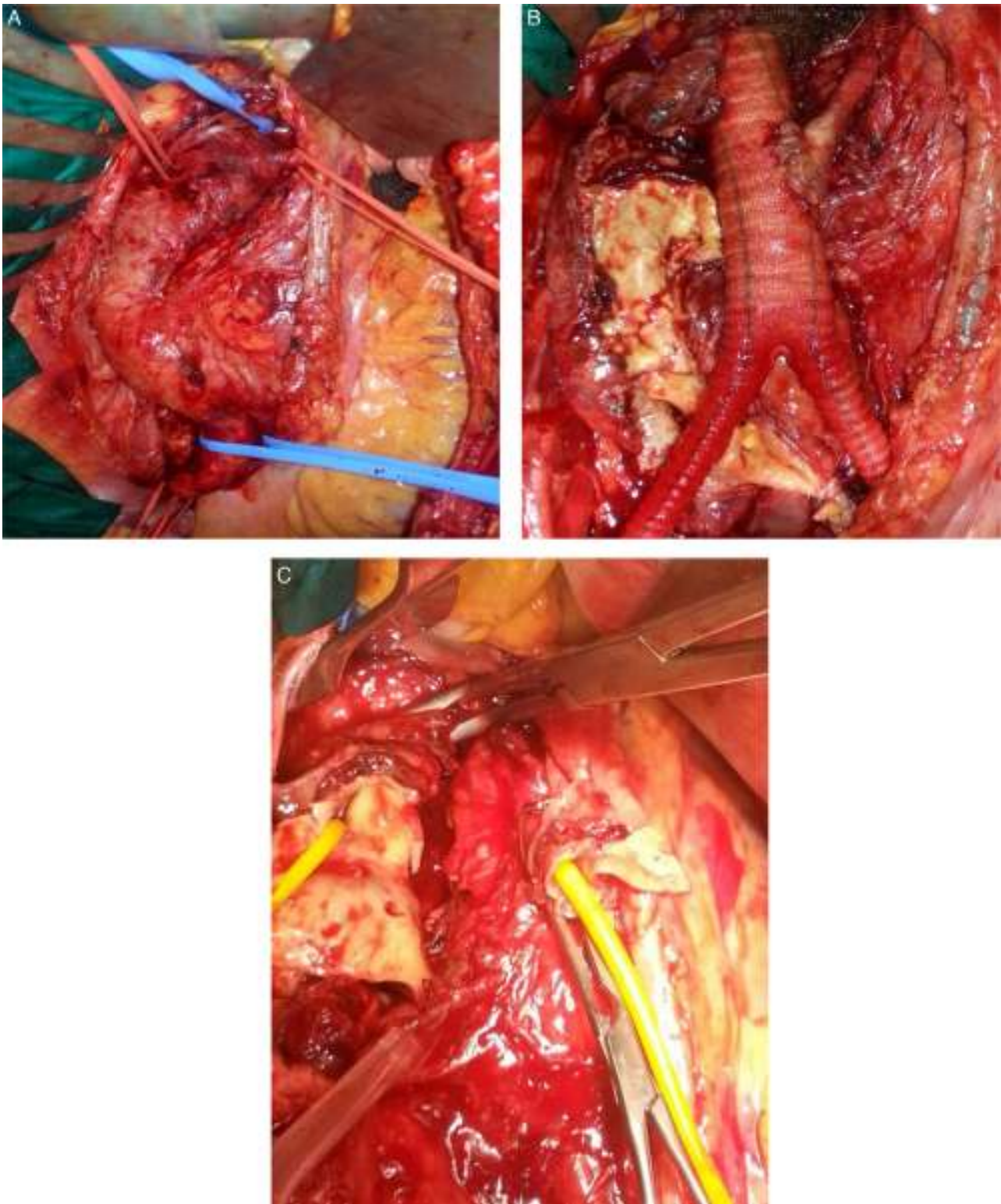
Su etiología es variable: espontánea, traumática, iatrogénica. A día de hoy la más frecuente es de origen idiopático o espontáneo (fig. 3). La clínica es poco específica, pero conjuntamente con los factores de riesgo nos ayudará ante la sospecha de dicho cuadro. Así puede cursar con: dolor abdominal y/o torácico, cuadros isquémicos a diferente niveles, y en un porcentaje nada desdeñable, el cuadro clínico es asintomático (17%)<sup>2</sup> (fig. 4). El diagnóstico de confirmación se realiza en más de la mitad de los casos mediante angio-TAC (75%), aunque también se puede realizar a través de estudios ecográficos, angiográficos o con angio-RM<sup>5</sup>.

\* Autor para correspondencia.

Correo electrónico: [x.farinacasanova@gmail.com](mailto:x.farinacasanova@gmail.com)  
(X. Fariña Casanova).



**Figura 1** Angio-TC: Aneurisma de aorta abdominal infrarrenal de 37 mm con disección aguda, que progresa distalmente con ambas luces permeables hasta arterias ilíacas externas, y progresa proximalmente con falsa luz trombosada hasta nivel del tronco celíaco. No se observa disección a nivel de aorta torácica, cuyo diámetro a nivel distal es de 33,7 mm.



**Figura 2** A-C) Intraoperatorio: A) Imagen de aorta y ramas viscerales. B) Disección y ambas arterias renales canalizadas. C) *Bypass* aorto bi-iliaco con prótesis de Dacron® de 16 × 8 mm más reimplante de la arteria renal izquierda.

La decisión terapéutica dependerá: anatomía de la DA y del AAA, estabilidad del cuadro, comorbilidad del paciente y cronología<sup>6</sup>. La terapéutica endovascular (EVAR) representa la primera opción en las DA asociadas a AAA,

pero en casos seleccionados donde aparezca afectación de arterias viscerales y la terapia endovascular no sea posible o muy compleja, la cirugía abierta es la de elección<sup>6,7</sup>.

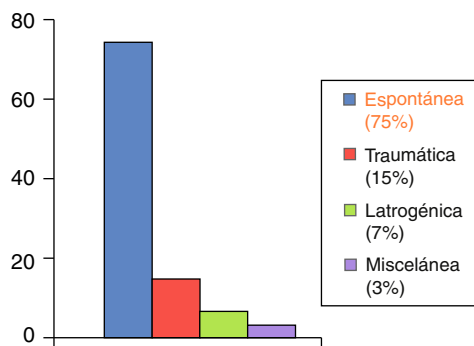


Figura 3 Etiología.

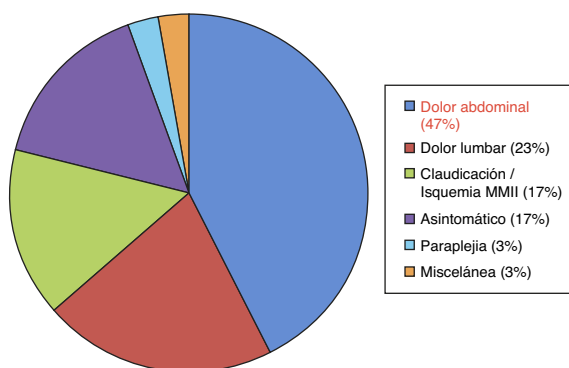


Figura 4 Clínica.

Como comentario final reseñar que la disección aórtica aguda es una afección que por su elevado riesgo de complicaciones y su baja frecuencia, tanto su diagnóstico como su tratamiento es complejo, siendo la cirugía abierta una

buena herramienta terapéutica sobre todo en casos complejos con afectación visceral de manera aguda, como fue nuestro caso.

## Responsabilidades éticas

**Protección de personas y animales.** Los autores declaran que para esta investigación no se han realizado experimentos en seres humanos ni en animales.

**Confidencialidad de los datos.** Los autores declaran que en este artículo no aparecen datos de pacientes.

**Derecho a la privacidad y consentimiento informado.** Los autores declaran que en este artículo no aparecen datos de pacientes.

## Bibliografía

1. Cambria RP. Surgical treatment of complicated distal aortic dissection. *Semin Vasc Surg.* 2002;15:97-107.
2. Meszaros I, Mórocz J, Szlávi J, Schmidt J, Tornóci L, Nagy L, et al. Epidemiology and clinicopathology of aortic dissection. *Chest.* 2000;117:1271-8.
3. Cambria RP, Morse S, August D, Gusberg R. Acute dissection originating in the abdominal aorta. *J Vasc Surg.* 1987;5:495-7.
4. Dubost CH, Guilmet D, Soyer R. La chirurgie des anéurysmes de l'aorte. Paris: Mason; 1978. p. 248.
5. Handa N, Nishina T, Nishio I, Asano M, Noda K, Ueno Y. Endovascular stent-graft repair for spontaneous dissection of infra-renal abdominal aorta. *Annals of Vascular Surgery.* 2010;24:955, e1-4.
6. Jonker FH, Schlösser FJ, Moll FL, Muhs BE. Dissection of the abdominal aorta. Current evidence and implications for treatment strategies: a review and meta-analysis. *J Endovasc ther.* 2009;16:71-80.
7. Cronenwett JL, Johnston W. Rutherford's vascular surgery, 135, 7th ed; 2010. p. 2090-109.