

CARTAS CIENTÍFICAS

Duplicación de arteria femoral superficial en paciente con claudicación intermitente[☆]



Duplication of superficial femoral artery in a patient with intermittent claudication

G. Yunge del Pozo^{*}, J. Coghi Granados, L. Sarmiento Marasovic, S. Freire Díaz, J.M. Revilla Martín y A. Duato Jane

Hospital Clínico Universitario Lozano Blesa, Zaragoza, España

Paciente de sexo masculino de 63 años de edad, con antecedentes personales de tabaquismo, compresión medular a nivel de C3-C7, síndrome de apnea del sueño en tratamiento con CPAP nocturna, hiperplasia nodular de tiroides, adenoma de próstata e intervenido de discectomía y fijación cervical a nivel de C3-C7, y tiroidectomía total.

El paciente fue evaluado en consultas externas por un cuadro de claudicación intermitente de la extremidad inferior derecha a 100 m, con dolor que afectaba al muslo. En la exploración física destacaba presencia de pulsos femorales, poplíteos y tibiales posteriores bilaterales, con ausencia de pulso pedio derecho y presencia contralateral. Se realizó índice tobillo-brazo: 0,81 en extremidad inferior derecha y 1,2 en extremidad inferior izquierda. Se indicó tratamiento con cilostazol y se solicitó angiorresonancia magnética de extremidades inferiores como parte del estudio diagnóstico. Fue reevaluado a los 3 meses, evidenciando una mejoría de la sintomatología. El paciente podía caminar hasta 200 m sin sentir dolor. En la angiorresonancia magnética (fig. 1) se observó una arteria femoral superficial derecha doble, en cuyo recorrido las arterias se cruzaban 3 veces. Se observó

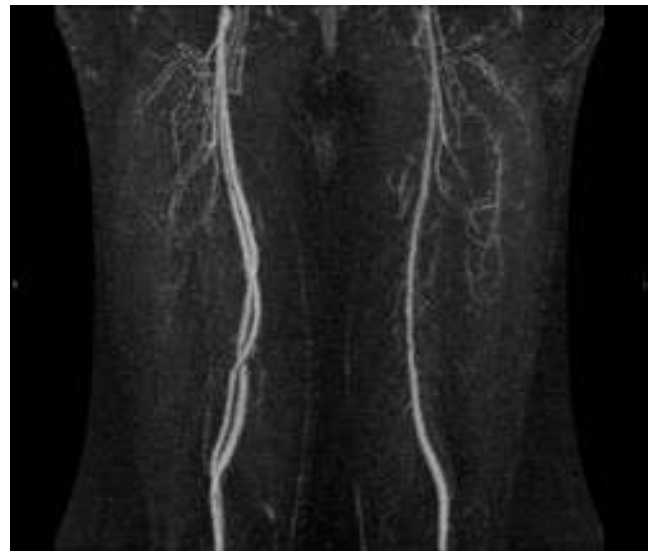


Figura 1 Angiorresonancia magnética de extremidades inferiores que muestra la presencia de arteria femoral superficial derecha doble.

estenosis del 50% de ambas arterias en el segundo cruce. No había afectación de ejes ilíacos, poplíteos o distales. Actualmente el paciente es seguido en consultas externas, siguiendo tratamiento médico, sin indicación quirúrgica.

[☆] Presentado en la XXXVIII Reunión de la Sociedad Norte de Angiología y Cirugía Vasculare, 2 de octubre de 2014, Santander, España.

^{*} Autor para correspondencia.

Correo electrónico: gonzaloyunge@gmail.com
(G. Yunge del Pozo).

Las principales variaciones anatómicas de las arterias del muslo descritas en la literatura son: aplasia o hipoplasia de la arteria femoral superficial asociado a una arteria ciática persistente, duplicación de la arteria femoral superficial, duplicación o hipoplasia de la arteria femoral profunda¹. Los primeros casos descritos de duplicación de arteria femoral superficial datan de disecciones anatómicas de finales del siglo XIX^{2,3}.

Se estima que la etiología de esta variante anatómica ocurriría en la vida embrionaria entre las etapas de 6 mm a 33 mm. En esta etapa del desarrollo se forma el sistema arterial iliaco a partir de la arteria umbilical, dando lugar posteriormente a la arteria femoral. Esta última se forma a partir de múltiples canales vasculares conocidos como el plexo arterial femoral, los cuales al unirse forman la arteria femoral superficial y profunda. La duplicación de la arteria femoral superficial probablemente resulta de la no unión de estos canales, dando lugar a 2 vasos principales en lugar de uno^{4,5}.

Responsabilidades éticas

Protección de personas y animales. Los autores declaran que los procedimientos seguidos se conformaron a las normas éticas del comité de experimentación humana

responsable y de acuerdo con la Asociación Médica Mundial y la Declaración de Helsinki.

Confidencialidad de los datos. Los autores declaran que han seguido los protocolos de su centro de trabajo sobre la publicación de datos de pacientes.

Derecho a la privacidad y consentimiento informado. Los autores han obtenido el consentimiento informado de los pacientes y/o sujetos referidos en el artículo. Este documento obra en poder del autor de correspondencia.

Bibliografía

1. Anger P, Seidel K, Kauffmann G, Urbanyi B. Unusual variations of the large arteries of the thigh [Article in German]. *Rofo*. 1984;141:318–26.
2. Kelley HH. Some rare and new anomalies in man: With 3 cases of double femoral artery. *Am J Med Sci*. 1882;83:138–42.
3. Musgrove J. Bifurcation of the femoral artery with subsequent reunion. *J Anat Physiol*. 1892;26:239–44.
4. Senior HD. An interpretation of the recorded arterial anomalies of the human pelvis and thigh. *Am J Anat*. 1925;36:1–66.
5. Arey LB. *Developmental Anatomy*. 7th ed Philadelphia, PA: WB Saunders Co; 1965. p. 357–60.