



REVISIÓN

Síndrome isquémico de la mano secundario a acceso vascular para hemodiálisis. Estrategias terapéuticas



J.A. González-Fajardo*, J.A. Brizuela Sanz, L. del Río Solá, M. Martín Pedrosa, Á. Revilla Calavia y C. Vaquero Puerta

Servicio de Angiología y Cirugía Vasculare, Hospital Clínico Universitario, Valladolid, España

Recibido el 6 de febrero de 2015; aceptado el 6 de febrero de 2015

Disponibile en Internet el 7 de abril de 2015

PALABRAS CLAVE

Complicación en hemodiálisis;
Fístula arteriovenosa;
Isquemia de la mano;
Banding;
DRIL;
PAI;
RUDI

Resumen El síndrome isquémico de la mano inducido por un acceso vascular para hemodiálisis es una complicación poco frecuente, pero que en los casos invalidantes requiere tratamiento quirúrgico. Los síntomas isquémicos serán importantes solo si la perfusión distal es insuficiente para mantener los requerimientos metabólicos básicos. Esta perfusión es dependiente de las resistencias vasculares periféricas y de la circulación colateral con sus mecanismos de autorregulación. Porque muchos de los signos y síntomas son inespecíficos, la confirmación diagnóstica debe venir mediante la realización de pruebas no invasivas. Un índice digital/braquial $< 0,45$ es sugestivo de un síndrome isquémico grave y suele estar asociado a dolor de reposo o a lesiones tróficas en los dedos. El objetivo inicial del tratamiento es conservar el acceso vascular, del que depende la hemodiálisis del paciente, y corregir la situación isquémica de la mano. Una variedad de técnicas han sido descritas en la literatura que incluyen la corrección de lesiones arteriales proximales, la ligadura simple, la plicatura o *banding* de la fístula, el *distal revascularization-interval ligation* (DRIL), el *revascularization using distal insertion* (RUDI) o el *proximalization of the arterial inflow* (PAI). La elección de la técnica más apropiada debería basarse en los mecanismos hemodinámicos que determinaron la isquemia, la gravedad de los síntomas, la morbilidad del paciente y la localización de la fístula arteriovenosa. En este artículo de revisión se analiza la fisiopatología y se discuten las distintas opciones quirúrgicas. Aunque el DRIL aparece como el procedimiento más efectivo y duradero en el seguimiento a largo plazo, las circunstancias particulares de cada caso hacen necesaria una individualización del tratamiento.

© 2015 SEACV. Publicado por Elsevier España, S.L.U. Todos los derechos reservados.

* Autor para correspondencia.

Correo electrónico: jafajardo@jet.es (J.A. González-Fajardo).

KEYWORDS

Hemodialysis complication;
Arteriovenous fistula;
Hand ischemia;
Banding;
DRIL;
PAI;
RUDI

Ischemic hand syndrome after vascular access for hemodialysis. Therapeutic strategies

Abstract Access-induced ischemia is an uncommon but devastating complication for patients maintained on hemodialysis. The construction of an arteriovenous access results in a predictable decrease in the perfusion pressure distal to the anastomosis, which can result in ischemia if the compensatory mechanisms are inadequate. Because many of the signs and symptoms are nonspecific, the diagnosis can be aided in equivocal cases with non-invasive vascular laboratory studies. A digital/brachial index < 0.45 is suggestive of severe ischemic syndrome, and is usually associated with pain at rest and/or trophic lesions on the fingers. The aims of the treatments are to reverse the hand ischemia and to preserve the access. There are a variety of treatments, including correction of the inflow lesion, access ligation, limiting the flow through the access (banding), distal revascularization with interval ligation (DRIL), revision using distal inflow (RUDI), or proximalization of arterial inflow (PAI). The optimal choice should be based on hemodynamic mechanisms and severity of symptoms, in conjunction with the access type and patient comorbidities. A review of the underlying pathophysiology and treatment options will be presented. To date, the DRIL procedure has been the most consistently successful strategy. However, the particular circumstances of each case demand an individualization of treatment. © 2015 SEACV. Published by Elsevier España, S.L.U. All rights reserved.

Introducción

Según el último informe de la Sociedad Española de Nefrología¹ la prevalencia de pacientes que precisan tratamiento renal sustitutivo ha alcanzado 1.034 pacientes por millón de habitantes y, de estos, casi la mitad están en programas de hemodiálisis. El grupo de edad que ha registrado un mayor incremento porcentual es el de pacientes mayores de 75 años (de un 8,5% de pacientes prevalentes en 1992 a un 40% en la actualidad). En este grupo, la mayoría de ellos se trata mediante hemodiálisis y pocos cambian de técnica a lo largo de su vida. Estos pacientes precisan de un acceso vascular adecuado para realizar el procedimiento. Sin embargo, el acceso es la causa fundamental de morbilidad e ingresos, existiendo una relación clara con el tipo de fístula arteriovenosa (FAV) realizada².

El síndrome isquémico de la mano (SIM) asociado a pacientes en hemodiálisis es una complicación poco frecuente (1-8%), aunque su incidencia se está elevando en los últimos años como consecuencia del tratamiento de pacientes cada vez más envejecidos, habitualmente diabéticos, con múltiples accesos vasculares previos fallidos y con algún grado de arteriopatía periférica en otros territorios³. Su importancia reside en las devastadoras consecuencias que conlleva, ya que a menudo precisan de amputaciones que producen una grave limitación funcional, al tratarse del miembro superior. El manejo terapéutico es difícil, dado que inicialmente se pretende el doble objetivo de conservar el acceso (del que depende que el paciente pueda seguir en hemodiálisis) y corregir la situación de isquemia de la extremidad⁴⁻⁸. La elección de la técnica más apropiada debería basarse en los mecanismos hemodinámicos que determinaron la isquemia y la localización de la FAV.

Fisiopatología

La fisiopatología de la isquemia de la mano secundaria a un acceso vascular es multifactorial⁹. El «robo vascular» ha sido

considerado el resultado del alto flujo en la fístula, con el consiguiente flujo retrógrado distal a la anastomosis arteriovenosa y la disminución de la presión de perfusión en las arterias distales. Para muchos, ese flujo invertido en las arterias ha sido considerado crucial en la patogénesis de la isquemia, pero hoy día se conoce que ese teórico «robo» es un proceso fisiológico asociado a la comunicación arteriovenosa¹⁰. Además, conviene recordar que no todas las isquemias están producidas por fístulas de alto flujo, ni todos los accesos con un flujo elevado condicionan una mano isquémica.

La creación de una FAV produce importantes cambios hemodinámicos que deben considerarse normales⁴⁻⁹. Así, el flujo sanguíneo arterial es preferentemente dirigido hacia el sistema venoso como resultado de la presión diferencial entre uno y otro sistema, lo que genera un alto flujo de retorno en un circuito de baja resistencia. Ese flujo elevado causa una caída transitoria proximal de la presión arterial que es rápidamente compensada por un incremento del ritmo y el gasto cardíaco. El incremento de la velocidad de flujo tanto en la arteria dadora como en el conducto venoso de drenaje sirve como un potente estímulo para que estos vasos se dilaten con objeto de normalizar el estrés parietal transmural.

De cualquier manera, la dirección del flujo en la arteria proximal siempre permanecerá centrífugo hacia la periferia y la dirección del flujo venoso se hará centrípeto hacia el corazón. Por el contrario, la dirección del flujo en la arteria distal a la fístula es variable y puede ser anterógrado, retrógrado o bidireccional dependiendo del gradiente de presión y de las resistencias periféricas. En realidad, una frontera exacta entre el flujo anterógrado y retrógrado no existe, lo que llega a presentarse en la arteria distal a la fístula es un flujo bidireccional con cada sístole y diástole, cuya localización es arbitraria y depende de las resistencias^{4,5,10}.

La presencia de una FAV, por otra parte, siempre reduce inicialmente la presión de perfusión distal de la mano, que

Tabla 1 Clasificación clínica del síndrome isquémico de mano secundario a acceso vascular

Grado	Síntomas	Tratamiento
Grado-0	Normal	Ninguno
Grado-1 (medio)	Mano fría con escasos síntomas. Demostrable por aumento del flujo con la oclusión del acceso	Ninguno
Grado-2 (moderado)	Isquemia durante hemodiálisis/clauidicación con parestesias	Expectante. Modificar parámetros de diálisis y fármacos antihipertensivos
Grado-3 (severo)	Dolor de reposo o lesiones tróficas	Intervención quirúrgica obligatoria

progresivamente en el tiempo tenderá a normalizarse como consecuencia de los mecanismos compensatorios de vasodilatación arterial periférica y desarrollo de una rica red de vasos colaterales¹¹. En circunstancias normales estos mecanismos son suficientes para mantener la perfusión periférica en niveles adecuados, pero la presencia de lesiones estenooclusivas arteriales proximales (arteria subclavia o axilar) o distales a la fístula (ateromatosis radiocubital) pueden exacerbar los cambios hemodinámicos que conducen a la isquemia. Además, la calcificación arterial, típica de pacientes diabéticos, merma la capacidad compensadora de respuesta vasodilatadora debido a la disfunción celular endotelial, lo que puede implicar un mayor riesgo isquémico. La relevancia de los síntomas isquémicos llegará a ser importante solo si la perfusión distal es insuficiente para mantener los requerimientos metabólicos básicos^{4,5,9}.

Por tanto, la hemodinámica de la isquemia secundaria a un acceso vascular comprende la compleja interacción de un alto flujo en un sistema venoso de baja resistencia, un flujo invertido o retrógrado proximal a la zona anastomótica, una elevada resistencia del lecho distal y una circulación colateral de la que dependerán los mecanismos distales de autorregulación⁴⁻¹⁰. Este síndrome suele producirse a nivel braquial, pero excepcionalmente puede también ocurrir en accesos vasculares de la arteria radial. Cuando esto sucede, suele deberse a un mecanismo hemodinámico de flujo invertido a través del arco palmar, que es fácilmente reversible mediante la oclusión de la arteria radial distal a la fístula^{4,9,12}.

Presentación clínica

El SIM típicamente se presenta en pacientes ancianos, diabéticos, preferentemente mujeres, con múltiples accesos vasculares previos y una fístula humeral funcionante que de alguna manera es la desencadenante del cuadro³.

El desarrollo de síntomas puede ocurrir en el postoperatorio inmediato o en el seguimiento posterior (tabla 1). Aunque muchos de los síntomas agudos suelen ser autolimitantes y se resuelven con la instauración de los mecanismos de compensación, los síntomas que aparecen tardíamente son frecuentemente progresivos y demandan una atención médica más importante^{4,8}.

La sintomatología clínica de este síndrome es la habitual de la isquemia arterial en otros territorios³⁻⁹. Los síntomas más leves consisten en palidez y frialdad de la extremidad. El dolor de reposo está asociado en la mayoría de los casos

con sintomatología relevante, muchas veces impidiendo el descanso nocturno del paciente y con una respuesta a analgésicos bastante limitada. En casos más avanzados, la afectación nerviosa produce parestesias, déficit sensitivo y déficit motor, con atrofia de los músculos de la mano. Los casos más graves cursan con pérdida de sustancia y ulceración de los dedos de la mano, pudiéndose producir gangrena isquémica que requiere la amputación.

Un escenario particular de este síndrome es la aparición en algunos pacientes de síntomas isquémicos solo durante las sesiones de hemodiálisis, estando el resto del tiempo asintomáticos. Durante la hemodiálisis se produce, generalmente, un descenso de la precarga cardiaca y de la tensión arterial y, de manera refleja, una vasoconstricción periférica^{4,9}. Esta alteración de la hemodinámica circulatoria supera los mecanismos de compensación del lecho vascular distal, lo que condiciona la aparición de síntomas que se resuelven al terminar la diálisis. En estos individuos con una isquemia subclínica, la primera medida terapéutica es suprimir la medicación antihipertensiva la mañana de la diálisis con objeto de que la hipotensión generada no suponga una reducción significativa de la perfusión periférica.

Diagnóstico

Porque muchos de los signos y síntomas son inespecíficos, los clínicos deben mantener un alto grado de sospecha en aquellos pacientes con FAV funcionantes que comienzan a presentar molestias en los dedos y manos (tabla 2). La evaluación de estos pacientes comienza con una simple exploración clínica, en la que se pondrá de manifiesto la ausencia de pulsos, la frialdad, palidez o lesiones tróficas de los dedos. Frecuentemente, el dolor isquémico tiende a desaparecer con la compresión manual y cierre de la FAV³⁻⁹.

Tabla 2 Valoración diagnóstica del síndrome isquémico de mano

- Exploración física: inspección y palpación de pulsos
- Determinación de presión digital (PPG) y análisis de onda de flujo con y sin compresión manual del acceso vascular. Cálculo del índice digital/braquial
- Eco-doppler: determinación del flujo braquial y del acceso vascular (mL/min)
- Arteriografía del miembro superior

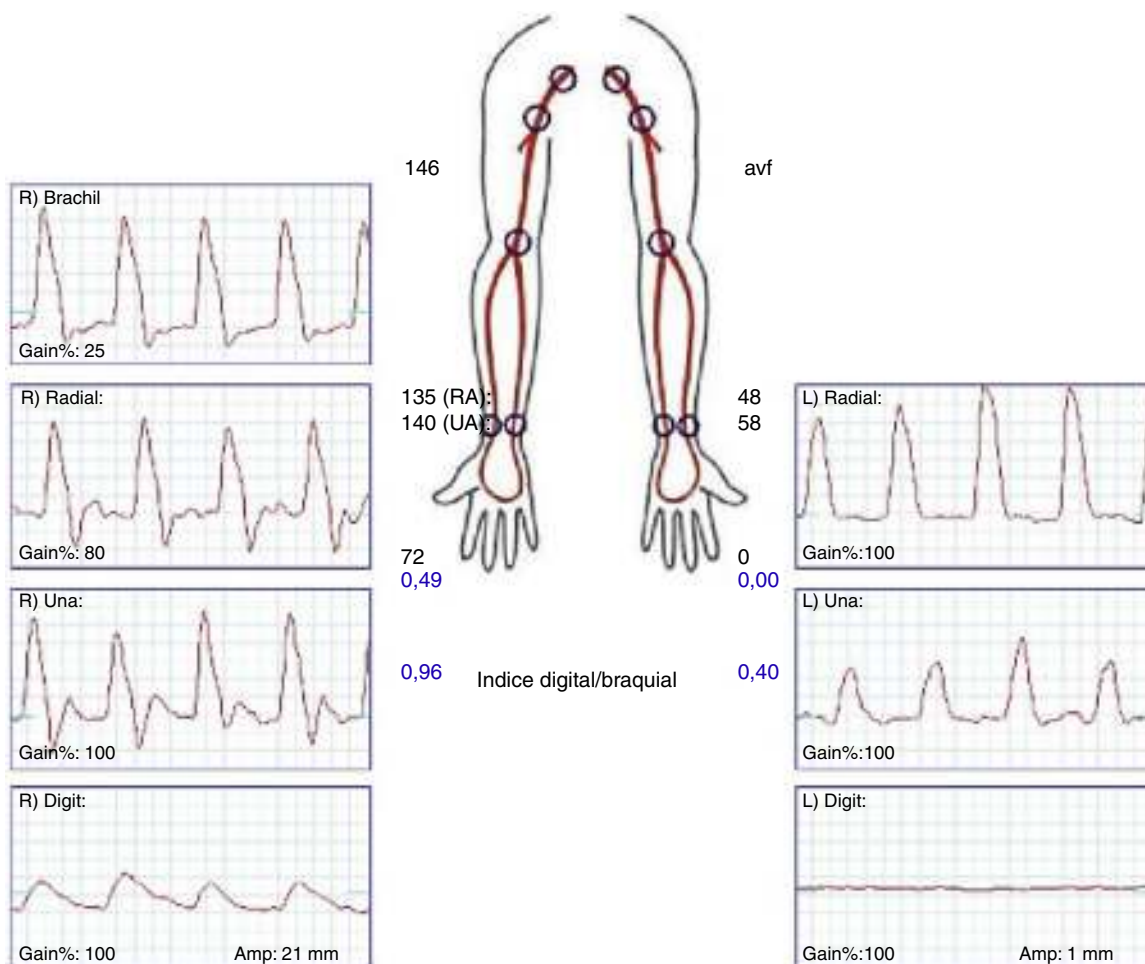


Figura 1 Exploración hemodinámica de una mano isquémica (extremidad superior izquierda) en comparación con la extremidad contralateral sana. La existencia de un índice digital/braquial $<0,45$ es sugestivo de un síndrome isquémico grave.

La confirmación diagnóstica debe venir mediante la realización de pruebas no invasivas (fig. 1), tales como un doppler palmar o un estudio de fotopleletismografía digital (PPG)⁴⁻¹⁰. Aunque es bastante normal tener una onda de amplitud digital reducida, los pacientes isquémicos muestran una onda plana, monofásica y cuyo contorno aumenta con la compresión y cierre de la fístula (fig. 2). El cálculo del índice digital/braquial (IDB) puede ayudar a identificar pacientes con riesgo de isquemia. Para la realización de este índice se requiere de la presión sistólica braquial del miembro contralateral a la fístula y un sensor de PPG con un manguito de compresión neumática apropiado para su colocación en la falange proximal del 3.^{er} dedo de la mano afectada⁵.

Aunque Goff et al.¹³ señalaron que un IDB $< 0,6$ identificaba los pacientes con riesgo de isquemia durante su seguimiento, Tynan y Berman⁵ estudiaron prospectivamente con fotopleletismografía el IDB de 100 pacientes, antes y después de la realización de la FAVI, y durante el seguimiento con o sin compresión manual del acceso. Su estudio determinó que un IDB $\leq 0,45$ fue el valor con mayor capacidad predictiva de isquemia, con una sensibilidad del 80% y una especificidad del 70%.

La oximetría tomada en un dedo de la mano puede ayudar también a descartar una mano isquémica de otros síndromes dolorosos. Dado que el oxímetro es un aparato

disponible en todos los centros, la medida de la pulsioximetría puede ser considerada un método simple para evaluar el grado de isquemia. Una pulsioximetría normal descarta completamente este síndrome en un paciente con FAV para diálisis².

Si se demuestra la presencia de un SIM, todos los pacientes precisarían de un estudio arteriográfico de la extremidad isquémica para descartar lesiones arteriales proximales subsidiarias de tratamiento quirúrgico endovascular y para mostrar la circulación distal del antebrazo y de la mano, de cara a una posible cirugía de revascularización⁴⁻⁹.

Tratamiento

Se estima que aproximadamente el 80% de los pacientes con una FAV presentará algún grado de isquemia postoperatoria que suele compensarse a lo largo del tiempo¹¹. En la mayoría de los casos esa hipoperfusión periférica no produce sintomatología clínica. Cuando los mecanismos de compensación hemodinámica son inadecuados, puede generarse lo que se conoce como un SIM. El tratamiento quirúrgico queda, por tanto, reservado para este grupo de pacientes sintomáticos, con clínica invalidante o con amenaza de pérdida digital de la mano¹⁴. Para el óptimo tratamiento del SIM es

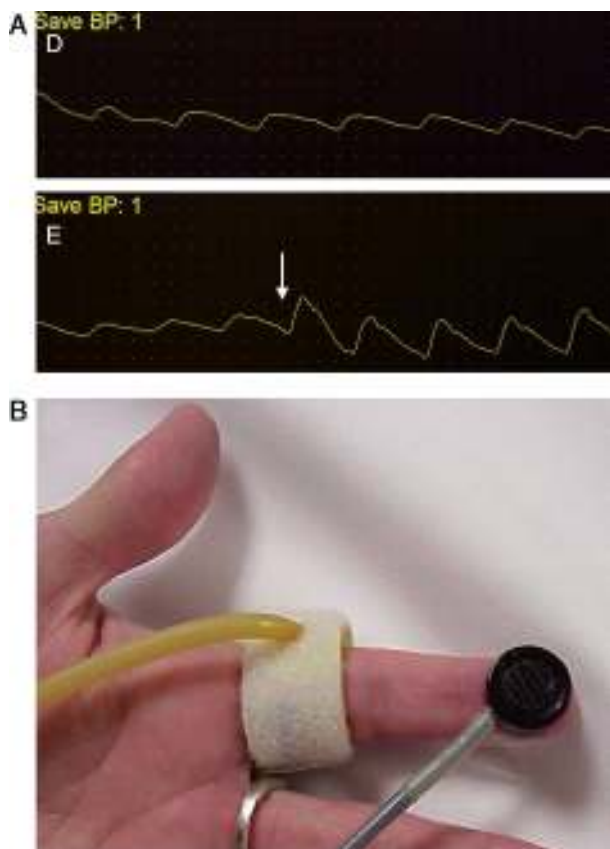


Figura 2 Los métodos de laboratorio vascular no invasivo son esenciales en el diagnóstico. A) Registro de fotopleletismografía (PPG) con onda monoplanea y como la compresión y cierre de la fístula arteriovenosa (flecha) restituye la amplitud de onda digital. B) Colocación de sonda de PPG y manguito de compresión para determinación del índice digital/braquial o monitorización de la perfusión distal durante cirugía.

obligatorio que el cirujano comprenda la causa fisiopatológica que lo produce y la disparidad de resistencias entre el lecho vascular distal y la fístula.

Las técnicas quirúrgicas descritas para resolver este cuadro clínico incluyen la corrección de lesiones arteriales proximales con procedimientos endovasculares, la ligadura simple, la plicatura o *banding* de la fístula, la *distal revascularization-interval ligation* (DRIL), el *revascularization using distal insertion* (RUDI) o el *proximalization of the arterial inflow* (PAI) (tabla 3).

Ligadura

La ligadura simple de la fístula está especialmente indicada en 3 situaciones clínicas: cuando el acceso es malfuncionante, cuando este ya no se usa (caso de trasplante renal) y en pacientes con lesiones severas de mano e importantes comorbilidades que limitan el empleo de otros procedimientos quirúrgicos de salvamento⁹. En nuestra experiencia, algunos pacientes, pese al cierre de la fístula, no reversion completamente a la situación clínica de partida y pueden continuar refiriendo algún grado de parestesias de tipo neuropático como consecuencia del sufrimiento isquémico^{4,8}.

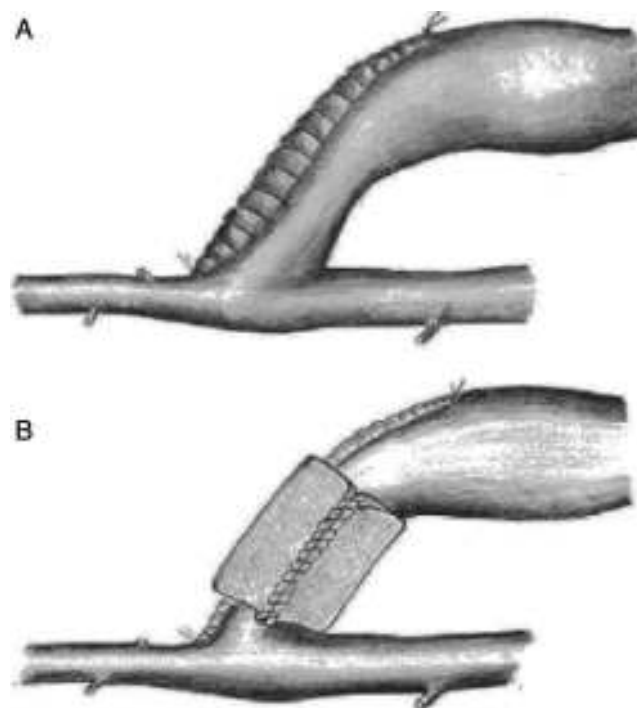


Figura 3 Procedimientos de plicatura o *banding* de un acceso vascular.

Este procedimiento, sin embargo, puede ser especialmente útil en fístulas radiocefálicas asociadas a isquemia severa de mano, donde la ligadura u oclusión distal de la arteria radial es efectiva en la medida que elimina el robo hemodinámico de flujo retrógrado¹². No obstante, se hace imprescindible comprobar antes la permeabilidad compensatoria de la arteria cubital.

Banding

Esta técnica clásica consiste en crear una estenosis en el segmento de drenaje venoso del acceso vascular, inmediatamente después de la anastomosis arteriovenosa (fig. 3). Tiene por objeto reducir el radio de la vena lo suficiente como para convertir el acceso vascular en una fístula de pequeño tamaño, con mayor resistencia y con un menor flujo, que será dependiente de la reducción de su diámetro¹⁵⁻¹⁸. Aunque esta medida inicialmente es suficiente para mejorar la perfusión periférica, el aumento de la resistencia de drenaje incrementa la resistencia total del circuito, con lo que a una misma presión de entrada el flujo sanguíneo se reduce, con el consiguiente riesgo potencial de trombosis^{4,5,8}.

En general, este procedimiento ha obtenido malos e irregulares resultados porque se asocia a una alta tasa de recurrencia de los síntomas isquémicos de la mano o de oclusión trombótica del acceso⁹. Se constata que es difícil establecer el grado de estenosis preciso para mantener el acceso funcionante y aumentar el flujo arterial digital. El uso intraoperatorio de fotopleletismografía o la medición del IDB se han propuesto como medidas para monitorizar el grado exacto de estenosis necesario. Recientemente, la técnica *Minimally Invasive Limited Ligation*

Tabla 3 Resultados publicados de las diferentes técnicas quirúrgicas

Estudio	Técnica	Pacientes (n)	Resolución de síntomas (%)	Permeabilidad secundaria (%)	Reducción del flujo (%)
Aschwanden et al. ³⁰	<i>Banding</i>	3	100	100	68
DeCaprio et al. ³¹	<i>Banding</i>	11	91	10	ND
Meyer et al. ³²	<i>Banding</i>	7	100	ND	ND
Morsy et al. ³³	<i>Banding</i>	6	67	33	ND
Odland et al. ³⁴	<i>Banding</i>	16	100	39	ND
Schneider et al. ³⁵	<i>T-banding</i>	6	83	100 (3 meses)	45
		20	95		49
Therman et al. ³⁶	<i>Banding</i>	25	68	65 (18 meses)	ND
Zanow et al. ³⁷	<i>Banding</i>	7	86	85	ND
Miller et al. ¹⁵	MILLER- <i>banding</i>	114	87	90	50
		69	94	97	52
Total <i>banding</i>		284	88	62	53
Berman et al. ^{5,20}	DRIL	55	90	86	ND
Diehl et al. ³⁸	DRIL	13	100	83	ND
Haimov et al. ³⁹	DRIL	23	96	73	ND
Huber et al. ²⁴	DRIL	64	78	76 (60 meses)	ND
Katz et al. ⁴⁰	DRIL	12	100	ND	ND
Knox et al. ²³	DRIL	52	90	83	ND
Korzets et al. ⁴¹	DRIL	9	100	ND	ND
Lazarides et al. ¹¹	DRIL	7	94	ND	ND
Mwipatayi et al. ⁴²	DRIL	12	92	100	ND
Schanzer et al. ⁴³	DRIL	14	83	100	ND
Sessa et al. ⁴⁴	DRIL	20	100	90	ND
Stierli et al. ⁴⁵	DRIL	6	100	ND	ND
Waltz et al. ⁴⁶	DRIL	36	83	54	ND
Yu et al. ⁴⁷	DRIL	24	96	96	ND
Total DRIL		347	96	83,5	
Zanow et al. ²⁶	PAI	30	84	90	ND
Sessa et al. ⁴⁸	PAI	24	100	86	49,6
Therman et al. ²⁸	PAI	23	98	85	ND
Jennings et al. ²⁷	PAI (<i>basilic vein</i>)	30	100	87	ND
Matoussevitch et al. ²⁹	PAI (<i>basilic vein</i>)	8	87	75	ND
Total PAI		115	94	85	50
Minion et al. ²⁵	RUDI	4	75	100	ND
Callaghan et al. ⁴⁹	RUDI	7	85	57	ND
Total RUDI		11	80	78,5	ND

*Endoluminal-Assisted Revision (MILLER)*¹², basada en una ligadura del tracto venoso proximal sobre un balón de angioplastia de tamaño igual o menor al diámetro arterial, parece obtener unas tasas de permeabilidad y resolución de síntomas sorprendentemente buenas; no obstante estos resultados no han sido corroborados por otros grupos. Por tanto, la aparición de otras alternativas quirúrgicas más efectivas y seguras han hecho que el *banding* se realice cada vez con menos frecuencia^{5,8,9}.

Distal revascularization with interval ligation

Cuando Schanzer et al. en 1988 propusieron lo que se conoce como técnica DRIL¹⁹, ellos creyeron que el mecanismo potencial de inadecuada perfusión periférica resultaba de

una pobre red colateral. En un intento de reducir la resistencia periférica, la creación de un *bypass* entre la arteria proximal a la fístula y la arteria distal (en esencia, una colateral de baja resistencia) incrementaría el flujo hacia el lecho distal a la vez que reduciría la fracción de flujo braquial derivado por la fístula. Para prevenir el flujo retrógrado, la arteria nativa distal a la fístula debía ser ligada (fig. 4). En 1997, Berman et al.²⁰ publicaron la serie más larga con este procedimiento y acuñaron el acrónimo de DRIL para describir los componentes esenciales de esta técnica: revascularización distal con ligadura intermedia.

Desde esa publicación, la superioridad del DRIL sobre la ligadura o *banding* ha quedado reiteradamente demostrada^{5,8,9}. La durabilidad de la técnica es manifiesta con un 96% de pacientes a largo plazo con una mejoría clínica significativa, una permeabilidad del acceso vascular del

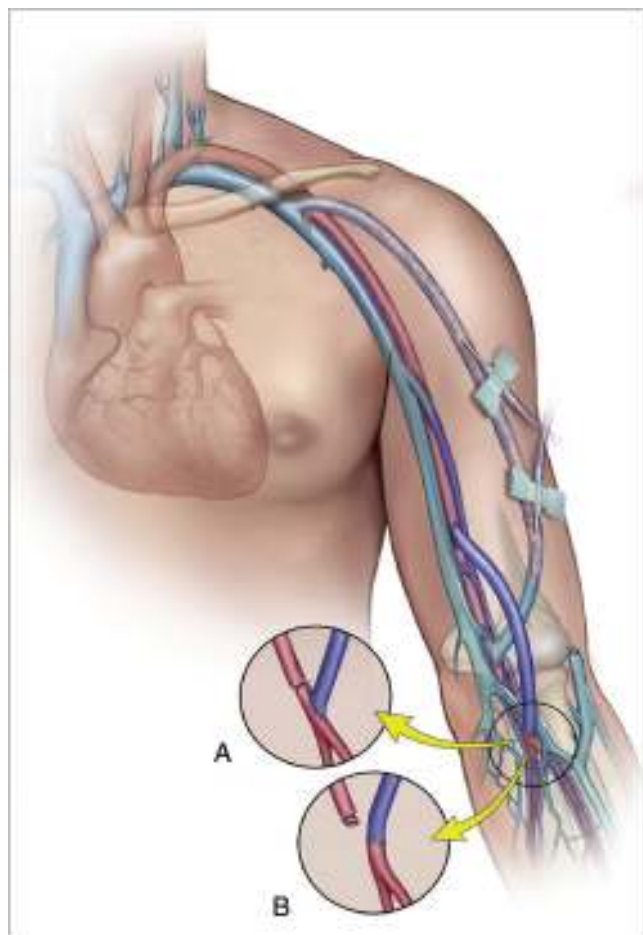


Figura 4 Representación gráfica de la revascularización distal con injerto venoso y ligadura intermedia de la arteria humeral (DRIL).

83 y del 71% a 12 y 36 meses, y una permeabilidad del *bypass* del 86 y 80% a 12 y 48 meses (tabla 3).

La técnica DRIL ofrece importantes ventajas sobre el *banding*. Aunque ambos procedimientos intentan modificar y corregir la disparidad de resistencias entre la fístula y el lecho arterial periférico, lo hacen desde lugares distintos de la ecuación hemodinámica^{5,21,22}. La técnica DRIL reduce la resistencia no solo a nivel periférico sino en todo el sistema. De la manera más simple, el *bypass* actúa como una colateral de baja resistencia. La reducción de las resistencias periféricas aumenta el flujo total de la extremidad de modo que el flujo a través de la fístula se mantiene. La ligadura de la arteria braquial en esta técnica condiciona 2 fenómenos hemodinámicos: de un lado, elimina el flujo invertido y garantiza el flujo anterógrado a través del puente venoso creado; y por otro, la eliminación del flujo retrógrado potencia el flujo anterógrado de la circulación colateral. La ligadura arterial debe realizarse, por tanto, lo más inmediatamente posible al acceso AV para garantizar el mayor flujo anterógrado posible a través de las colaterales. Esto explica por qué algunos pacientes no empeoran sus síntomas o permanecen asintomáticos después de la oclusión de un *bypass* del DRIL debido a la persistencia de flujo anterógrado por las colaterales.

La realización de un *bypass* venoso sin ligadura arterial ha sido propuesto por van der Meer⁹ en 2 casos tratados que evolucionaron satisfactoriamente. Esta modificación técnica puede ser válida en aquellos casos en los que la arteria inmediatamente distal a la fístula presenta lesiones esteooclusivas que evitan el fenómeno de flujo retrógrado.

Illig et al.²¹ estudiaron hemodinámicamente esta técnica mediante la medición de la presión y del flujo antes y después de la realización del procedimiento. El flujo distal a la anastomosis arteriovenosa era inicialmente retrógrado con la fístula abierta (<22 cc/min) y llegó a ser anterógrado con la aplicación del DRIL (>55 cc/min). La presión anterior y posterior al *bypass* no cambió, lo que implica que su resistencia es extremadamente baja. De acuerdo con un sofisticado análisis de flujos, Gradman et al.²² compararon los cambios hemodinámicos asociados con las diferentes técnicas quirúrgicas (tabla 4), concluyendo que la técnica DRIL era la más efectiva en la reducción del flujo del acceso y en el incremento de la presión y del flujo arterial distal.

El material de elección de la técnica DRIL es la vena safena interna, aunque otros conductos han sido usados en caso de ausencia con buenos resultados (PTFE, safena externa, injertos arteriales criopreservados...).

A pesar del buen funcionamiento de este procedimiento, algunos cirujanos son reacios a la ligadura de una arteria braquial sana por el riesgo de isquemia aguda en caso de trombosis del *bypass* venoso^{5,8,9}. Esta posibilidad, sin embargo, no ha sido descrita en la literatura probablemente por la compensación hemodinámica de las colaterales del hombro y el codo.

Preocupación también ha existido en relación con la durabilidad y efectividad de esta técnica en una población con severa arteriopatía periférica, numerosas comorbilidades y una esperanza de vida limitada. Varios trabajos recientes de Knox et al.²³, Huber et al.²⁴ y Tynan-Berman⁵ con las series más largas publicadas de procedimientos DRIL han confirmado su larga durabilidad con un seguimiento medio de 5 años.


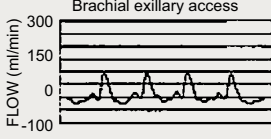
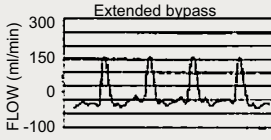
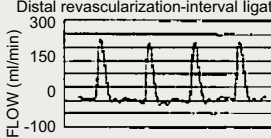
Otras alternativas técnicas: revascularization using distal insertion and proximalization of the arterial inflow/proximalization of arteriovenous anastomosis

La ligadura de una arteria permeable y muchas veces sana es el elemento clave y controvertido del DRIL^{3,8}. Los cirujanos que han sido renuentes a hacerlo desarrollaron otras alternativas como RUDI, PAI o *proximalization of arteriovenous anastomosis* (PAVA). Todas ellas han sido descritas en la literatura con resultados satisfactorios, pero limitados a series cortas (tabla 3).

Revascularization using distal insertion

Esta técnica, RUDI, fue descrita en 2005 por Minion mediante la comunicación de 4 casos con fístulas autólogas braquiocefálicas²⁵. Consiste en ligar la vena justo distal a la anastomosis arteriovenosa y el restablecimiento de la fístula a través de un *bypass* venoso desde una arteria distal (radial o cubital) (fig. 5). Se fundamenta en que mantiene el flujo anterógrado a través de la arteria braquial mientras que el

Tabla 4 Valoración hemodinámica de distintas configuraciones vasculares

	FLUID BRAQUIAL DISTAL (ml/ min)	PRESIÓN BRAQUIAL DISTAL (mmHg)	FLUID ACCESO VASCULAR	TRAZADO ARTERIA BRAQUIAL DISTAL
CIRCULACIÓN NATIVA	33	114/52 (75)	0	 <p>Native circulation FLOW (ml/min) 300 150 0 -100</p> <p>Fig. 3</p>
ACCESO BRAQUIAL-AXILAR	13	90/31 (40)	450	 <p>Brachial axillary access FLOW (ml/min) 300 150 0 -100</p> <p>Fig. 4</p>
PAI	28	80/37 (52)	630	 <p>Extended bypass FLOW (ml/min) 300 150 0 -100</p> <p>Fig. 5</p>
DRIL	36	92/44 (60)	490	 <p>Distal revascularization-interval ligation FLOW (ml/min) 300 150 0 -100</p>

Fuente: Gradman y Pozrikidis²².

acceso es alimentado por una arteria de menor calibre. Se trata, en definitiva, de convertir una fístula braquiocefálica en una fístula radiocefálica o cubitocefálica. De la serie de 4 pacientes con un seguimiento medio de 4-14 meses, 3

pacientes resolvieron completamente los síntomas, pero uno de ellos experimentó una parestesia residual sin mejoría de la presión digital. El éxito de esta técnica es especialmente pobre en pacientes ancianos y diabéticos, muchos de los cuales asocian una importante calcinosis de las arterias radial y cubital⁹. No obstante, se ha propuesto como un procedimiento válido para la reducción del flujo en aquellos accesos vasculares sintomáticos con flujo elevado (>2 L/min)^{10,17}.

Proximalization of the arterial inflow o proximalization of arteriovenous anastomosis

La técnica de PAI o PAVA fue descrita por Zanol en 2006, comunicando los resultados de 30 pacientes²⁶. Consiste en desconectar la anastomosis arteriovenosa del acceso y realizar un *bypass* de PTFE de pequeño calibre desde un sector arterial más proximal hasta el cabo venoso (fig. 6). Su fundamento hemodinámico es la ley de Poiseuille, según la cual la resistencia ofrecida por un conducto (R) es directamente proporcional a su longitud (L) e inversamente a la cuarta potencia del radio (r) ($R = 8\eta L / \pi r^4$). La aproximación de la arteria donante incrementa la resistencia del circuito en cuanto que aumenta la longitud del conducto y reduce el radio del injerto. Este aumento de resistencia hace que significativamente disminuya el flujo arterial de la fístula y, por el contrario, se incrementa la presión arterial colateral hacia la mano⁹.

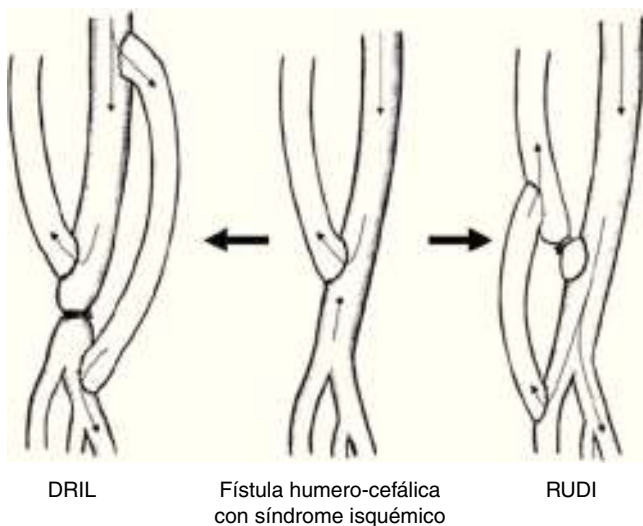


Figura 5 Diferenciación técnica entre el DRIL (*distal revascularization with interval ligation*) y el RUDI (*revascularization using distal insertion*).

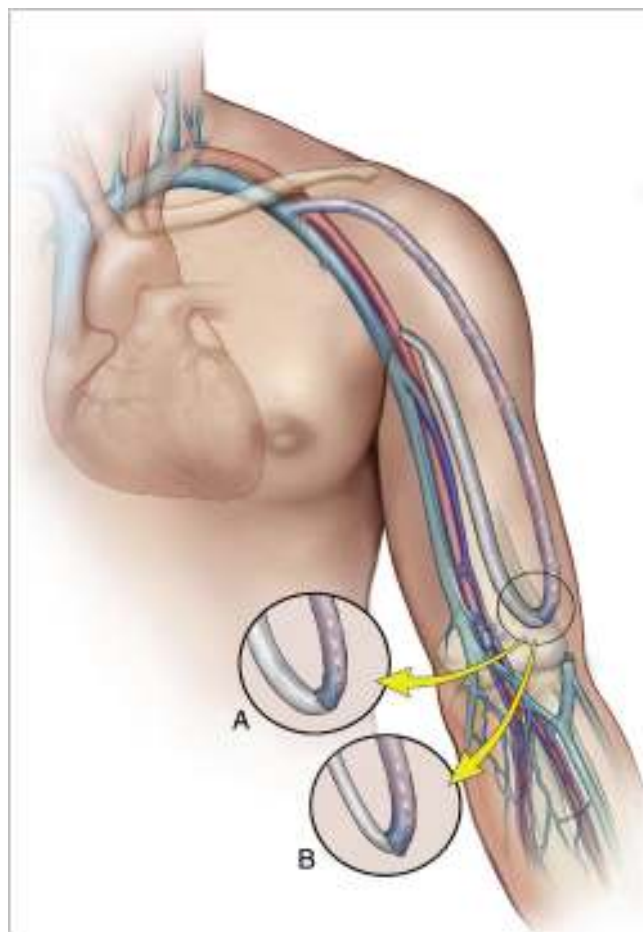


Figura 6 Representación gráfica de la técnica PAI (*proximalization of the arterial inflow*) o PAVA (*proximalization of arterio-venous anastomosis*) en la que se realiza un *bypass* de PTFE de pequeño calibre desde un sector arterial más proximal hasta el cabo venoso.

Las ventajas respecto al DRIL son que preserva la colateralidad, no requiere la ligadura de una arteria axial de la extremidad y no hay riesgo de isquemia si se trombosa el *bypass*^{26,27}. Hasta ahora la experiencia clínica ha sido limitada, pero los buenos resultados comunicados en cuanto a mejoría clínica (94%), hemodinámica (incremento del IDB de 0,40 a 0,83) y permeabilidad del acceso (85% a 12 meses) hacen de esta técnica una alternativa válida y eficaz.

Thermann et al.²⁸ recientemente publicaron su experiencia con 23 casos (18 fístulas AV en codo y 5 en muñeca). Los síntomas persistieron en 2 pacientes (9%) con severa pérdida tisular en los dedos, lo que les hizo concluir que este procedimiento no es recomendable para pacientes con lesiones isquémicas mayores de 1 cm. Sessa et al.⁹ han mostrado como la interposición de un segmento protésico de PTFE de 5 mm permite reducir de forma significativa (media del 49,6%) el flujo sintomático elevado de 24 accesos vasculares.

La permeabilidad y éxito de esta técnica es similar al DRIL. De hecho, en el estudio hemodinámico de Grandman²² apareció como la segunda técnica más efectiva para el tratamiento del SIM. Sin embargo, su mayor inconveniente es el empleo de una prótesis de PTFE con un riesgo elevado

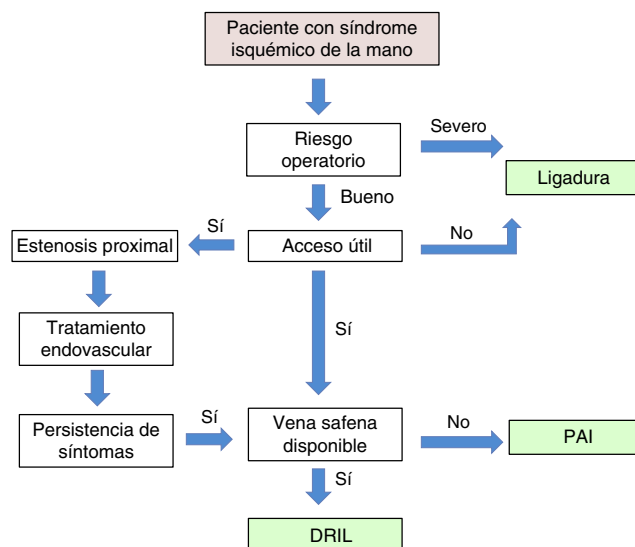


Figura 7 Algoritmo propuesto para el tratamiento quirúrgico del síndrome isquémico de mano secundario a acceso vascular para hemodiálisis.

de trombosis a largo plazo. Otras alternativas propuestas ha sido el empleo de la vena basilica como conducto para la aproximación anastomótica^{27,29}.

Conclusiones

Las denominaciones propuestas como «síndrome de robo» o «síndrome isquémico de robo» para definir la isquemia de mano secundaria a un acceso vascular son incorrectas, ya que, como hemos visto, el «robo vascular» es un proceso fisiológico asociado a la creación de toda FAV¹⁰. Los síntomas isquémicos serán importantes solo si la perfusión distal es insuficiente para mantener los requerimientos metabólicos básicos. Esta perfusión es dependiente de la resistencias vasculares periféricas y de la circulación colateral con sus mecanismos de autorregulación. Un IDB < 0,45 es sugestivo de un síndrome isquémico grave y suele estar asociado a dolor de reposo o a lesiones tróficas en los dedos. El objetivo inicial del tratamiento es conservar el acceso vascular, del que depende la hemodiálisis del paciente, y corregir la situación isquémica de la mano. En nuestra experiencia, la técnica DRIL es el procedimiento de elección. Existe en la literatura suficiente evidencia clínica y hemodinámica que apoya este procedimiento como el más efectivo y duradero en el seguimiento a largo plazo. No obstante, las circunstancias particulares de cada caso hacen necesaria una individualización del tratamiento (fig. 7).

Responsabilidades éticas

Protección de personas y animales. Los autores declaran que para esta investigación no se han realizado experimentos en seres humanos ni en animales.

Confidencialidad de los datos. Los autores declaran que en este artículo no aparecen datos de pacientes.

Derecho a la privacidad y consentimiento informado. Los autores declaran que en este artículo no aparecen datos de pacientes.

Conflicto de intereses

Los autores declaran no tener ningún conflicto de intereses.

Bibliografía

- Informe de diálisis y trasplante del año 2009. Registro Español de Enfermos Renales. Sociedad Española de Nefrología y la Organización Nacional de Trasplantes.
- Roca Tey R. El acceso vascular para hemodiálisis: la asignatura pendiente. *Nefrología*. 2010;30:287–9.
- Tordoir JHM, Dammers R, van der Sande FM. Upper extremity ischemia and hemodialysis vascular access. *Eur J Vasc Endovasc Surg*. 2004;27:1–5.
- Wixon CL, Hughes JD, Mills JL. Understanding strategies for the treatment of ischemic steal syndrome after hemodialysis access. *J Am Coll Surg*. 2000;191:301–10.
- Tynan-Cuisinier GS, Berman SS. Strategies for predicting and treating access induced ischemic steal syndrome. *Eur J Vasc Endovasc Surg*. 2006;32:309–15.
- Suding PN, Wilson SE. Strategies for management of ischemic steal syndrome. *Semin Vasc Surg*. 2007;20:184–8.
- Malik J, Tuka V, Kasalova Z, Chytilova E, Slavikova M, Clagett P, et al. Understanding the dialysis access steal syndrome. A review of the etiologies, diagnosis, prevention and treatment strategies. *J Vasc Access*. 2008;9:155–66.
- Scali ST, Huber TS. Treatment strategies for access-related hand ischemia. *Semin Vasc Surg*. 2011;24:128–36.
- Sessa C, Guigard S, DeLambert A, Cochet E, Pichot O, Maghlaoua M. Treatment of vascular access related hand ischemia. En: Becquemin JP, Alimi YS, Gérard JL, editores. *Controversies and updates in vascular surgery*. Turín (Italia): Minerva Medica; 2010. p. 179–92.
- Vaes RHD, Tordoir JH, Scheltinga MR. Blood flow dynamics in patients with hemodialysis access-induced hand ischemia. *J Vasc Surg*. 2013;58:446–51.
- Lazarides MK, Staamos DN, Panagopoulos GN, Tzilalis VD, Eleftheriou GJ, Dayantas JN. Indications for surgical treatment of angioaccess-induced arterial steal. *J Am Coll Surg*. 1998;187:422–6.
- Miller GA, Khariton K, Kardos SV, Kohl E, Goel N, Khariton A. Flow interruption of the distal radial artery: Treatment for finger ischemia in a matured radiocephalic AVF. *J Vasc Access*. 2008;9:58–63.
- Goff CD, Sato DT, Bloch PH, DeMasi RJ, Gregory RT, Gayle RB, et al. Steal syndrome complicating hemodialysis access procedures: Can it be predicted? *Ann Vasc Surg*. 2000;14:138–44.
- Sidawy AN, Gray R, Besarab A. Recommend standards for reports dealing with arteriovenous hemodialysis accesses. *J Vasc Surg*. 2002;35:603–10.
- Miller GA, Goel N, Friedman A, Khariton A, Jotwai MC, Savransky Y, et al. The MILLER banding procedure is an effective method for treating dialysis-associated steal syndrome. *Kidney Int*. 2010;77:359–66.
- Van Hoek F, Scheltinga M, Luirink M, Pasmans H, Beerenhout C. Banding of hemodialysis access to treat hand ischemia or cardiac overload. *Semin Dialysis*. 2009;22:204–8.
- Vaes RH, Wouda R, van Loon M, van Hoek F, Tordoir JH, Scheltinga MR. Effectiveness of surgical banding for high flow in brachial artery-based hemodialysis vascular access. *J Vasc Surg*. 2014 (en prensa).
- Scheltinga MR, Van HF, Bruyninckx CM. Surgical banding for refractory hemodialysis access-induced distal ischemia (HAIDI). *J Vasc Access*. 2009;10:43–9.
- Schanzer J, Schwartz M, Harrington E, Haimov M. Treatment of ischemia due to steal by arteriovenous fistula with distal artery ligation and revascularization. *J Vasc Surg*. 1988;7:770–3.
- Berman SS, Gentile AT, Glickman MH, Mills JL, Hurwitz RL, Westerband A, et al. Distal revascularization-interval ligation for limb salvage and maintenance of dialysis access in ischemic steal syndrome. *J Vasc Surg*. 1997;26:393–404.
- Illig KA, Surowiec S, Shortell CK, Davies MG, Rhodes JM, Green RM. Hemodynamics of distal revascularization-interval ligation. *Ann Vasc Surg*. 2005;19:199–207.
- Gradman WS, Pozrikidis C. Analysis of options for mitigating hemodialysis access-related ischemic steal phenomena. *Ann Vasc Surg*. 2004;18:59–65.
- Knox RC, Berman SS, Hughes JD, Gentile AT, Mills JL. Distal revascularization-interval ligation (DRIL): A durable and effective treatment for ischemic steal syndrome after hemodialysis access. *J Vasc Surg*. 2002;36:250–6.
- Huber TS, Brown MP, Seeger JM, Lee WA. Miterm outcome after the distal revascularization and interval ligation (DRIL) procedure. *J Vasc Surg*. 2008;48:926–32.
- Minion DJ, Moore E, Endean E. Revision using distal inflow: A novel approach to dialysis-associated steal syndrome. *Ann Vasc Surg*. 2005;19:625–8.
- Zanow J, Kruger U, Scholz H. Proximalization of the arterial inflow: A new technique to treat access-related ischemia. *J Vasc Surg*. 2006;43:1216–21.
- Jennings W, Brown R, Blebea J, Taubman K, Messiner R. Prevention of vascular access hand ischemia using the axillary artery as inflow. *J Vasc Surg*. 2013;58:1305–9.
- Thermann F, Wollert U. Proximalization of the arterial inflow: A new treatment of choice in patients with advanced dialysis shunt-associated steal syndrome. *Ann Vasc Surg*. 2009;23:485–90.
- Matoussevitch V, Konner K, Gawenda M, Schöler C, Préalée K, Reichert V, et al. A modified approach of proximalization of arterial inflow technique for hand ischemia in patients with matured basilic and cephalic veins. *Eur J Vasc Endovasc Surg*. 2014;48:472–6.
- Aschwanden M, Hess P, Labs KH. Dialysis access-associated steal syndrome: The intraoperative use of duplex scan. *J Vasc Surg*. 2003;37:211–3.
- De Caprio JD, Valentine RJ, Kakish HB. Steal syndrome complicating hemodialysis access. *Cardiovasc Surg*. 1997;5:648–53.
- Meyer F, Müller JS, Grote R. Fistula banding-success-promoting approach in peripheral steal syndrome. *Zentralbl Chir*. 2002;127:685–8.
- Morsy AH, Kulbaski M, Chen C. Incidence and characteristics of patients with hand ischemia after a hemodialysis access procedure. *J Surg Res*. 1998;74:8–10.
- Odland MD, Kelly PH, Ney AL. Management of dialysis associated steal syndrome complicating upper extremity arteriovenous fistulas: Use of intraoperative digital photoplethysmography. *Surgery*. 1991;110:664–9.
- Schneider CG, Gawald KA, Strate T. T-banding: A technique for flow reduction of a hyperfunctioning arteriovenous fistula. *J Vasc Surg*. 2006;43:402–5.
- Therman F, Wollert U, Dralle H. Dialysis shunt-associated steal syndrome with autogenous hemodialysis accesses: Proposal for a new classification based on clinical results. *World J Surg*. 2008;32:2309–15.
- Zanow J, Petzold K, Petzold M. Flow reduction in high-flow arteriovenous access using intraoperative flow monitoring. *J Vasc Surg*. 2006;44:1273–8.

38. Diehl L, Johansen K, Watson J. Operative management of distal ischemia complication upper extremities dialysis access. *Am J Surg.* 2003;186:17-9.
39. Haimov M, Schanzer H, Skladani M. Pathogenesis and management of upper-extremity ischemia following angioaccess surgery. *Blood Purif.* 1996;14:350-4.
40. Katz S, Kohl RD. The treatment of hand ischemia by arterial ligation and upper-extremity bypass after angioaccess surgery. *J Am Coll Surg.* 1996;183:239-42.
41. Korzets A, Kantarovsky A, Lehmann J. The DRIL procedure-a neglected way to treat the steal syndrome of hemodialysed patient. *Isr Med Assoc J.* 2003;5:782-5.
42. Mwipatayi BP, Bowles T, Balakrishnan S. Ischemic steal syndrome: A case series and review of current management. *Curr Surg.* 2006;63:130-5.
43. Schanzer H, Skladany M, Haimov M. Treatment of angioaccess induced ischemia by revascularization. *J Vasc Surg.* 1992;16:861-4.
44. Sessa C, Riehl G, Porcu P. Treatment of hand ischemia following angioaccess surgery using the DRIL. *Ann Vasc Surg.* 2004;18:685-94.
45. Stierli P, Blumberg A, Pfister J. Surgical treatment of steal syndrome induced by arteriovenous grafts for hemodialysis. *J Cardiovasc Surg.* 1998;39:441-3.
46. Waltz P, Ladowski JS, Hines A. Distal revascularization and interval ligation (DRIL) procedure for the treatment of ischemic steal syndrome after arm arteriovenous fistula. *Ann Vasc Surg.* 2007;21:468-73.
47. Yu SH, Cook PR, Canty TG. Hemodialysis-related steal syndrome: Predictive factors and response to treatment with the distal revascularization-interval ligation procedure. *Ann Vasc Surg.* 2008;22:210-4.
48. Sessa C, DeLambert A, Cochet E, Pichot O, Palacin P, Magne JL. EVC vascular access. *Tordoir J.* 2009;21:161-77.
49. Callaghan C, Mallik M, Sivaprakasam R, Iype S, Pettigrew GJ. Treatment of dialysis access-associated steal syndrome with the RUDI technique. *J Vasc Access.* 2011;12:52-6.