



ORIGINAL

## Cambios hemodinámicos en la exploración mediante eco-doppler tras angioplastia con stent de arteria renal nativa<sup>☆</sup>



C. Sosa Aranguren\*, E. Mateos Torres, M. Lacambra Peñart, S. Ibañez Pallares y A. Clará Velasco

Servicio de Angiología y Cirugía Vasculosa. Hospital del Mar, Barcelona, España

Recibido el 19 de junio de 2015; aceptado el 4 de noviembre de 2015

Disponible en Internet el 11 de diciembre de 2015

### PALABRAS CLAVE

Arteria renal;  
Eco-doppler;  
Angioplastia

### Resumen

**Objetivos:** Describir los cambios hemodinámicos que se producen en el ecodoppler tras una angioplastia con stent de arteria renal (AR) nativa.

**Pacientes y métodos:** Se analizaron retrospectivamente todas las angioplastias sobre AR nativa realizadas entre los años 2000 y 2013, seleccionando aquellos casos con: 1) ecodoppler durante los 6 meses previos y posteriores al procedimiento, 2) angioplastia con stent de una AR con permeabilidad de la contralateral. Se compararon mediante el test de Wilcoxon las velocidades en el origen de ambas AR y la ratio renoaórtica (RAR), antes y después del procedimiento.

**Resultados:** Setenta y un casos (40%) cumplieron los criterios de inclusión. En las arterias tratadas, la velocidad media disminuyó significativamente un 56% tras el procedimiento (341 vs. 164 cm/s;  $p < 0,00$ ). En un 73% de estas AR, las velocidades postangioplastia disminuyeron al rango de la normalidad ( $< 200$  cm/s). En las AR contralaterales (no tratadas), la velocidad media también disminuyó significativamente un 13% (199 vs. 175 cm/s;  $p = 0,029$ ). Tras la angioplastia disminuyó de 41 a 33% el porcentaje de AR contralaterales con velocidad por encima del valor normal ( $> 200$  cm/s). La RAR también mostró una disminución estadísticamente significativa en la AR tratada (4,13 vs. 1,87;  $p < 0,000$ ) como en la no tratada (2,71 vs. 2,28;  $p < 0,026$ ).

**Conclusiones:** En la exploración ecodoppler tras una angioplastia con stent renal se produce una disminución significativa de las velocidades en el origen de ambas AR, la tratada y la no tratada. Este último hallazgo indica la existencia de una aceleración vicariante en la arteria no tratada, que disminuye cuando se corrige la lesión.

© 2015 SEACV. Publicado por Elsevier España, S.L.U. Todos los derechos reservados.

<sup>☆</sup> El presente trabajo fue presentado en el 60.º Congreso Nacional de la Sociedad Española de Angiología y Cirugía Vasculosa (SEACV) celebrado en Madrid, en junio del 2014.

\* Autor para correspondencia.

Correos electrónicos: [csosa@parcdesalutmar.cat](mailto:csosa@parcdesalutmar.cat), [cgsosaaranguren@gmail.com](mailto:cdsosaaranguren@gmail.com) (C. Sosa Aranguren).

<http://dx.doi.org/10.1016/j.angio.2015.11.002>

0003-3170/© 2015 SEACV. Publicado por Elsevier España, S.L.U. Todos los derechos reservados.

**KEYWORDS**

Renal artery;  
Duplex ultrasound;  
Angioplasty

**Haemodynamic changes in duplex ultrasound after native renal artery stenting****Abstract**

*Objectives:* To describe the haemodynamic changes in duplex ultrasound after angioplasty and stenting of the native renal artery (RA).

*Patients and methods:* All native RA angioplasties performed between 2000 and 2013 were retrospectively analysed, selecting those cases: 1) Duplex ultrasound within 6 months before and after the procedure, 2) unilateral renal artery angioplasty and stenting with patency of the contralateral RA. The flow velocities at the origin of the treated and untreated RA, and the renal aortic ratio (RAR), were compared using the Wilcoxon test before and after the procedure.

*Results:* Seventy-one cases (40%) satisfied the inclusion criteria, all of them without significant residual stenosis after the procedure. In the treated arteries, the mean velocity decreased significantly by 56% after the procedure (341 vs. 164 cm/s;  $P < .00$ ). The post-angioplasty flow velocity in 73% of these RAs decreased to within the normal range ( $< 200$  cm/s). The mean velocity in contralateral RAs (untreated) also significantly decreased by 13% (199 vs. 175 cm/s;  $P < .029$ ). After angioplasty, the percentage of contralateral RAs with velocity above normal ( $> 200$  cm/s) fell from 41 to 33%. The RAR also showed a statistically significant decrease in the treated RA (413 vs. 1.87;  $P < .000$ ) and untreated RA (2.71 vs. 2.28;  $P < .026$ ).

*Conclusions:* Duplex ultrasound after renal angioplasty and stenting produced a significant decrease in the flow velocity at the origin of both the treated and untreated RAs. The latter finding suggests the existence of a vicarious acceleration in the untreated renal artery, which decreases when correcting the lesion.

© 2015 SEACV. Published by Elsevier España, S.L.U. All rights reserved.

**Introducción**

Desde hace 2 décadas, el ecodoppler renal constituye una exploración consolidada en la evaluación de los pacientes con enfermedad vascular renal. Esta prueba puede alcanzar una sensibilidad que según los autores está entre el 79 y el 91% y una especificidad entre el 73 y el 97%<sup>1</sup>. A pesar de su carácter operador-dependiente, el ecodoppler renal es una exploración no invasiva de gran utilidad para el seguimiento de pacientes con estenosis de arteria renal y, en particular, de aquellos portadores de un stent renal, por las limitaciones que en estos últimos tienen la angio-RMN y la angio-TC, a causa de las interferencias provocadas por el implante metálico, que impiden en muchas ocasiones valorar su interior.

Si bien los patrones hemodinámicos asociados a una arteria renal normal o a una estenosis de arteria renal están bien establecidos<sup>1</sup>, son menos conocidos los cambios hemodinámicos que tienen lugar en la arteria renal tras su angioplastia y la implantación de un stent o si se producen variaciones en el patrón de flujo en la arteria renal contralateral. El objetivo de este estudio fue describir los cambios de velocidad ostial en la arteria renal que se producen tras la implantación de un stent por estenosis significativa, así como en la arteria renal contralateral.

**Pacientes y métodos**

Estudio observacional, en el que se analizaron de forma retrospectiva todas las angioplastias sobre arteria renal nativa realizadas en el periodo comprendido entre los años 2000 y 2013 en el Servicio de Angiología y Cirugía Vascular del Hospital del Mar (Barcelona).

Para el presente estudio se seleccionaron aquellos casos que cumplieron los siguientes criterios de inclusión: 1) angioplastia con stent de una sola arteria renal nativa con permeabilidad de la arteria renal contralateral, 2) disponibilidad de una exploración ecodoppler con visualización fiable de toda la arteria renal desde el origen, realizada dentro de los 6 meses previos y posteriores a la intervención.

La exploración ecodoppler fue realizada con un dispositivo Siemens Antares, utilizando una sonda sectorial de baja frecuencia de 3 a 5 MHz. Para disminuir el peristaltismo intestinal, se indicó a los pacientes un ayuno de 4 h previas al estudio. La exploración de la aorta y el origen de las arterias renales se realizó por vía abdominal con el paciente en decúbito supino, mientras que la parte distal de la arteria y el parénquima renal se estudiaron en decúbito lateral, por vía lumbar.

La morfología de las curvas obtenidas mediante ecodoppler en una arteria renal tiene un patrón de baja resistencia, con un flujo sistólico en meseta y diastólico mantenido por encima de la línea de base. La velocidad pico sistólica (VPS) indicativa de una estenosis hemodinámicamente significativa se sitúa para la mayor parte de los autores entre 180 y 220 cm/s<sup>2</sup>. En nuestro laboratorio se considera una VPS  $> 200$  cm/s como indicativo de una estenosis hemodinámicamente significativa, que se define como una reducción en el diámetro de la luz del vaso  $> 60\%$ .

Para compensar las variaciones individuales que pueda provocar el gasto cardíaco en el momento de la exploración, se utiliza la razón de la velocidad obtenida entre el punto de máxima aceleración en la arteria renal y la obtenida en la aorta, que es la denominada ratio renoaórtica (RAR). En condiciones normales, la RAR es inferior a 3<sup>3</sup>.

**Tabla 1** Características clínicas de los pacientes intervenidos

	n = 71	%
Tabaquismo activo	53	74
Hipertensión arterial	68	96
Diabetes mellitus	31	44
Coronariopatía	17	24
Cardiopatía isquémica	22	31
Insuficiencia renal crónica	26	37

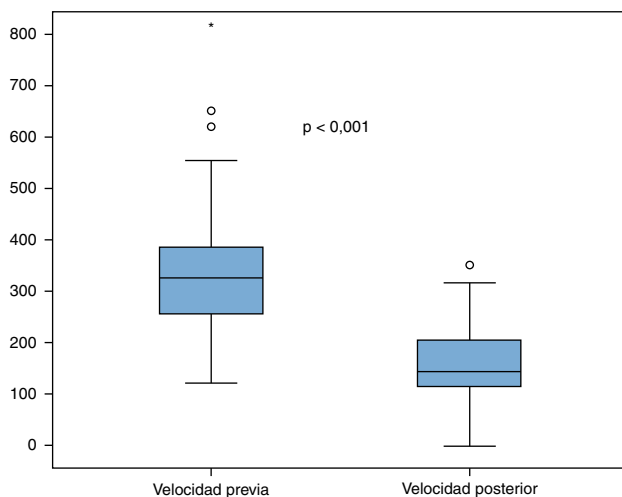
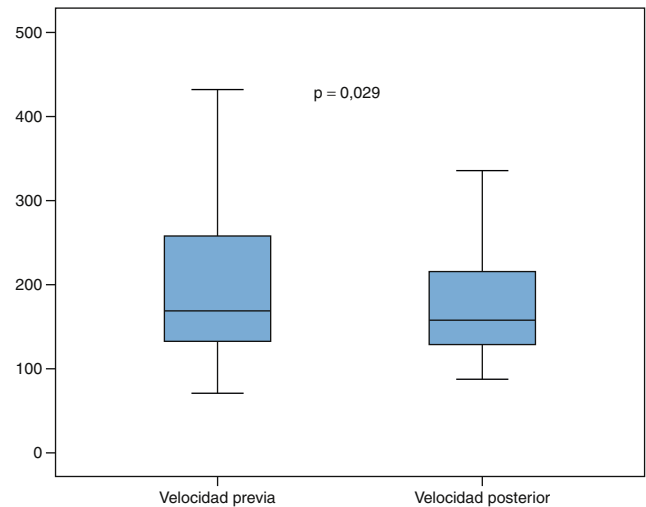
Las exploraciones ecodoppler se realizaron por profesionales acreditados por el Capítulo de Diagnóstico Vascular de la Sociedad Española de Angiología y Cirugía Vascular.

El análisis estadístico se realizó mediante el programa SPSS. Se comparó la variación de la VPS en cada una de las arterias renales y de la RAR antes y después de la intervención, utilizando el test no paramétrico de Wilcoxon para datos apareados. Se consideró significativa una  $p < 0,05$ .

## Resultados

Se realizaron un total de 181 casos, de los cuales, 110 no disponían de ecodoppler previo y posterior, por tanto, la exploración no era completa, y un caso presentó trombosis de la arteria renal en las primeras horas posteriores a la intervención, quedando 71 casos para estudio (40%), todos ellos con permeabilidad inmediata de la arteria tratada y ausencia de estenosis significativa posprocedimiento. Las características clínicas de la muestra estudiada se describen en la [tabla 1](#).

En las arterias renales tratadas, la velocidad media disminuyó significativamente un 56% tras el procedimiento, variando de 341 a 164 cm/s postangioplastia ( $p < 0,001$ ) ([fig. 1](#)). En un 27% de estas arterias, las velocidades postangioplastia no alcanzaron el rango de normalidad ( $< 200$  cm/s) a pesar de la ausencia de estenosis residual tras el procedimiento.

**Figura 1** Variación de la velocidad pico sistólica en la arteria renal tratada.**Figura 2** Variación de la velocidad pico sistólica en la arteria renal no tratada.

En las arterias renales contralaterales, no tratadas, la velocidad media también disminuyó un 13% tras el procedimiento, variando de 199 a 175 cm/s, diferencia estadísticamente significativa ( $p < 0,029$ ) ([fig. 2](#)). Tras la angioplastia aumentó de 59 a 67% el porcentaje de arterias renales contralaterales con VPS en rango de normalidad ( $< 200$  cm/s).

Al valorar de forma aislada el comportamiento de la RAR previa y posterior a la angioplastia, también se observó una disminución estadísticamente significativa tanto en la arteria tratada (413 vs. 1,87;  $p < 0,000$ ) como en la no tratada (2,71 vs. 2,28;  $p < 0,026$ ).

## Discusión

Los datos obtenidos de este grupo de pacientes apoyan la hipótesis de que en la exploración ecodoppler tras una angioplastia con implantación de stent se produce una disminución significativa de las velocidades en la arteria renal. Este hallazgo es el que lógicamente cabe esperar una vez resuelta la estenosis que provocaba la aceleración de flujo. Sin embargo, en un 27% de los casos estudiados no se llegaron a normalizar las velocidades, manteniéndose una elevación por encima del rango de normalidad a pesar de no existir imagen angiográfica de estenosis residual. Está descrito en carótidas que tras la implantación de un stent se alteran sus propiedades biomecánicas, disminuye la compliancia de la pared y pueden producirse aumentos en la velocidad detectada por el ecodoppler, sin que ello se traduzca en la existencia de una estenosis en su interior<sup>4,5</sup>. Este efecto ha de ser considerado a la hora de controlar a los pacientes portadores de stent. La realización de un ecodoppler en el mes posterior a la intervención puede ayudar a establecer unas velocidades de referencia, basando el seguimiento en su variación más que en el valor absoluto de una VPS aislada.

La disminución de velocidades en la arteria renal no tratada indica la existencia de una aceleración vicariante previa a la intervención, que disminuye cuando se corrige la lesión contralateral.

En medicina, la palabra vicariante hace referencia al órgano o función que reemplaza o desempeña el papel de otro. En la exploración mediante ecodoppler vascular, el concepto vicariante se ha utilizado sobre todo a nivel carotídeo<sup>6-8</sup>. Las carótidas son arterias pares que forman un circuito intercomunicado a través del polígono de Willis y, cuando una de estas arterias padece una estenosis severa u oclusión, que reduce de forma drástica su flujo, se puede producir una compensación a través del eje contralateral, que el explorador objetiva mediante una elevación de las velocidades medidas por doppler. Frente a este efecto vicariante anatómico, puede postularse la posibilidad de un efecto vicariante funcional en arterias igualmente pares por función, pero sin conexión anatómica, como es el caso de las arterias renales. Demostrar un efecto vicariante en estas puede tener repercusión práctica en el establecimiento de rangos de normalidad para la exploración de determinado tipo de pacientes con estenosis de arteria renal.

Al realizar una revisión bibliográfica, no encontramos estudios que describan este incremento de velocidades compensatorio en las arterias renales. Transmitiendo un concepto similar, está ampliamente documentado el incremento del volumen renal en pacientes con riñón contralateral agénésico, displásico u obstructivo<sup>9-11</sup>. También está descrito el incremento de renina y la vasodilatación del parénquima renal compensatoria y que afecta también al riñón sin estenosis<sup>12</sup>. Esta alteración humoral podría explicar el mecanismo fisiológico por el cual se produce este efecto, ya que la física de los vasos comunicantes, que podría explicarlo en las carótidas, no es aplicable en este territorio al no estar las renales intercomunicadas. Al igual que sucede en la hipertensión renovascular, la activación del sistema renina-angiotensina, provocada por la caída de presión sanguínea detectada en el riñón con la arteria estenosada, podría generar una compensación del caudal en la arteria renal contralateral y el consecuente aumento de su velocidad<sup>13</sup>.

El presente estudio está limitado al ser una revisión retrospectiva con un número reducido de pacientes y al no existir registro de parámetros que a la hora de analizar los resultados podrían resultar de interés, como es el caso del valor de la presión arterial en el momento de la exploración. Una corrección de las cifras tensionales tras la angioplastia podría dar una explicación causal alternativa al efecto vicariante que planteamos, al disminuirse globalmente la VPS en todas las arterias del paciente. Sin embargo, el hecho de que la disminución de la RAR en la arteria contralateral (no tratada) también sea estadísticamente significativa apoyaría nuestra hipótesis, ya que teóricamente este parámetro no debería verse afectado por los cambios de presión o de gasto cardíaco, situación en la que se modificarían tanto las velocidades renales como la de la aorta, de forma similar<sup>14</sup>.

El conocimiento del efecto vicariante a nivel renal puede tener relevancia clínica para los profesionales que se dedican a la realización de exploraciones ecodoppler, ya que implicaría un cambio en los rangos de normalidad en aquellos pacientes con alteraciones hemodinámicas bilaterales, en los que se puede sobrestimar la existencia de una estenosis por las velocidades detectadas.

## Responsabilidades éticas

**Protección de personas y animales.** Los autores declaran que para esta investigación no se han realizado experimentos en seres humanos ni en animales.

**Confidencialidad de los datos.** Los autores declaran que en este artículo no aparecen datos de pacientes.

**Derecho a la privacidad y consentimiento informado.** Los autores declaran que en este artículo no aparecen datos de pacientes.

## Conflicto de intereses

Los autores declaran no tener ningún conflicto de intereses

## Bibliografía

1. Kohler T, Zierler R, Martin R, Nicholls S, Bergelin R, Kazmers A, et al. Noninvasive diagnosis of renal artery stenosis by ultrasonic duplex scanning. *J Vasc Surg.* 1986;4:450-6.
2. Redermacher J. Ultrasonography in the diagnosis of renovascular disease. *Imaging Decisions.* 2002;2:15-22.
3. Granata A, Fiorini F, Andrulli S, Logias F, Gallieni M, Romano G, et al. Doppler ultrasound and renal artery stenosis: An overview. *J Ultrasound.* 2009;12:133-43.
4. Lal B, Hobson R, Goldstein J, Chakhtoura E, Durán W. Carotid artery stenting: Is there a need to revise ultrasound velocity criteria? *J Vasc Surg.* 2004;39:58-66.
5. Kuppler C, Christie J, Newton W, Ghanami R, Craven T, Berry J, et al. Stent effects on duplex velocity estimates. *J Surg Res.* 2013;183:457-61.
6. Ray S, Lockhart S, Dourado R, Irvine A, Burnand K. Effect of contralateral disease on duplex measurements of internal carotid artery stenosis. *Br J Surg.* 2000;87:1057-62.
7. Henderson R, Steinman D, Eliasziw M, Barnett H. Effect of contralateral carotid artery stenosis on carotid ultrasound velocity measurements. *Stroke.* 2000;31:2636-40.
8. Grajo J, Barr R. Duplex doppler sonography of the carotid artery: Velocity measurements in an artery with contralateral stenosis. *Ultrasound Q.* 2007;23:199-202.
9. Göthlin J. Compensatory hyperplasia of the human kidney evaluated by angiography and a dye dilution technique. *Acta Radiol Diagn.* 1980;21:43-6.
10. Uroz J, Pérez V, García-Anguiano F, Busto C, Domínguez F, Arteaga R, et al. Renal volumetric echography in the newborn infant with an agenetic, dysplastic or obstructive contralateral kidney. *Cir Pediatr.* 1994;7:124-7.
11. Abidari J, Park K, Kennedy W, Shortliffe L. Serial followup of the contralateral renal size in children with multicystic dysplastic kidney. *J Urol.* 2002;168:1821-5.
12. Krill A, Salami S, Rosen L, Friedman S, Gitlin J, Palmer L. Evaluating compensatory hypertrophy: A growth curve specific for solitary functioning kidneys. *J Urol.* 2012;188:1613-7.
13. Oliveras A. Hipertensión arterial vascularrenal de origen aterosclerótico. Diagnóstico y manejo terapéutico. *NefroPlus.* 2009;2:34-44.
14. Jian-Chu L, Lei W, Yu-Xin J, Qing D, Sheng C, Ke L, et al. Evaluation of renal artery stenosis with velocity parameters of doppler sonography. *J Ultrasound Med.* 2006;25:735-42.