



## ARTÍCULO ESPECIAL

# La disección aórtica tipo B: tratamiento endovascular



E.M. San Norberto\* y C. Vaquero

Servicio de Angiología y Cirugía Vasculosa, Hospital Clínico Universitario de Valladolid, Valladolid, España

Recibido el 25 de abril de 2015; aceptado el 3 de junio de 2015

Disponible en Internet el 13 de julio de 2015

### PALABRAS CLAVE

Aorta torácica;  
Disección;  
Procedimientos  
endovasculares;  
Terapéutica

**Resumen** La disección aórtica tipo B es una enfermedad amenazante para la vida, que continúa constituyendo un dilema clínico, a pesar de los avances en tecnología, técnica quirúrgica y tratamiento postoperatorio. El manejo médico ha constituido el tratamiento estándar para las disecciones aórticas tipo B no complicadas. La reparación quirúrgica y las intervenciones endovasculares han sido reservadas para aquellos casos que presentaban, o desarrollaban consecuentemente, complicaciones relacionadas con la disección. Las complicaciones afectan al 25% de las disecciones e incluyen malperfusión de órganos, rotura aórtica, hematoma periaórtico e hipertensión incontrolada. En la pasada década, la reparación endovascular de la aorta torácica (TEVAR) ha ganado aceptación como la modalidad de elección para el tratamiento de las disecciones tipo B complicadas. La mejor terapia médica continúa constituyendo el estándar de tratamiento de la disección no complicada, no obstante, fracasa en la prevención de la morbimortalidad relacionada con la aorta a largo plazo. Estudios recientes señalan que el tratamiento temprano con TEVAR disminuye la aparición de eventos relacionados con la aorta y mejora la supervivencia específica a largo plazo al cubrir la puerta de entrada, promoviendo la trombosis de la luz falsa e induciendo la remodelación de la pared aórtica.

© 2015 SEACV. Publicado por Elsevier España, S.L.U. Todos los derechos reservados.

### KEYWORDS

Thoracic aorta;  
Dissection;  
Endovascular  
procedures;  
Therapeutics

### Type B aortic dissection: Endovascular treatment

**Abstract** Acute type B aortic dissection is a life threatening disease process, which remains a clinical dilemma despite advances in technology, surgical technique and postoperative management. Medical management has been the standard of care for acute uncomplicated type B dissection. Surgical repair and endovascular intervention are reserved for those who present with, or subsequently develop, dissection-related complications. Complicated dissections occur in 25% of cases and may include organ malperfusion, aortic rupture, periaortic haematoma, and uncontrolled hypertension. In the past decade, thoracic endovascular aortic repair (TEVAR) has

\* Autor para correspondencia.

Correo electrónico: [esannorberto@hotmail.com](mailto:esannorberto@hotmail.com) (E.M. San Norberto).

gained widespread acceptance as the modality of choice for the treatment of complicated type B dissection. The best medical therapy remains the standard of care for uncomplicated dissection, however this strategy fails to prevent long-term aortic-related morbidity and mortality. Recent data suggest that early TEVAR lowers aortic-related events and improves long-term aortic specific survival by covering the entry tear, promoting false lumen thrombosis, and inducing aortic wall remodeling.

© 2015 SEACV. Published by Elsevier España, S.L.U. All rights reserved.

## Introducción

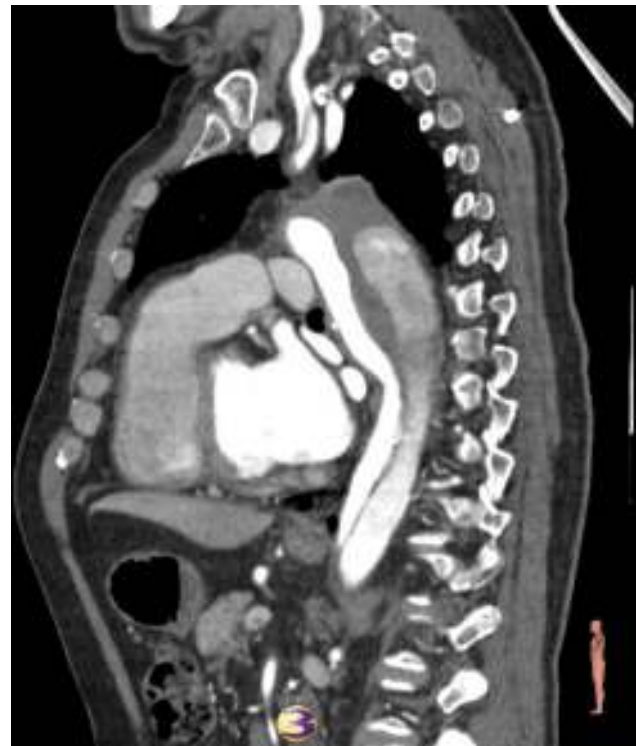La disección de aorta es una afección potencialmente fatal que ocurre cuando se forma un desgarro íntimo-medial dentro de la pared de la aorta. La disección tipo B de Stanford o III de DeBakey se origina en la aorta torácica descendente sin extenderse retrógradamente hacia la aorta ascendente.

La disección aórtica tipo B aguda puede clasificarse en complicada o no complicada. Aproximadamente el 25% de los pacientes que presentan una disección aórtica tipo B presentan complicaciones como el síndrome de malperfusión o inestabilidad hemodinámica, hechos que originan la muerte del sujeto en un elevado porcentaje si no son tratados. La disección de aorta tipo B complicada se refiere a un síndrome de malperfusión que causa isquemia visceral, renal o de extremidades inferiores, rotura aórtica, hipertensión incontrolada, dolor torácico o abdominal persistente o hallazgos de expansión rápida en las pruebas de imagen (fig. 1)<sup>1,2</sup>.

El tratamiento de las disecciones tipo B agudas complicadas representa un desafío quirúrgico, bien mediante cirugía abierta, bien mediante tratamientos endovasculares. Por su parte, las disecciones no complicadas han sido tradicionalmente tratadas con estrategias no quirúrgicas, mediante un control agresivo de la tensión arterial. Sin embargo, el mejor tratamiento médico se asocia con un riesgo considerable de progresión de la enfermedad hasta convertirse en una disección complicada o hasta degenerar en un aneurisma del segmento enfermo, lo cual puede afectar al 30-40% de los pacientes a largo plazo<sup>3</sup>. Las bajas tasas de morbimortalidad que han reportado los procedimientos endovasculares han generado un elevado interés sobre el tratamiento de disecciones no complicadas.

Las técnicas endovasculares se han basado en la colocación de un stent recubierto (*thoracic endovascular aortic repair* [TEVAR]) para cubrir el desgarro íntimo primario, lo cual ha reportado una baja mortalidad. Técnicas endovasculares alternativas, como la fenestración de la membrana aórtica o el *stenting* de las ramas de la aorta, han presentado buenos resultados de permeabilidad, pero una elevada mortalidad<sup>4</sup>.

El objetivo de este artículo es comentar la evidencia disponible en la actualidad sobre el tratamiento de la disección aórtica tipo B aguda complicada y no complicada. Especialmente, vamos a centrarnos en las últimas publicaciones sobre la elección del tratamiento médico o tratamiento



**Figura 1** Angio-TC. Disección aórtica aguda tipo B que afecta a aorta torácica descendente y carótida común izquierda. Dilatación de aorta torácica.

mediante TEVAR de la disección aórtica tipo B aguda no complicada, basándonos en datos de morbimortalidad y de remodelación aórtica durante el seguimiento de estos pacientes.

## Definiciones

**Disección aórtica tipo B aguda:** disección aórtica que afecta a la aorta torácica descendente y de manera distal, dentro de los 14 días tras la aparición de los síntomas.

**Disección aórtica tipo B crónica:** disección aórtica que afecta a la aorta torácica descendente y de manera distal, a partir del 15.º día de la aparición de los síntomas.

**Disección aórtica tipo B complicada:** disección que presenta rotura aórtica o isquemia visceral, renal, medular o

de extremidades inferiores. También se considera una disección complicada aquella que sufre la expansión del segmento disecado a un diámetro total aórtico  $\geq 4,5$  cm. La hipertensión refractaria o persistente a pesar de la terapia con 3 antihipertensivos a dosis máxima, si no se presenta en la historia clínica previa a la instauración de la disección, se considera un signo de inestabilidad o de malperfusión renal.

El International Registry of Acute Aortic Dissection (IRAD) ha publicado una nueva clasificación temporal, en la que una disección no es considerada crónica hasta  $>30$  días tras la aparición de los síntomas, basada en un análisis de las curvas de supervivencia, el cual demuestra que disminuye significativamente hasta los 30 días tras la presentación<sup>5</sup>. También se ha propuesto la clasificación temporal en aguda para  $<2$  semanas, subaguda de 2 a 6 semanas y crónicas para  $>6$  semanas tras la aparición de los síntomas<sup>6</sup>, puesto que existe un número significativo de pacientes con disección aórtica tipo B que presentan complicaciones más allá de los 14 días de evolución<sup>7</sup>.

### Disección aguda tipo B complicada

En 2014, Moulakakis et al.<sup>8</sup> publicaron una revisión sistemática y metaanálisis sobre el tratamiento de las disecciones agudas tipo B complicadas y no complicadas. Los resultados del tratamiento endovascular y quirúrgico abierto, publicados en dicho artículo, se encuentran reflejados en la [tabla 1](#). La revisión incluyó 30 estudios sobre tratamiento endovascular, 15 respecto a tratamiento médico y 9 sobre tratamiento quirúrgico abierto.

El tratamiento mediante cirugía abierta presentó una mayor mortalidad intrahospitalaria a 30 días, con mayor aparición de isquemia medular y eventos neurológicos totales. Las supervivencias a 1 y 5 años son comparables en ambos grupos, sin embargo, la ausencia de estudios aleatorizados continúa constituyendo una seria limitación. Además, supone un sesgo el hecho de que no todas las anatomías de aortas disecadas pueden ser tratadas mediante métodos endovasculares. No obstante, a pesar de no disponer de un nivel 1 de evidencia, TEVAR se considera el tratamiento de elección de la disección aguda tipo B complicada debido a su superioridad en el seguimiento a corto plazo en cuanto a mortalidad, paraplejía y accidente cerebro-vascular. En pacientes con disección aguda tipo B que presentaban malperfusión gastrointestinal sintomática y claudicación, la implantación de *stents* no recubiertos a nivel toracoabdominal ha presentado resultados prometedores en cuanto a la resolución de los síntomas (92.9%), pero con una alta tasa de colapso (28,6%)<sup>9</sup>.

La serie de pacientes con disección aórtica aguda tipo B complicada tratados de manera endovascular publicada por Wiedemann et al.<sup>10</sup> presentó una supervivencia a 1 y 5 años del 85 y del 73%, respectivamente. Un 8% de los pacientes presentaron una endofuga tipo I durante el seguimiento, sin embargo el 61% de los sujetos mostró la trombosis completa de la luz falsa. La revisión sistemática sobre disecciones aórticas tipo B sintomáticas tratadas mediante TEVAR, publicada por Ramdas en 2015, incluyó a 1.574 pacientes. Los resultados de mortalidad y morbilidad a 30 días tras TEVAR son del 8,07% y del 30,8%, respectivamente<sup>11</sup>.

El metaanálisis publicado por Hao et al. en 2012<sup>12</sup>, que comparaba el tratamiento quirúrgico abierto y el TEVAR en pacientes con disección aguda tipo B complicada, demostró una reducción significativa de la mortalidad a 30 días en el grupo tratado de forma endovascular. Dicho estudio incluyó 5 publicaciones previas y un total de 318 sujetos.

En la actualidad, se encuentra pendiente de publicación el estudio poblacional longitudinal chino que incluye a 1.661 pacientes con disección de aorta tipo B aguda complicada, 1.542 tratados mediante cirugía abierta y 119 con TEVAR. El tratamiento con TEVAR presentó menor mortalidad perioperatoria, una tasa menor de complicaciones de la herida quirúrgica, un menor porcentaje de fracaso respiratorio postoperatorio, un menor tiempo de hospitalización y una supervivencia mayor a 1, 2, 3 y 4 años, que el tratamiento quirúrgico abierto<sup>13</sup>.

En conclusión, el tratamiento de la disección aguda tipo B complicada que aporta mejores resultados es el tratamiento médico combinado con TEVAR. En los casos en los que el TEVAR sea contraindicado, el tratamiento de elección es la cirugía abierta<sup>14,15</sup>.

### Disección aguda tipo B no complicada

El mismo artículo referido en la [tabla 1](#)<sup>8</sup> reflejaba los datos del tratamiento médico de las disecciones tipo B no complicadas. Dicha revisión incluyó a un total de 2.347 pacientes, que presentaron una mortalidad a 30 días/intrahospitalaria de 2,4%, una aparición de isquemia medular del 0,%, con 2% de eventos neurológicos totales. La supervivencia a 1 y 5 años ascendió a 86,2-100% y 59-97,2%, respectivamente ([tabla 2](#)).

Actualmente se halla *in press* la serie de Durham et al.<sup>16</sup> sobre 298 pacientes con disección aórtica tipo B no complicada tratada médicamente. Tras un seguimiento medio de 4,2 años, el 58,4% experimentó un fracaso del tratamiento médico que propició 119 muertes y 87 intervenciones (24 endovasculares y 63 cirugías abiertas). La supervivencia libre de intervención a 3 y 6 años fue del 55,0 y 41,0%,

**Tabla 1** Resultados del tratamiento quirúrgico abierto y endovascular de los pacientes con disección aórtica tipo B complicada

	Pacientes n	Mortalidad 30 días intrahospitalaria %	Isquemia medular %	Eventos neurológicos totales %	Supervivencia a un año %	Supervivencia a 5 años %
Endovascular	2.531	7,3	3,1	7,3	62-100	61-87
Cirugía abierta	1.276	19,0	3,3	9,8	74,1-86	44-82,6

Fuente: Modificado de Moulakakis et al.<sup>8</sup>

**Tabla 2** Factores predictores y protectores de crecimiento aórtico en pacientes con disección aórtica tipo B

Factor predictor	Factor protector
Edad <60 años	Edad avanzada $\geq 60$ años
<i>Raza blanca</i>	
Ritmo cardiaco $\geq 60$ lpm	Ritmo cardiaco <60 lpm
Síndrome de Marfan	Tratamiento con Ca antagonistas
<i>Productos de degradación del fibrinógeno <math>\geq 20 \mu\text{g/ml}</math> al ingreso</i>	
Diámetro aórtico $\geq 40$ mm durante la fase aguda	Diámetro aórtico <40 mm
Configuración elíptica de la luz verdadera/configuración circular de la luz falsa	Configuración circular de la luz verdadera/configuración elíptica de la luz falsa
Luz falsa permeable	Luz falsa trombosada
Luz falsa parcialmente trombosada	
<i>Diámetro de la luz falsa a nivel de la aorta torácica descendente proximal <math>\geq 22</math> mm</i>	
<i>Formación sacular en luz falsa parcialmente trombosada</i>	
Desgarro intimal único	Número elevado de desgarros intimales
Desgarro intimal/luz falsa localizado en la curvatura aórtica interna (concavidad)	Desgarro intimal/luz falsa localizado en la curvatura aórtica externa (convexidad)
Desgarro intimal >10 mm	

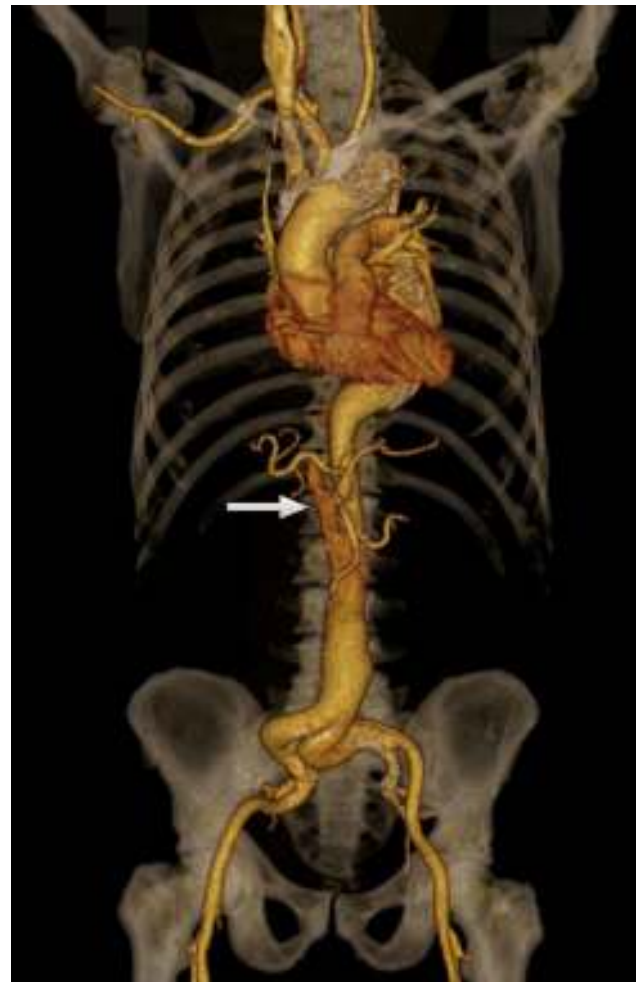respectivamente. Los pacientes que precisaron intervención adquirieron una ventaja en la supervivencia significativa respecto a los pacientes tratados médicamente. El factor de riesgo identificado de fallo del tratamiento médico fue la enfermedad renal terminal, mientras que la edad >70 años resultó protectora.

Durante este mismo año se ha publicado un metaanálisis que intenta responder la pregunta sobre el tratamiento de la disección aórtica tipo B: ¿TEVAR o terapia médica? Dicho estudio incluyó las únicas 6 publicaciones que habían comparado TEVAR con terapia médica: INSTEAD<sup>18-20</sup>, ADSORB (prospectivos)<sup>21,22</sup>, Dick 2010<sup>23</sup>, Trimarchi 2010<sup>24</sup>, Nozdykowski 2013<sup>25</sup>, Shah 2014 (retrospectivos)<sup>26</sup>. Los resultados mostraron como el grupo de pacientes mediante TEVAR presentan menos supervivencia a 1, 2 y 3 años que el grupo tratado médicamente, pero mayor supervivencia a 4 y 5 años. Dicha publicación posee importantes sesgos en cuanto al tipo de estudios evaluados y la importancia asignada a cada uno.

Los resultados preliminares del estudio europeo *Acute dissection stent graft or best medical treatment (ADSORB)*<sup>21,22</sup> muestran 0% de mortalidad o de complicaciones neurológicas en ambos grupos.

## Remodelación aórtica

La trombosis de la luz falsa y la remodelación aórtica es el objetivo ideal del tratamiento de la disección aórtica tipo B.

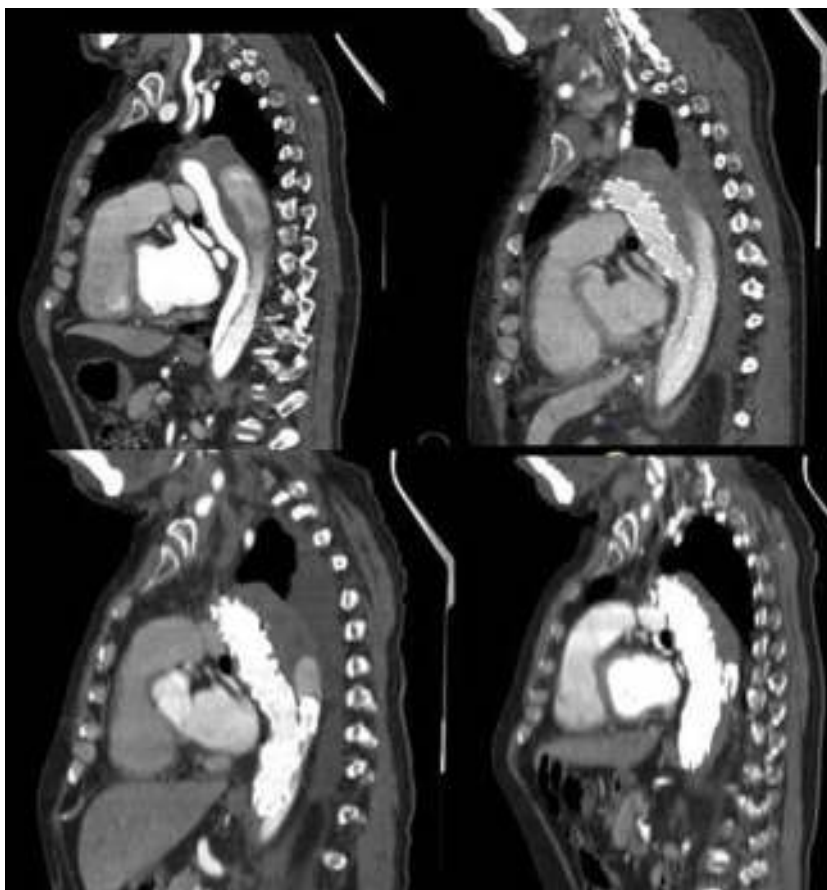


**Figura 2** Angio-TC reconstrucción 3D. Disección aórtica tipo B tratada mediante TEVAR con trombosis de la luz falsa en porción torácica y permeabilidad de falsa luz en segmento infradiafragmático (flecha).

El reposicionamiento del denominado *flap intimal* consigue en muchos de los casos la desaparición de la disección. Típicamente, este hecho ocurre a lo largo de la endoprótesis, con reaparición de la disección tras el final de ella, persistiendo la disección distalmente (fig. 2). Dicha observación se relaciona con 2 características del tratamiento endovascular: el empleo de endoprótesis puede iniciar la trombosis de la luz falsa y la trombosis de la luz falsa puede conseguir la curación de la pared aórtica (fig. 3). En pacientes con disección de aorta tipo B, la permeabilidad de la falsa luz incrementa la necesidad de tratamiento quirúrgico (endovascular o abierto) a largo plazo<sup>27</sup>. Una remodelación aórtica favorable se observa en pacientes tratados mediante TEVAR por disección aórtica aguda en la forma de una reducción significativa en el diámetro o en el volumen de la luz falsa y en un incremento en el diámetro o volumen de la luz verdadera tras la intervención. La expansión progresiva de la luz verdadera y la regresión de la luz falsa se asocia con una menor incidencia de endofugas, reperfusión distal o necesidad de reintervención<sup>28</sup>.

De esta forma, la remodelación aórtica con trombosis de la luz falsa ocurre tras 2 años en el 91,3% de los pacientes





**Figura 3** Angio-TC. Disección aórtica aguda tipo B tratada mediante TEVAR y embolización con coils de la luz falsa. Remodelación aórtica a 3, 6 y 12 meses.

tratados mediante TEVAR frente al 19,4% de los sujetos tratados médicamente<sup>29</sup>. La revisión sistemática publicada por Patterson et al.<sup>12</sup> durante el 2014 demostró la mejoría del índice luz falsa/luz verdadera, lo que supone una reducción significativa del diámetro de la luz falsa tras la colocación de la endoprótesis, con la correspondiente expansión de la luz verdadera. Los cambios mayores acontecen a nivel de la endoprótesis. La trombosis completa de la falsa luz se observa entre el 80,6 y el 90% de los pacientes a este nivel, con un seguimiento variable entre 36 y 48 meses. Por debajo del diafragma, la trombosis total de la falsa luz es menos frecuente, entre el 22 y el 76,5%. Los pacientes con una disección tipo B que afecte a las ramas aórticas o aquellos con permeabilidad del desgarramiento intimal tras TEVAR son menor susceptibles de desarrollar trombosis completa de la luz falsa y remodelación aórtica durante el seguimiento<sup>30</sup>.

Para los pacientes con disección crónica, los cambios se observan entre un 38 y un 91,3% con trombosis completa de la luz falsa. Este hecho se debe probablemente a la existencia de una membrana entre las 2 luces más gruesa y rígida, así como a la existencia de múltiples fenestraciones a nivel de la aorta<sup>20,31</sup>.

Analizando todos los aspectos comentados, destaca la gran variabilidad de las publicaciones descritas, en cuanto al momento en que se trató a los pacientes con disección aórtica tipo B. Se podría dividir ese momento en disecciones

agudas (menos de 2 semanas), subagudas (2-6 semanas) y crónicas. No obstante, en la mayoría de las publicaciones se mezclan las antigüedades de las disecciones tratadas, así como si son disecciones complicadas o no complicadas<sup>31,32</sup>.

El tratamiento endovascular no se ha restringido al empleo de endoprótesis, sino que se ha extendido la idea de que el empleo de *stents* libres más allá de la porción cubierta podría conseguir una curación adicional de la pared aórtica, con una mejor perfusión de la luz verdadera y de su diámetro. Dicho esquema de tratamiento ha sido empleado en el *Study for the treatment of complicated type B aortic dissection using endoluminal repair (STABLE)*, endoprótesis proximal seguida de un *stent* libre distal<sup>33</sup>. Respecto a los resultados obtenidos, tras tratar a 86 pacientes: el diámetro de la aorta torácica se mantuvo estable o disminuyó en el 80,3% de los pacientes tras un año y en el 73,9% tras 2 años, y a nivel abdominal en el 79,1 y el 66,7% tras 1 y 2 años de seguimiento, respectivamente. Canaud et al.<sup>34</sup> han publicado una revisión sistemática que incluye a 108 pacientes con disecciones aórticas agudas (54) o crónicas (54), tratados mediante esta técnica, y observaron una remodelación aórtica favorable con un porcentaje de trombosis completa de la luz falsa a nivel torácico del 70,4% y a nivel abdominal del 13,5% durante el seguimiento a 12 meses.

El registro VIRTUE describió los resultados morfológicos y clínicos a medio plazo del tratamiento mediante TEVAR en

pacientes con disección aórtica tipo B complicada<sup>35</sup>. Incluyó a 50 pacientes con disección aguda (0-14 días), 24 con subaguda (15-92 días) y 26 con crónica (>92 días). Los sujetos con disecciones subagudas presentaban un grado similar de remodelación aórtica que los pacientes con disección aguda. Por su parte, los pacientes con disección aguda o subaguda mostraban una plasticidad aórtica mayor que aquellos con disección crónica.

Qin et al., en 2013<sup>36</sup>, publicaron una serie con 193 pacientes con disección aguda tipo B no complicada, 152 de ellos tratados con TEVAR + medicación antihipertensiva y 41 exclusivamente con tratamiento médico. El porcentaje de pacientes libres de eventos adversos a 1, 3 y 5 años fue del 97, 89 y 67% en el grupo de TEVAR + medicación y de 97, 63 y 34% en el grupo de tratamiento médico. Se obtuvo que el grupo de pacientes tratados médicamente presentaban más eventos adversos durante el seguimiento que el grupo tratado mediante TEVAR.

Tras el tratamiento médico de una disección aórtica tipo B no complicada, el riesgo de evolución de la enfermedad mediante la progresión de la disección o la degeneración aneurismática del segmento aórtico afectado es elevada. Considerando este riesgo potencial, el tratamiento endovascular de la disección tipo B no complicada ha emergido como una alternativa real. Dos estudios multicéntricos han apoyado dicha idea, el *Acute Dissection: Stent graft OR Best medical therapy* (ADSORB)<sup>21,22</sup> y el *Investigation on Stent Grafts in Aortic Dissection (INSTEAD)*<sup>18-20</sup>. Dichos estudios son las 2 únicas investigaciones aleatorizadas prospectivas existentes sobre el tratamiento de la disección tipo B no complicada.

## ADSORB

El estudio ADSORB reclutó pacientes entre 2008 y 2010 con disección aórtica tipo B no complicada sin evidencia de enfermedad de tejido conectivo que fueron aleatorizados en los primeros 14 días de la instauración de los síntomas. Todos los pacientes fueron tratados con terapia antihipertensiva y divididos en 2 grupos de tratamiento: terapia antihipertensiva sola y terapia antihipertensiva combinada con reparación endovascular mediante la implantación del dispositivo TAG Gore®. Un total de 31 pacientes fueron incluidos en el primer grupo y 30 en el segundo.

Durante los 30 primeros días no ocurrió ninguna muerte en ninguno de los grupos, pero 3 casos fueron cambiados al grupo de tratamiento endovascular por la aparición de progresión de la enfermedad. Tras el seguimiento a un año hubo otros 2 fallos del tratamiento médico: una malperfusión y una degeneración aneurismática. Una muerte aconteció en el grupo tratado de manera endovascular.

Los resultados a un año del estudio ADSORB han demostrado que la trombosis de la falsa luz ocurre más frecuentemente en los pacientes tratados mediante tratamiento endovascular más tratamiento médico que en aquellos tratados exclusivamente con tratamiento médico. La trombosis incompleta de la luz falsa afectó al 43% del grupo endovascular y al 97% del grupo médico. El crecimiento de la luz verdadera se pudo observar en el grupo tratado de manera endovascular, mientras que no se modificó en los pacientes tratados exclusivamente con

medicación. El diámetro transversal total fue el mismo al principio y tras un año de seguimiento en el grupo de tratamiento médico (42,1 mm), y disminuyó en el grupo tratado mediante exclusión endovascular (38,8 mm).

## INSTEAD

El estudio INSTEAD aleatorizó a los pacientes con disección aórtica tipo B no complicada en 2 grupos: tratamiento médico y tratamiento médico + TEVAR. El INSTEAD-XL incluye el seguimiento a largo plazo (5 años) de los mismos pacientes. En dicho estudio, los pacientes se trataban mediante TEVAR (Talent, Medtronic®, Santa Rosa, CA, USA) entre 2 y 52 semanas de la aparición de la disección (la mayoría entre 10 y 12 semanas). Se reclutó a 140 pacientes con una aleatorización 1:1. El seguimiento mínimo fue de 5 años y el máximo de 8 años (media de 69 meses), sin pérdidas de seguimiento.

Los resultados a un año revelaron la no existencia de diferencias en el diámetro aórtico máximo entre los 2 grupos. El diámetro de la luz verdadera fue significativamente mayor y el diámetro de la falsa luz, significativamente menor en el grupo de tratamiento médico + TEVAR. La trombosis completa de la luz falsa fue más frecuente en el grupo endovascular, pero el número de trombosis incompleta de la luz falsa fue el mismo.

Dicho estudio demostró un beneficio en la supervivencia del grupo TEVAR a partir de los 2 años de seguimiento (100 versus 83,1 ± 4,7%; p = 0,0005). Pero, sobre todo, demostró como el TEVAR consigue la expansión de la luz verdadera y el colapso de la luz falsa, alcanzando un 90,6% de trombosis de la luz falsa a nivel torácico a los 5 años. En los pacientes con tratamiento médico, no se observó una recuperación de la luz verdadera o una oclusión de la luz falsa significativas, con raros casos de trombosis de la luz falsa. La gran limitación del tratamiento con TEVAR es que los beneficios aparecen a los 2 años del seguimiento. Por lo tanto, el tratamiento con TEVAR es útil en pacientes jóvenes, aunque en pacientes con edades avanzadas o comorbilidades severas la opción adecuada sería el tratamiento médico.

Por lo tanto, el tratamiento mediante TEVAR en la fase subaguda (estable) de la disección aórtica (de 2 a 6 semanas) induce una mayor remodelación aórtica y una menor mortalidad relacionada con eventos aórticos en el seguimiento a 5 años, en comparación con el grupo con tratamiento médico. El INSTEAD-XL demuestra que el tratamiento médico no consigue prevenir la aparición tardía de complicaciones como expansión, rotura o conversión urgente a TEVAR, con la consiguiente mortalidad asociada a eventos aórticos.

En esta fase subaguda existen ocasiones en que se revelan signos de inestabilidad, como son los cambios en la morfología aórtica (expansión del diámetro >4mm, nuevo hematoma periaórtico, o derrame pleural hemorrágico), la hipertensión refractaria, el dolor torácico recurrente o la malperfusión recurrente. En estos casos, el tratamiento mediante TEVAR debería ser considerado también.

No obstante, existen pacientes no subsidiarios de TEVAR como tratamiento primario de la disección tipo B: los pacientes crónicos estables con trombosis completa de la luz falsa, pacientes crónicos estables con puertas de entradas

pequeñas (<10 mm) sin expansión de la luz falsa y pacientes estables con una expectativa de vida menor de 2 años.

Tras todos estos comentarios, existen 2 aspectos cruciales sin resolver con relación al tratamiento endovascular de la disección aguda tipo B:

- Momento de la intervención en ausencia de indicación urgente como la malperfusión o la rotura aórtica. En el tratamiento quirúrgico abierto la espera de cierto tiempo para conseguir la «maduración» del septo aórtico mejoraba la realización de la sutura. No obstante, este aspecto no influye en el tratamiento endovascular y, además, se conoce que la aparición de complicaciones en la disección tipo B acontece dentro de los primeros 7-10 días. Por lo tanto, no parece razonable posponer el tratamiento 2 o 3 semanas.
- La extensión aórtica cubierta mediante la endoprótesis y el realineamiento de la luz verdadera torácica. La cobertura exclusiva de la principal puerta de entrada con una endoprótesis corta es conceptualmente ideal pero poco realista, dada la existencia de múltiples entradas y reentradas, y el objetivo de conseguir la trombosis de la luz falsa por encima del diafragma. En las disecciones que afectan a la aorta abdominal, el empleo de dispositivos y técnicas que combinan la implantación de endoprótesis y *stents* no recubiertos pueden mejorar la remodelación aórtica. En el estudio INSTEAD el 82,9% de los pacientes fue tratados con una endoprótesis, el 11,4% con 2 y el 5,7% con 3.

El metaanálisis previamente referido de Yang et al.<sup>17</sup> también analizó la remodelación aórtica tras el tratamiento médico o TEVAR de la disección aguda tipo B. No existieron diferencias significativas en cuanto a trombosis de la luz falsa ni al riesgo de reintervenciones quirúrgicas o endovasculares tardías.

Jia et al.<sup>37</sup>, en 2014, publicaron un estudio comparativo realizado en China entre 303 pacientes consecutivos con disección tipo B en el que comparaban los resultados obtenidos con tratamiento médico (95 pacientes) y TEVAR (208 pacientes). El intervalo medio de tiempo entre la aparición de los síntomas y la realización de TEVAR fue de 23 días (rango 16-57 días) y, durante el seguimiento, 12 casos de tratamiento médico precisaron ser reconvertidos a TEVAR y 5 a cirugía abierta. La supervivencia a 2 y 4 años fue del 97,5 y 82,7% en el grupo de TEVAR, respectivamente, y 77,5 y 69,1% con tratamiento médico, respectivamente ( $p=0,068$ ). La libertad de muerte relacionada con eventos aórticos a 2 y 4 años ascendió de 91,6 y 88,1% con TEVAR, respectivamente, y 82,8 y 73,8% con tratamiento médico, respectivamente ( $p=0,039$ ). El diámetro aórtico disminuyó de 42,4 a 37,3 mm en el grupo de TEVAR y se incrementó desde 40,7 a 48,1 mm en el grupo de tratamiento médico. Este estudio no fue incluido en el metaanálisis previamente referido, sin justificación.

## Factores de progresión

Puede que no todos los pacientes con una disección tipo B no complicada se beneficien del tratamiento endovascular. La identificación de factores de riesgo relacionados con la

aparición de complicaciones a corto y medio plazo constituye el aspecto crítico que puede influir en la estrategia terapéutica. Con este concepto ideal, podríamos identificar a los pacientes que se beneficiarán del tratamiento endovascular de su disección de aorta tipo B no complicada.

Se han descrito una serie de posibles factores pronósticos para la aparición de eventos adversos a corto o medio plazo como son: la permeabilidad de la luz falsa, un diámetro aórtico inicial  $\geq 4$  cm con una luz falsa permeable, un diámetro inicial de la luz falsa  $\geq 22$  mm en la aorta descendente proximal, la afectación visceral, el dolor recurrente o refractario, así como la hipertensión<sup>38,39</sup>. La trombosis parcial de la luz falsa, un desgarro proximal de tamaño  $>10$  mm, la configuración espiral de la disección, la edad  $<60$  años, la raza blanca, el síndrome de Marfan, el diámetro aórtico en el momento de admisión  $>40$  mm, la formación sacular de la luz falsa y la localización de la luz falsa en la curvatura interna de la aorta también se han señalado como factores relacionados con el crecimiento del tamaño aórtico<sup>40,41</sup>. La disección espiral de la aorta se asocia con una menor incidencia de trombosis de la luz falsa y una mayor aparición de eventos adversos aórticos. La disección con desgarro intimal en la concavidad del arco aórtico también ha sido descrita con más riesgo de sufrir complicaciones<sup>42,43</sup>. La edad avanzada y la dilatación aórtica temprana han sido descritos como factores de riesgo de mortalidad tras tratamiento conservador de la disección de aorta tipo B no complicada<sup>44,45</sup>.

Tras los comentarios sobre los factores de progresión a convertirse una disección tipo B en complicada, también existen factores relacionados con el tratamiento endovascular que hacen que esta modalidad terapéutica no sea tan inocua. La disección tipo A retrógrada constituye una complicación rara, pero potencialmente mortal, del tratamiento endovascular de la disección tipo B. Uno de los mayores factores de riesgo identificados para la aparición de esta complicación es la existencia de una dilatación moderada de la aorta ascendente ( $\geq 4,0$  cm)<sup>46</sup>. Este hecho es importante, puesto que los datos obtenidos del IRAD han demostrado que el 40% de los pacientes con una disección aguda tipo B poseen un diámetro de la aorta ascendente  $>4$  cm.

En 2012, Augoustides et al.<sup>47</sup> publicaron la clasificación Penn de la disección aórtica tipo B aguda, en la que la dividían en 4 categorías: clase A (no complicada) y B, C y D (complicadas). El tratamiento propuesto de los pacientes incluidos en la clase A era médico. No obstante, identificaban una serie de factores de mal pronóstico que podían seleccionar un grupo de sujetos que se beneficiaran de tratamiento endovascular: luz falsa permeable, trombosis parcial de la luz falsa, diámetro de aorta ascendente  $>4$  cm, dilatación fusiforme de la aorta, lesiones «ulcerosas», desgarro intimal primario en la concavidad del arco aórtico, o desgarro de gran tamaño<sup>47</sup>. 1q16

La evidencia disponible en la actualidad resalta el abordaje específico de cada paciente y tratar a aquellos en riesgo de desarrollar complicaciones.

## Conclusiones

Actualmente, el tratamiento endovascular constituye un método menos invasivo que la cirugía abierta, el cual consigue una mayor supervivencia a 30 días e intrahospitalaria en pacientes con disección aguda tipo B complicada

Aunque el tratamiento ideal para la disección aguda tipo B año complicada permanece todavía sin esclarecer, la combinación del tratamiento endovascular con la terapia antihipertensiva parece presentar resultados favorables en cuanto a remodelación aórtica y supervivencia específica relacionada con eventos aórticos, en comparación con el tratamiento médico exclusivo. No obstante, no todos los pacientes se beneficiarían, posiblemente, de la implantación de un dispositivo endovascular. La identificación de los factores pronósticos que actúan en cada paciente nos lleva a personalizar la evolución de cada uno y a ofrecer el mejor tratamiento a pesar de la ausencia de complicaciones en el momento agudo.

De tal forma la pregunta no es si la disección aórtica aguda tipo B no complicada se debe manejar con tratamiento médico o endovascular, sino elegir cuál es el tratamiento correcto de cada uno de los pacientes con disección aórtica aguda tipo B no complicada.

## Responsabilidades éticas

**Protección de personas y animales.** Los autores declaran que para esta investigación no se han realizado experimentos en seres humanos ni en animales.

**Confidencialidad de los datos.** Los autores declaran que en este artículo no aparecen datos de pacientes.

**Derecho a la privacidad y consentimiento informado.** Los autores declaran que en este artículo no aparecen datos de pacientes.

## Conflicto de intereses

Los autores declaran no tener ningún conflicto de intereses.

## Bibliografía

- Mousa AY, Abu-Halimah S, Gill G, Yacoub M, Stone P, Hass S, et al. Current treatment strategies for acute type B aortic dissection. *Vasc Endovascular Surg.* 2015;49:30–6.
- Singh M, Hager E, Avgerinos E, Genovese E, Mapara K, Makaroun M. Choosing the correct treatment for acute aortic type B dissection. *J Cardiovasc Surg.* 2015;56:217–29.
- Clough RE, Albayati MA, Donati T, Taylor PR. Uncomplicated type B dissections: Which patients should be treated? Lessons learned from the recent literature. *J Cardiovasc Surg.* 2014;55:s145–50.
- Hughes GC. Management of acute type B aortic dissection; ADSORB trial. *J Thorac Cardiovasc Surg.* 2015;149:S158–62.
- Booher AM, Isselbacher EM, Nienaber CA, Trimarchi S, Evangelista A, Montgomery DG, et al. The IRAD classification system for characterizing survival after aortic dissection. *Am J Med.* 2013;126:e19–24.
- Fattori R, Cao P, de Rango P, Czerny M, Evangelista A, Nienaber C, et al. Interdisciplinary expert consensus document management of type B aortic dissection. *J Am Coll Cardiol.* 2013;61:1661–78.
- Steuer J, Björck M, Mayer D, Wanhainen A, Pfammatter T, Lachat M. Distinction between acute and chronic type B aortic dissection: Is there a sub-acute phase? *Eur J Vasc Endovasc Surg.* 2013;45:627–31.
- Moulakakis KG, Mylonas SN, Dalainas I, Kakisis J, Kotsis J, Liapis CD. Management of complicated and uncomplicated acute type B dissection. A systematic review and meta-analysis. *Ann Cardiothorac Surg.* 2014;3:234–46.
- Massmann A, Kunihara T, Fries P, Schneider G, Buecker A, Schäfers HJ. Uncovered stent implantation in complicated acute aortic dissection type B. *J Thorac Cardiovasc Surg.* 2014;148:3003–11.
- Wiedemann D, Ehrlich M, Amabile P, Lovato L, Rousseau H, Evangelista-Masip A, et al. Emergency endovascular stent grafting in acute complicated type B dissection. *J Vasc Surg.* 2014;60:1204–8.
- Ramdas M. TEVAR for symptomatic Stanford B dissection: A systematic review of 30-day mortality and morbidity. *Thorac Cardiovasc Surg.* 2015;63:97–112.
- Hao Z, Zhi-Wei W, Zhen Z, Xiao-Ping H, Hong-Bing W, Yi G, et al. Endovascular stent-graft placement or open surgery for the treatment of acute type B aortic dissection: A meta-analysis. *Ann Vasc Surg.* 2012;26:454–61.
- Chou HP, Chang HT, Chen CK, Shih CC, Sung SH, Chen TJ, et al. Outcome comparison between thoracic endovascular and open repair for type B aortic dissection: A population-based longitudinal study. *J Chin Med Assoc.* 2015, in press.
- Luebke T, Brunkwall J. Cost-effectiveness of endovascular versus open repair of acute complicated type B aortic dissections. *J Vasc Surg.* 2014;59:1247–55.
- Conway AM, Sadek M, Lugo J, Pillai JB, Pellet Y, Panagopoulos G, et al. Outcomes of open surgical repair for chronic type B aortic dissections. *J Vasc Surg.* 2014;59:1217–23.
- Durham CA, Cambria RP, Wang LJ, Ergul EA, Aranson NJ, Patel VI, et al. The natural history of medically managed acute type B aortic dissection. *J Vasc Surg.* 2015;61:1192–8.
- Yang J, Shi Y, Jiang J. Thoracic endovascular aortic repair or best medical therapy for uncomplicated type B aortic dissection? A meta-analysis. *J Cardiovasc Surg.* 2015;6, in press.
- Nienaber CA, Rousseau H, Eggebrecht H, Kische S, Fattori R, Rehders TC, et al. Randomized comparison of strategies for type B aortic dissection: The INvestigation of STEnt Grafts in Aortic Dissection (INSTEAD) trial. *Circulation.* 2009;120:2519–28.
- Nienaber CA, Kische S, Akin I, Rousseau H, Eggebrecht H, Fattori R, et al. Strategies for subacute/chronic type B aortic dissection: The Investigation of STEnt Grafts in patients with type B aortic dissection (INSTEAD) trial 1-year outcome. *J Thorac Cardiovasc Surg.* 2010;140:S101–8.
- Nienaber CA, Kische S, Rousseau H, Eggebrecht H, Rehders TC, Kundt G, et al. Endovascular repair of type B aortic dissection. Long-term results of the randomized investigation of stent grafts in aortic dissection trial. *Circ Cardiovasc Interv.* 2013;6:407–16.
- Brunkwall J, Lammer J, Verhoeven E, Taylor P. ADSORB: A study on the efficacy of endovascular grafting in uncomplicated acute dissection of the descending aorta. *Eur J Vasc Endovasc Surg.* 2012;44:31–6.
- Brunkwall J, Kasprzak P, Verhoeven E, Heijmen R, Taylor P. The ADSORB Trialists. Endovascular repair of acute uncomplicated aortic type B dissection promotes aortic remodelling: 1 year results of the ADSORB trial. *Eur J Vasc Endovasc Surg.* 2014;48:285–91.
- Dick F, Hirzel C, Immer FF, Hinder D, Dai-Do D, Carrel TP, et al. Quality of life after acute type B dissection in the era of thoracic endovascular aortic repair. *Vasa.* 2010;39:219–28.
- Trimarchi S, Eagle KA, Nienaber CA, Pyeritz RE, Jonker FH, Suzuki T, et al. Importance of refractory pain and hypertension in acute type B dissection: Insights from the International Registry of Acute Aortic Dissection (IRAD). *Circulation.* 2012;122:1283–9.
- Nozdrykowski M, Etz CD, Luehr M, Garbade J, Misfield M, Borger Ma, et al. Optimal treatment for patients with chronic Stanford



- type B aortic dissection: Endovascularly, surgically or both. *Eur J Cardiothorac Surg.* 2013;44:e165–74.
26. Shah TR, Rockman CB, Adelman MA, Maldonado TS, Veith FJ, Mussa FF. Nationwide comparative impact of thoracic endovascular aortic repair of acute uncomplicated type B aortic dissections. *Vasc Endovasc Surg.* 2014;48:230–3.
  27. Suzuki T, Isselbacher EM, Nienaber CA, Pyeritz RE, Eagle KA, Tsai TT, et al. Type-selective benefits of medications in treatment of acute aortic dissection (from the International Registry of Acute Aortic Dissection). *Am J Cardiol.* 2012;109:122–7.
  28. Patterson BO, Cobb RJ, Karthikesalingam A, Holt PJ, Hinchliffe RJ, Loftus IM, et al. A systematic review of aortic remodeling after endovascular repair of type B aortic dissection: Methods and outcomes. *Ann Thorac Surg.* 2014;97:5988–95.
  29. Davies RR, Goldstein LJ, Coady MA, Tittle SL, Rizzo JA, Kopf GS, et al. Yearly rupture or dissection rates for thoracic aortic aneurysms: Simple prediction based on size. *Ann Thorac Surg.* 2002;73:17–27.
  30. Tolenaar JL, Kern JA, Jonker FH, Cherry KJ, Tracci MC, Angle JF, et al. Predictors of false lumen thrombosis in type B aortic dissection treated with TEVAR. *Ann Cardiothorac Surg.* 2014;3:255–63.
  31. Eriksson MO, Steuer J, Wanhainen A, Thelin S, Eriksson LG, Nyman R. Morphologic outcome after endovascular treatment of complicated type B aortic dissection. *J Vasc Interv Radiol.* 2013;24:1826–33.
  32. Hanna JM, Andersen ND, Ganapathi AM, McCann RL, Hughes GC. Five-year results for endovascular repair of acute complicated type B aortic dissection. *J Vasc Surg.* 2014;59:96–106.
  33. Lombardi JV, Cambria RP, Nienaber CA, Chiesa R, Mossop P, Haulon S, et al., on behalf of the STABLE investigators. Aortic remodeling after endovascular treatment of complicated type B aortic dissection with the use of a composite device design. *J Vasc Surg.* 2014;59:1544–54.
  34. Canaud L, Faure EM, Ozdemir BA, Alric P, Thompson M. Systematic review of outcomes of combined proximal stent grafting with distal bare stenting for management of aortic dissection. *Ann Cardiothorac Surg.* 2014;3:223–33.
  35. The VIRTUE Registry Investigators. Mid-term outcomes and aortic remodeling after thoracic endovascular repair for acute, subacute, and chronic aortic dissection: The VIRTUE Registry. *Eur J Vasc Endovasc Surg.* 2014;48:363–371.
  36. Qin YL, Deng G, Li TX, Wang W, Teng GJ. Treatment of acute type-B aortic dissection. Thoracic endovascular aortic repair or medical management alone? *JACC Cardiovasc Interv.* 2013;6:91.
  37. Jia X, Guo W, Li T, Guan S, Yang R, Liu X, et al. The results of stent graft versus medical therapy for chronic type B dissection. *J Vasc Surg.* 2013;57:406–14.
  38. Patel AY, Eagle KA, Vaishnava P. Acute type B aortic dissection: Insights from the International Registry of Acute Aortic Dissection. *Ann Cardiothorac Surg.* 2014;3:368–74.
  39. Kudo T, Mikamo A, Kurazumi H, Suzuki R, Morikage N, Hamano K. Predictors of late aortic events after Stanford type B acute aortic dissection. *J Thorac Cardiovasc Surg.* 2014;148:98–104.
  40. Kitamura T, Torii S, Oka N, Horai T, Itatani K, Yoshii T, et al. Impact of the entry site on late outcome in acute Stanford type B aortic dissection. *Eur J Cardiothorac Surg.* 2015;18, in press.
  41. Van Bojerijen GH, Tolenaar JL, Rampoldi V, Moll FL, van Herwaarden JA, Jonker FHW, et al. Predictors of aortic growth in uncomplicated type B aortic dissection. *J Vasc Surg.* 2014;59:1134–43.
  42. Loewe C, Czerny M, Sodeck GH, Ta J, Schoder M, Funovics M, et al. A new mechanism by which an acute type B aortic dissection is primarily complicated, becomes uncomplicated, or remains uncomplicated. *Ann Thorac Surg.* 2012;93:1215–22.
  43. Evangelista A, Salas A, Ribera A, Ferreira-Gonzalez I, Cuellar H, Pineda V, et al. Long-term outcome of aortic dissection with patent false lumen: Predictive role of entry tear size and location. *Circulation.* 2012;125:3133–41.
  44. Grommes J, Greiner A, Bendermacher B, Erlmeier M, Frech A, Belau P, et al. Risk factors for mortality and failure of conservative treatment after aortic type B dissection. *J Thorac Cardiovasc Surg.* 2014;148:155–60.
  45. Patterson BO, Cobb RJ, Karthikesalingam A, Holt PJ, Hinchliffe RJ, Loftus IM, et al. A systematic review of aortic remodeling after endovascular repair of type B aortic dissection: Methods and outcomes. *Ann thorac Surg.* 2014;97:588–95.
  46. Williams JB, Andersen ND, Bhattacharya SD, Scheer E, Piccini JP, McCann RL, et al. Retrograde ascending aortic dissection as an early complication of thoracic endovascular aortic repair. *J Vasc Surg.* 2012;55:1255–62.
  47. Augustides JGT, Szeto WY, Woo EY, Andritsos M, Fairman RM, Bavaria JE. The complications of uncomplicated acute type-B dissection: The introduction of the Penn classification. *J Cardiothorac Vasc Anesth.* 2012;26:1139–44.