



CARTAS CIENTÍFICAS

Síndrome del dedo azul: tratamiento endovascular

Blue toe syndrome: Endovascular treatment



E. Bordes Galván*, G. Volo Pérez, S. de Varona Frolov y E. Martel Almeida

Servicio de Angiología y Cirugía Vascul, Hospital Universitario de Gran Canaria Doctor Negrín, Las Palmas de Gran Canaria, Las Palmas, España

La ateroembolia es un proceso en el que un fragmento de placa de ateroma se desprende desde de una lesión proximal produciendo isquemia distalmente. Por ello, el objetivo del tratamiento es eliminar la fuente de ateroembolias de la circulación¹⁻³.

Existe controversia sobre la mejor estrategia terapéutica, existiendo autores a favor del tratamiento médico mediante anticoagulación, otros a favor de la cirugía abierta y, recientemente se han publicado estudios en los que parece que el tratamiento endovascular con *stents* cubiertos puede ser un tratamiento válido para esta enfermedad, con menor morbimortalidad a corto y largo plazo²⁻⁶.

Se describe el caso de una mujer de 47 años, ex-fumadora como único antecedente de interés, que acude al servicio de urgencias por un cuadro de dolor y cianosis del primer dedo del miembro inferior derecho que evolucionó hacia una placa necrótica. No presentaba dolor abdominal ni deterioro de la función renal. A la exploración presentaba pulsos distales en ambas extremidades, por lo que ante la sospecha de ateroembolia se inició tratamiento anticoagulante con heparina de bajo peso molecular.

Se realizó un electrocardiograma que descartó una fibrilación auricular y se solicitó una TAC toracoabdominal, donde se objetivó la presencia de una placa ateromatosa localizada unos 2 cm proximal a la bifurcación aórtica y se descartó la presencia de un aneurisma como posible fuente de embolia. Se realizó también una arteriografía (fig. 1) que

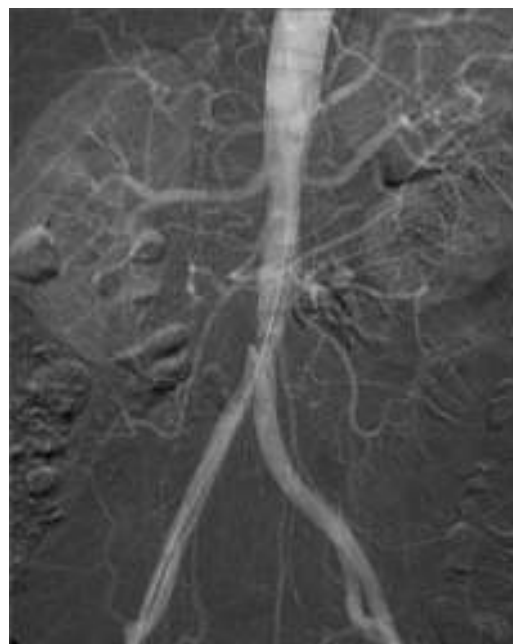

Figura 1 Placa ateromatosa previo a la bifurcación aórtica.

mostró dicha placa y confirmó la permeabilidad del sector fémoro-poplíteo y distal.

Con el diagnóstico de ateroembolia con origen en la aorta abdominal infrarrenal se decidió implantar una endoprótesis Advanta V12® (fig. 2), con buen resultado, ya que no presentó nuevos eventos intra- ni postoperatorios, y se consiguió eliminar la fuente de ateroembolia de la circulación.

* Autor para correspondencia.

Correo electrónico: elisabordes@hotmail.com
(E. Bordes Galván).

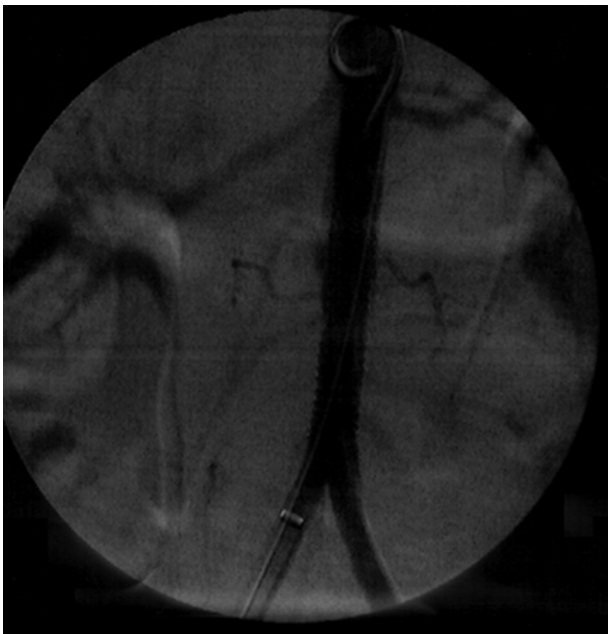


Figura 2 Endoprótesis aórtica cubriendo la placa ateromatosa.

La paciente fue dada de alta y se encuentra asintomática y con la placa necrótica del primer dedo curada.

La ateroembolia constituye una importante fuente de morbimortalidad, con alto riesgo de pérdida de la extremidad y muerte. Produce un cuadro clínico característico, con dolor y cianosis de los dedos de los pies («síndrome del dedo azul»), asociado a un moteado cianótico de la piel y, en ocasiones, cuando la fuente de ateroembolia se localiza en la aorta proximal, puede asociar fracaso renal o isquemia intestinal^{1,5,6}.

El tratamiento de estas lesiones con origen en la aorta toracoabdominal tiene por objeto su exclusión de la circulación, ya que su historia natural es la recurrencia de las ateroembolias. Las distintas estrategias terapéuticas incluyen el tratamiento médico con anticoagulación, el tratamiento quirúrgico abierto y, más recientemente, la exclusión mediante *stents* cubiertos. Sin embargo, debido a los pocos casos descritos, no existe consenso sobre la mejor opción terapéutica. No obstante, la alta tasa de recurrencia de la ateroembolia, con el consiguiente riesgo de complicaciones y pérdida de extremidad que existe con el tratamiento médico y la morbimortalidad perioperatoria que conlleva la cirugía abierta, hacen que, hoy en día, se considere el tratamiento endovascular como una estrategia terapéutica atractiva en estos casos¹⁻⁶.

Sin embargo, persisten los debates acerca de la seguridad de esta técnica en la enfermedad que nos ocupa, principalmente debido a los riesgos de desprender un fragmento de placa durante la navegación con guías y catéteres, y durante el despliegue de la endoprótesis pudiendo así inducir una embolización visceral o periférica potencialmente grave⁴.

En este sentido y para reducir el riesgo de ateroembolia, tomamos una serie de medidas antes y durante el procedimiento; por un lado, se minimizó al máximo la manipulación de guías dentro de la aorta y, por otro, se aseguró un adecuado recubrimiento de la lesión, con un margen proximal y distal a la misma.

A pesar de que los resultados a largo plazo de los *stents* cubiertos en la aorta aún no están demostrados, el riesgo de fracaso tardío parece intuitivamente menor al de las endoprótesis para el tratamiento de aneurismas. Por un lado, la migración de los *stents* en general es infrecuente y, por otro, la reestenosis en arterias de gran calibre es excepcional⁵.

En conclusión, la exclusión endovascular mediante *stents* cubiertos de las lesiones aórticas responsables de un cuadro de ateroembolia, según las últimas publicaciones, lo cual coincide con nuestra corta experiencia, constituye una técnica segura y eficaz, que disminuye la morbimortalidad relacionada con la cirugía abierta convencional y la recurrencia asociada a la anticoagulación como terapia única. Sin embargo, es necesario un estudio que compare el tratamiento médico, la cirugía abierta y el tratamiento endovascular para establecer firmemente la mejor opción terapéutica para esta enfermedad.

Responsabilidades éticas

Protección de personas y animales. Los autores declaran que para esta investigación no se han realizado experimentos en seres humanos ni en animales.

Confidencialidad de los datos. Los autores declaran que en este artículo no aparecen datos de pacientes.

Derecho a la privacidad y consentimiento informado. Los autores declaran que en este artículo no aparecen datos de pacientes.

Bibliografía

1. Kim H, Zhen DB, Lieske JC, McBane RD, Grande JP, Sandhu GS, et al. Treatment of cholesterol embolization syndrome in the setting of an acute indication for anticoagulation therapy. *J Med Cases*. 2014;5:376-9.
2. Matchett WJ, McFarland DR, Eidit JF, Moursi MM. Blue toe syndrome: Treatment with intra-arterial stents and review of therapies. *J Vasc Interv Radiol*. 2000;11:585-92.
3. Applebaum RM, Kronzon I. Evaluation and management of cholesterol embolization and the blue toe syndrome. *Curr Opin Cardiol*. 1996;11:533-42.
4. Jeyabalan G, Wallace JR, Chaer RA, Leers SA, Marone LK, Makaroun MS. Endovascular strategies for treatment of embolizing thoracoabdominal aortic lesions. *J Vasc Surg*. 2014;59:1256-64.
5. Dougherty MJ, Calligaro KD. Endovascular treatment of embolization of aortic plaque with covered stent. *J Vasc Surg*. 2002;36:727-31.
6. Shames ML, Rubin BG, Sánchez LA, Thompson RW, Sicard GA. Treatment of embolizing arterial lesions with endoluminally placed stent grafts. *Ann Vasc Surg*. 2002;16:608-12.