



## CARTAS CIENTÍFICAS

### Trombo flotante de aorta torácica y trombosis venosa esplácnica: a propósito de 2 casos<sup>☆</sup>



### Floating thoracic aortic thrombus and splanchnic vein thrombosis: A presentation of 2 cases

K.E. Moncayo León<sup>\*</sup>, J. Domínguez Bahamonde, I. Hernández-Lahoz Ortiz, R. García Casas y J. Vidal-Insua

*Departamento de Angiología y Cirugía Vasculard, Complejo Hospitalario Universitario de Pontevedra, Pontevedra, España*

Los trombos flotantes aórticos en aortas sanas o mínima enfermedad aterosclerótica es una entidad clínica infrecuente<sup>1</sup>. Su incidencia como fuente embolígena es hasta del 20%<sup>2</sup> y su tratamiento es controvertido dada la falta de evidencia científica. Por otra parte, la mortalidad temprana en la trombosis de las venas espláncnicas ocurre entre el 5-30% de los casos con una supervivencia a 10 años del 60%. En el 30-50% de los pacientes se detectan trombofilias<sup>3</sup>. La terapia de elección es la anticoagulación<sup>3-6</sup>. A continuación describimos el caso de 2 pacientes jóvenes sintomáticas con un trombo flotante en la aorta torácica y trombosis venosa esplácnica concomitante.

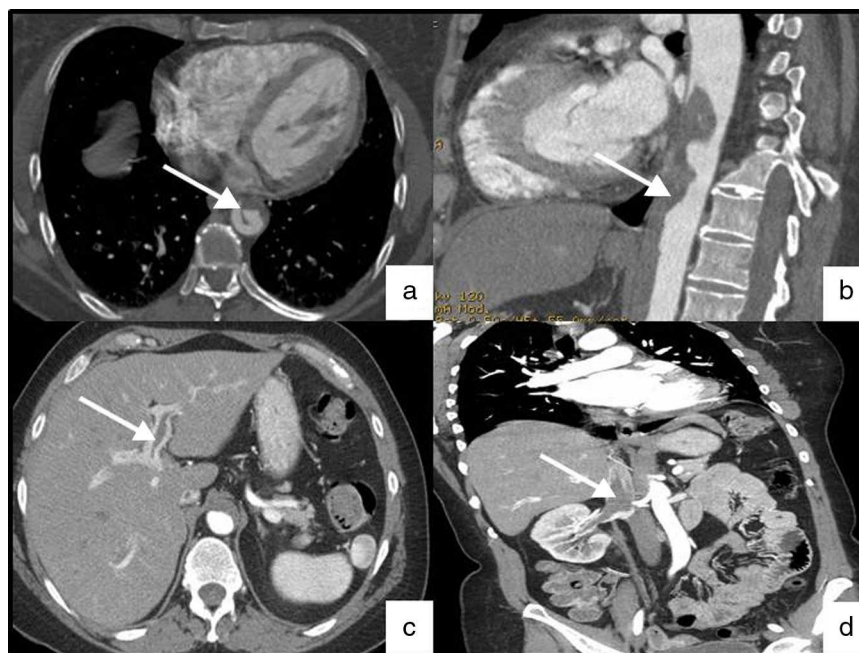
El primer caso, se trata de una mujer de 42 años, hipertensa, que presenta lumbalgia, dolor y frialdad del pie derecho de 24h de evolución. En la exploración física el abdomen era normal. El miembro inferior derecho presentaba frialdad y palidez distal sin hipoestesia ni impotencia funcional y una obliteración femoropoplítea con señal monofásica en la arteria tibial posterior.

En el miembro contralateral conservaba pulsos distales. Ante el estado compensado de la isquemia, los resultados de las pruebas complementarias (electrocardiograma normal, analítica que destacó anemia importante con hemoglobina de 4g/dl, deterioro de la función renal con creatinina de 2,5mg/dl) y sospecha de probable vasculitis se decide inicialmente optimización clínica, anticoagulación y mayor estudio complementario. En las primeras 24h la clínica mejoró tras transfusión de hemoderivados y corticoterapia endovenosa. Las pruebas complementarias demostraron elevación de las enzimas hepáticas (GOT 181U/l, GPT 520U/l, GGT 4.640U/l, ALP 1.231U/l) y un estado de hipercoagulabilidad con factor VIII (258%), factor IX (178%), factor XI (165%), factor XII (172%), proteína C (192%) y antitrombina III (147%) aumentados. El *screening* tumoral, pruebas de autoinmunidad y biopsia hepática fueron normales. La angiotomografía demostró un trombo flotante en la aorta torácica y abdominal (*fig. 1a* y *b*) e impactos embolígenos en la arteria hipogástrica y femoral profunda derechas. Trombosis de la porta (*fig. 1c*), vena cava inferior y renal derecha (*fig. 1d*). Se realizó trombectomía diferida del trípode femoral y distal. La paciente precisó reintervención por sangrado a través de la herida quirúrgica con evolución favorable y dada de alta 6 semanas después con anticoagulación y seguimiento clínico. En la tomografía de control a los 12 meses, el trombo aórtico está prácticamente

<sup>☆</sup> Este trabajo fue presentado en el 59 Congreso Nacional de la Sociedad Española de Angiología y Cirugía Vasculard celebrado el 1 de junio del 2013 en el Palau de Congressos de Girona, Girona.

<sup>\*</sup> Autor para correspondencia.

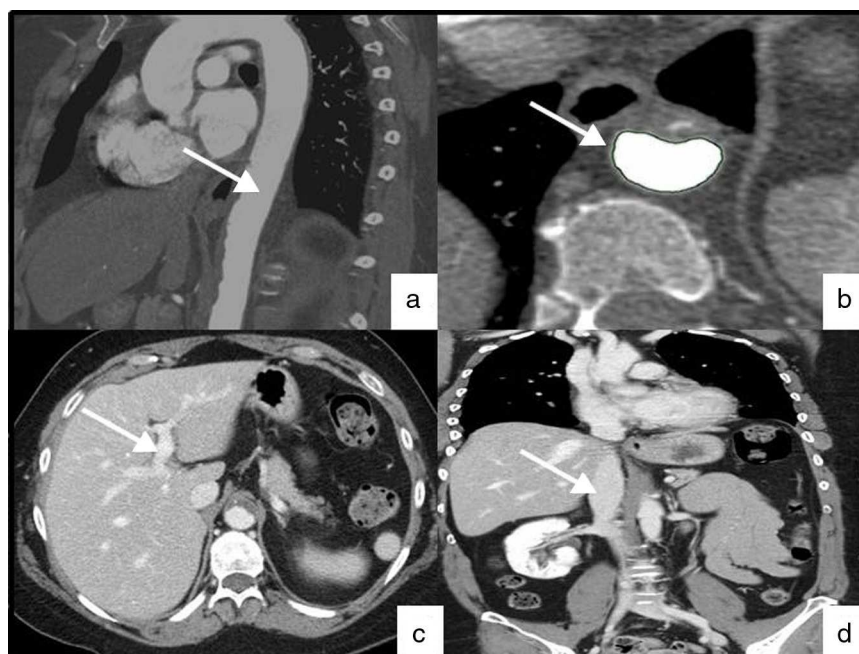
Correo electrónico: [karla.moncayo@hotmail.com](mailto:karla.moncayo@hotmail.com)  
(K.E. Moncayo León).



**Figura 1** Angiotomografía de trombo aórtico flotante y trombosis venosa esplácnica. A) Corte axial que demuestra un trombo flotante en la aorta torácica (flecha blanca). B) Corte sagital con trombo flotante aórtico toracoabdominal (flecha blanca). C) Corte axial donde se evidencia trombosis de la vena porta (flecha blanca). D) Corte coronal con trombosis de la vena cava inferior y vena renal derecha.

resuelto (fig. 2a y b). El eje portomesentérico está permeable sin trombosis (fig. 2c) y el trombo en la vena cava inferior y renal derecha ha desaparecido (fig. 2d). Actualmente se encuentra asintomática sin datos de recurrencia.

El segundo caso es una mujer de 48 años con hipertensión arterial y dislipemia, que consulta por dolor en hipocondrio izquierdo acompañado de vómitos, el abdomen era doloroso a la palpación sin peritonismo. La exploración vascular es anodina. La tomografía demostró un trombo flotante



**Figura 2** Angiotomografía de control tras 12 meses con tratamiento anticoagulante. A y B) Corte sagital y axial que demuestra resolución del trombo flotante en la aorta torácica (flecha blanca). C) Corte axial donde se evidencia al eje portomesentérico permeable sin trombosis (flecha blanca). D) Corte coronal que objetiva ausencia de trombo en la vena cava inferior y renal derecha (flecha blanca).

en la aorta descendente y trombosis de la vena esplénica asociado a extenso infarto. Se inició anticoagulación y control sintomático. En las pruebas complementarias destacó anemia moderada (hemoglobina 9,5 mg/dl) y leucocitosis ( $18,9 \times 10^9/l$ ). El *screening* tumoral, serología infecciosa, estudio digestivo, ginecológico y ecocardiograma no presentaban anomalías. Destacó en el estudio de trombofilia un estado de hipercoagulabilidad con factor VIII (320%) aumentado y deficiencia de proteína S (49%). La paciente evolucionó favorablemente y fue dada de alta 12 días después, asintomática con anticoagulación oral y seguimiento clínico. La tomografía de control a los 7 meses demuestra una importante mejoría del trombo aórtico flotante con resolución casi total de la trombosis de la vena esplénica.

Los trombos flotantes aórticos son una importante causa de embolización no cardiogénica, más frecuente en mujeres jóvenes<sup>1</sup>. Suelen ser de origen aterosclerótico o por enfermedad aneurismática. Su forma de presentación clínica más común es la isquemia de miembros inferiores seguido de isquemia visceral, y se localizan en el arco aórtico y en la aorta torácica descendente en un 74% de los casos<sup>2</sup>. Inusualmente se trata de una aorta sana, en este caso suele ser de etiología sistémica que condicionan estados de hipercoagulabilidad tales como, trombofilias, enfermedad inflamatoria intestinal, neoplasias, etc. Dada la infrecuencia de esta entidad clínica y falta de evidencia científica su manejo es controvertido. Diferentes modalidades de tratamiento se han descrito, entre ellas, la anticoagulación, la cirugía aórtica abierta, la trombólisis y las endoprótesis aórticas<sup>1,2</sup>. Varios autores sugieren reservar la cirugía aórtica abierta para los pacientes con clínica persistente o recurrente, y mantener la anticoagulación en pacientes jóvenes con un estado de hipercoagulabilidad establecido<sup>7,8</sup>. Fayad et al. recomiendan tratamiento quirúrgico en aquellos casos en que el trombo se encuentra en la aorta ascendente o el arco aórtico con arterioesclerosis leve, y aquellos con eventos cerebrovasculares de origen embólico ya que demostraron que un 25% de los pacientes tratados inicialmente con anticoagulación recidivaron y requirieron tratamiento quirúrgico debido a un nuevo episodio de embolización arterial periférica<sup>1</sup>.

En este caso nos inclinamos a la anticoagulación debido a la trombofilia y trombosis venosa esplácnica asociadas, y ante la mejoría clínico-radiológica de las pacientes. Recomendamos la sospecha clínica de un trombo aórtico flotante en aquellos pacientes con datos de embolización

periférica sin una causa aparente, y descartar un estado de hipercoagulabilidad adyacente, así como el tratamiento con anticoagulación en casos seleccionados de pacientes, aunque mayor evidencia es necesaria.

## Responsabilidades éticas

**Protección de personas y animales.** Los autores declaran que para esta investigación no se han realizado experimentos en seres humanos ni en animales.

**Confidencialidad de los datos.** Los autores declaran que han seguido los protocolos de su centro de trabajo sobre la publicación de datos de pacientes.

**Derecho a la privacidad y consentimiento informado.** Los autores han obtenido el consentimiento informado de los pacientes y/o sujetos referidos en el artículo. Este documento obra en poder del autor de correspondencia.

## Bibliografía

1. Fayad ZY, Semaan E, Fahoum B, Briggs M, Tortolani A, D'Ayala M. Aortic mural thrombus in the normal or minimally atherosclerotic aorta. *Ann Vasc Surg.* 2013;27:282-90.
2. Verma H, Meda N, Vora S, George RK, Tripathi RK. Contemporary management of symptomatic primary aortic mural thrombus. *J Vasc Surg.* 2014;60:1524-34.
3. De Stefano V, Martinelli I. Abdominal thromboses of splanchnic, renal and ovarian veins. *Best Pract Res Clin Haematol.* 2012;25:253-64.
4. De Stefano V, Martinelli I. Splanchnic vein thrombosis: Clinical presentation, risk factors and treatment. *Intern Emerg Med.* 2010;5:487-94.
5. Riva N, Donadini MP, Dentali F, Squizzato A, Ageno W. Clinical approach to splanchnic vein thrombosis: Risk factors and treatment. *Thromb Res.* 2012;130 Suppl 1:S1-3.
6. Condat B, Pessione F, Hillaire S, Denninger MH, Guillin MC, Poliquin M, et al. Current outcome of portal vein thrombosis in adults: Risk and benefit of anticoagulant therapy. *Gastroenterology.* 2001;120:490-7.
7. Berneder S, van Ingen G, Eige P. Arch thrombus formation in an apparently normal aorta as a source for recurrent peripheral embolization. *Thorac Cardiovasc Surg.* 2006;54:548-9.
8. Bosma J, Rijbroek A, Rauwerda JA. A rare case of thromboembolism in a 21-year old female with elevated factor VIII. *Eur J Vasc Endovasc Surg.* 2007;34:592-4.