



EDITORIAL

Evolución terapéutica y controversias actuales en la cirugía de los aneurismas toracoabdominales



Therapeutic outcomes and current controversies in thoracoabdominal aneurysm surgery

V. Rimbau

Departamento de Cirugía Vascular, Instituto del Tórax, Hospital Clínic, Universidad de Barcelona, Barcelona, España

Disponible en Internet el 14 de mayo de 2015

Perspectiva histórica

El tratamiento del aneurisma aórtico toracoabdominal (AATA) representa un reto continuado para los cirujanos vasculares. La primera descripción de reparación quirúrgica exitosa es atribuible a Samuel Etheredge et al.¹, del Hospital de Veteranos de Oakland (California, EE. UU.), quienes practicaron, en julio de 1954, la sustitución de un AATA con un homoinjerto y con la ayuda de una derivación temporal aorto-aórtica (fig. 1). En 1955, Charles Rob, en Londres publicó varios casos de reparación de AATA mediante la técnica de *clamp and sew*². En 1956, Michael E. DeBakey presentó en la reunión anual de la *American Surgical Association* una serie de 4 casos de AATA reparados quirúrgicamente³.

Estos primeros hitos históricos fueron seguidos de forma especialmente brillante por el llamado «grupo de Houston», creado en torno a Michael E. DeBakey en los años 70. A DeBakey se le unieron en Houston nombres como Stanley Crawford, a quien, entre otras cosas, le debemos la primera clasificación anatómica de los AATA^{4,5}, Hazim Safi, Joseph Coselli, Denton Cooley o Lars Svensson. Gracias a sus revolucionarias aportaciones técnicas-quirúrgicas y adyuvantes para la protección medular y visceral (drenaje de líquido cefalorraquídeo, hipotermia profunda, perfusión

renal fría, *bypass* cardiopulmonar, anastomosis intraaórtica, anastomosis en isla de los troncos viscerales...), hoy es posible tratar quirúrgicamente los AATA con resultados aceptables, siendo los del «grupo de Houston» los de referencia mundial. Sin duda que otros nombres, no vinculados directamente con el «grupo de Houston», pueden añadirse a la lista de cirujanos innovadores que han contribuido o están contribuyendo en la evolución de la cirugía de los AATA. Pero la auténtica referencia histórica en el tratamiento quirúrgico de los AATA se concentra meritoriamente en Houston⁶.

Del mismo modo, otro hito revolucionario en la historia ha sido la incorporación más reciente del tratamiento endovascular de los AATA. En este punto, después de la obligada mención de Juan Carlos Parodi⁷ y de Nikolai Volodos⁸ por sus contribuciones pioneras en el tratamiento endovascular de los aneurismas de aorta, nuestra mirada debe dirigirse hacia San Francisco, donde Tim Chuter reparó el primer caso publicado de AATA con una endoprótesis con ramas⁹, y hacia Cleveland, donde Roy Greenberg aglutinó la mayor experiencia clínica, todavía hoy no superada¹⁰. Pero la juventud del tratamiento endovascular sin duda permitirá escribir nuevas páginas de la historia del tratamiento de los AATA. Mientras tanto, algunas controversias siguen siendo objeto de polémica y debate, a la espera de la solución con ayuda de las evidencias. ¿Cuáles son estos puntos de controversia relevantes que a nuestro juicio precisan de un consenso preferente? En las próximas líneas son discutidos con la intención final de ofrecer una perspectiva de futuro en cada uno de ellos.

Correos electrónicos: vriambau@gmail.com,
vriambau@clinic.ub.es

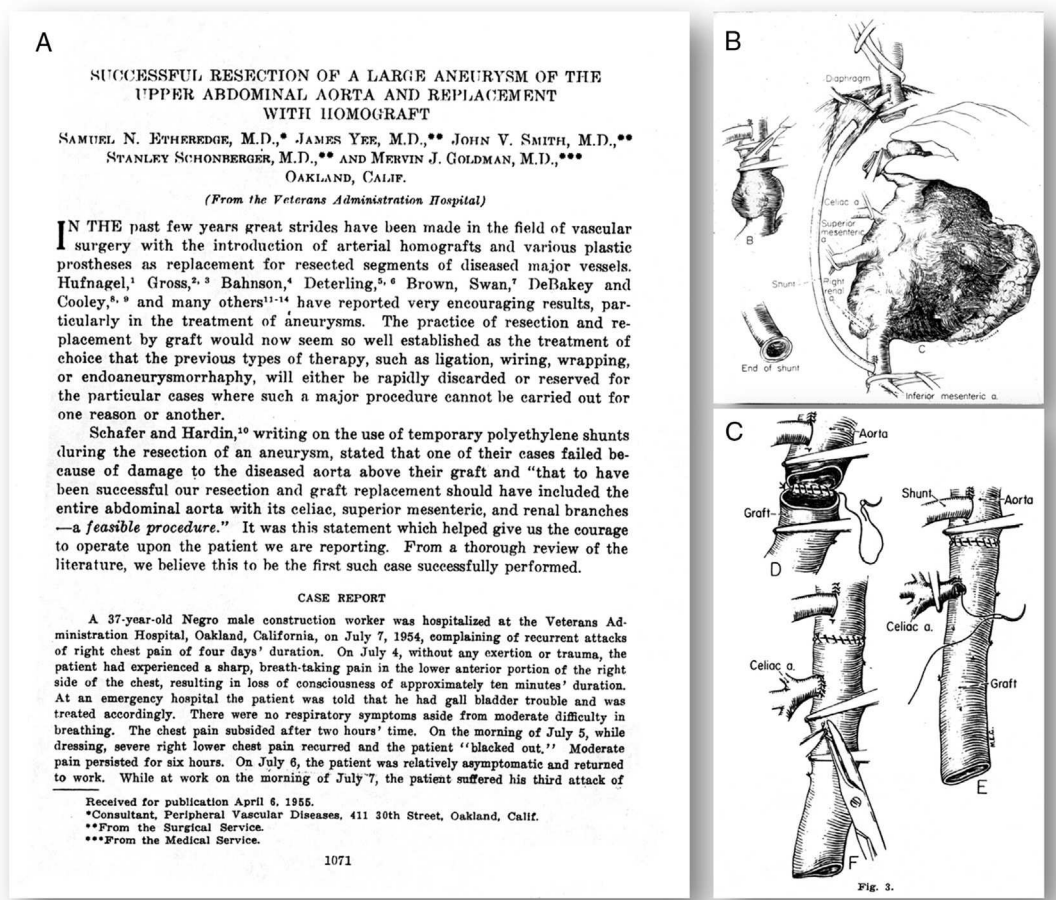


Figura 1 Artículo original de Etheredge et al.¹. A) Primera página. B y C) Gráficos de los detalles técnicos de su primer caso.

Acerca de las indicaciones

Es una obviedad que cualquier AATA sintomático, independientemente de su tamaño, debe ser reparado. No existe tanto acuerdo en el momento de fijar la indicación con relación al tamaño transversal del AATA. Es decir, si debemos dar una cifra a partir de la cual sentar la indicación, esta se sitúa en torno a los 6 cm. Pero otros parámetros antropométricos o genéticos deben ser tenidos en consideración. Por ejemplo, el tamaño aórtico debe ajustarse por superficie corporal y por género. También debe tener diferente consideración la coincidencia con enfermedades congénitas, como el síndrome de Marfan, que aconsejan reducir el dintel a 5,5 cm. También es criterio de indicación quirúrgica la documentación de un crecimiento rápido ≥ 1 cm/año¹¹.

Independientemente de los citados criterios para indicar una reparación quirúrgica, en cualquier caso, el ofrecimiento terapéutico debe ser mejor que la propia historia natural de la enfermedad. Así, si el riesgo de rotura de un AATA de 6 cm es de 7% anual, la terapia ofrecida debe tener un riesgo de mortalidad inferior. Pocos, muy pocos centros podrían garantizar una mortalidad de la cirugía del AATA inferior al 7%¹². Solo los citados centros de Houston, y alguno más, podrían justificar la indicación quirúrgica. Cuando el tamaño del AATA alcanza los 7 cm, el 43% desarrollan una disección o rotura al año¹³. Obtener cifras de mortalidad inferiores al 40% ya es más viable, incluso fuera de Houston.

Probablemente, en un futuro no muy lejano, otras informaciones de carácter funcional obtenidas desde el análisis computacional de las imágenes, ya disponibles técnicamente, aportarán nuevos parámetros que cambiarán los criterios de indicación. El cálculo del riesgo de rotura se podrá obtener a partir del cálculo de estrés sobre la pared. Solo los estudios sobre la historia natural de los aneurismas vinculada a estas nuevas variables validarán su utilidad.

Acerca de los métodos de protección medular y visceral

Existe suficiente evidencia para recomendar el uso de drenaje de líquido cefalorraquídeo como medida de protección medular a través de los resultados de estudios aleatorizados¹⁴ y metaanálisis^{15,16}, especialmente en la reparación quirúrgica convencional de AATA tipo I y II. Sin embargo, todavía no existen suficientes evidencias para su aplicación indiscutible en las reparaciones endovasculares. Aunque desde las guías clínicas se recomienda que debe ser considerada su práctica para los casos de mayor riesgo de paraplejía (AATA tipo I y II, oclusiones de arterias subclavias o de hipogástricas)¹⁷.

Del mismo modo, la monitorización de potenciales evocados motores no es generalmente aceptada, ni siquiera en

aquellos centros con gran experiencia y volumen en ambos métodos terapéuticos.

Otros métodos de protección visceral y medular como el *bypass* izquierdo o el *bypass* cardiopulmonar parcial, la hipotermia profunda con parada circulatoria, o la hipotermia permisiva a 32 °C, o la perfusión con sangre o cristaloides en tronco celiaco y mesentérica superior, la perfusión con cristaloides a 4°C en las renales o en las intercostales, el pinzamiento secuencial o el reimplante de las intercostales bajas deben ser valorados caso a caso, dependiendo de la extensión de la aorta a tratar y de los hábitos en cada centro¹⁸. Precisamente, al hablar de los hábitos en cada centro queremos hacer énfasis en señalar que, sin volumen de casos necesario, no es posible hablar de hábitos, sino más bien de anécdotas. Es importante escoger y planificar los diferentes procedimientos coadyuvantes, pero no menos importante es que todos los profesionales relacionados con el pre-, per- y postoperatorio estén familiarizados con el fundamento racional de los mismos. Ello sin duda redundará en los mejores resultados.

Si bien las precauciones en cirugía endovascular se centran en otros cuidados perioperatorios como el mantenimiento de la colateralidad (arteria subclavia izquierda y las hipogástricas, fundamentalmente), del nivel de hemoglobina o de las tensiones sistémicas, de nuevo en la práctica habitual, mayor volumen de casos hace más comprensible y protocolizable el manejo de estos pacientes para todos aquellos profesionales que de forma directa o indirecta interactúan en algún momento del procedimiento y del proceso clínico.

Tanto con una como con otra modalidad terapéutica es aconsejable que varios profesionales del centro (más allá de los cirujanos vasculares, radiólogos, anestesiólogos e intensivistas) y los respectivos profesionales técnicos y diplomados en enfermería (neumólogos, cardiólogos, infectólogos y neurólogos) estén al corriente de los protocolos de manejo de estos pacientes, pues sus acciones son importantes en cada uno de los puntos del proceso y pueden contribuir en la prevención y solución de las posibles complicaciones. De lo contrario, cuando la experiencia que se acredita es puntual o esporádica, y no se implica al resto de profesionales desde el principio, se producen situaciones indeseadas, estresantes y poco efectivas, al tener que explicar la complejidad fisiopatológica de estos pacientes a otros colegas cada vez que se trata un caso de AATA. Y ello se agrava, precisamente, cuando hay que resolver complicaciones agudas en un entorno de desconocimiento que conduce a la improvisación, y esta, al fracaso. En otras palabras, el tratamiento de los AATA en centros con mayor volumen y con un entorno multidisciplinar entrenado garantizará una mejor calidad en los procedimientos diagnósticos, terapéuticos y de monitorización, que conducirán a los mejores resultados^{19,20}.

Qué método terapéutico

Son 3 los posibles abordajes para la reparación de los AATA: la cirugía abierta convencional, la cirugía híbrida y la cirugía endovascular.

La cirugía abierta constituye una intervención aórtica mayor asociada a complicaciones graves miocárdicas,

respiratorias y renales que son las causas más frecuentes de mortalidad. La paraplejía es la morbilidad más temida. En líneas generales los centros con gran experiencia, los del «grupo de Houston», ofrecen tasas de mortalidad entre el 5 y el 15%²¹⁻²³. Las complicaciones respiratorias llegan hasta el 60%. Las complicaciones neurológicas (ictus y paraplejía) y las nefrológicas alcanzan el 18 y el 15%, respectivamente. Fuera de estos centros de excelencia²⁴, las cifras de mortalidad y morbilidad casi se duplican. Una vez más, el volumen es un factor decisivo en los resultados. Así demuestra una revisión reciente, con mortalidades del 27 y del 15% para los hospitales de bajo y alto volumen, respectivamente²⁰.

Las técnicas híbridas, o de *debranching*, se desarrollaron como consecuencia del retraso del tratamiento totalmente endovascular para los AATA y con la intención de reducir las cifras de mortalidad y morbilidad de la cirugía convencional en pacientes de riesgo. Estos procedimientos suelen ser aplicados en 2 tiempos quirúrgicos. Sin embargo, los que abogan por un solo tiempo, aunque parecen acumular mayores cifras de mortalidad y morbilidad nefrológica, argumentan que hay posibilidad de rotura del aneurisma o rechazo de una nueva intervención en la espera del segundo tiempo²⁵. Las experiencias reportadas son muy dispares y con series muy reducidas. Las 2 teóricas ventajas de este método frente a la cirugía convencional se centran en la no necesidad de toracotomía ni de pinzamiento aórtico. Si nos fijamos en una revisión sistemática publicada en 2012, la mortalidad media a los 30 días se cifra en torno al 14%, las complicaciones cardiológicas, respiratorias y neurológicas alcanzan 4,6, 7,8 y 7%, respectivamente. Sin embargo, algunas experiencias más locales han sido menos afortunadas, en términos de mortalidad, entre las que incluimos la nuestra propia con una mortalidad del 44% en una serie de 9 pacientes²⁶. Tampoco ha sido muy prometedora la experiencia multicéntrica francesa que con una serie de 76 pacientes recogió un 34% de mortalidad, 18% de paraplejía, 17% de isquemia mesentérica y un 8% de necesidad de hemodiálisis crónica²⁷.

Muy probablemente los criterios de selección expliquen las diferencias obtenidas. En nuestra serie, incluimos solo a pacientes no candidatos a cirugía abierta toracoabdominal, entendiendo, equivocadamente, que la técnica híbrida era poco agresiva. Probablemente los pacientes que soportan una técnica híbrida, sobre todo los AATA tipo III-V, puedan también soportar un tratamiento quirúrgico convencional. Obviamente, la solución vendría de la mano de estudios aleatorizados. En el momento actual, la técnica híbrida estaría más reservada para aquellos casos que no sean favorables para el tratamiento convencional o endovascular puros.

Pero en el horizonte podemos ser más exigentes para poder reducir las cifras de morbimortalidad y ello pueda ser posible con la evolución de las técnicas endovasculares. Los resultados positivos con las endoprótesis fenestradas para los aneurismas yuxtarenales, llevaron a idear la posibilidad de crear endoprótesis con ramas o fenestradas, o combinación de ambas, para el tratamiento de los aneurismas que comprometían la zona visceral de la aorta, especialmente para pacientes no candidatos a cirugía abierta (fig. 2). Existen limitaciones anatómicas que se están superando con el desarrollo tecnológico de las propias endoprótesis y de las técnicas de imagen y navegación. Otras limitaciones se relacionan con la necesidad de esperar un tiempo prolongado

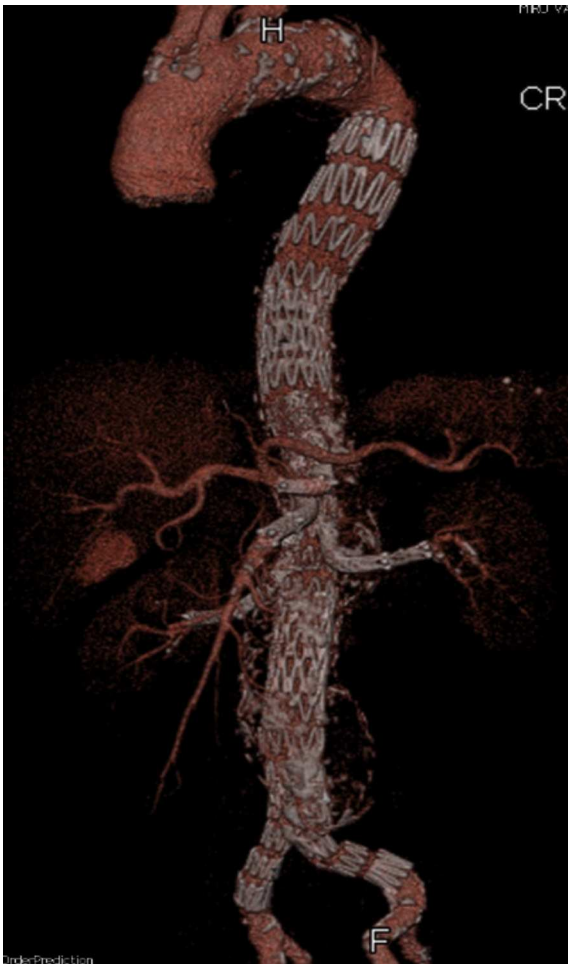

Figura 2 Control a los 5 años de un AATA tipo III tratado en nuestro centro con una endoprótesis ramificada.

para la fabricación de las endoprótesis a medida, pero que se está resolviendo en parte con la disponibilidad de alguna endoprótesis toracoabdominal estándar, lo que también contribuye a reducir el coste final del procedimiento. Finalmente, la técnica de implante es altamente exigente desde el punto de vista de la pericia endovascular, la necesidad de materiales accesorios y la exposición a tiempos prolongados de irradiación. De nuevo, el volumen permite minimizar estos inconvenientes a base de acumular experiencia y practicar la técnica de forma continuada.

Las experiencias clínicas publicadas aportan cifras de mortalidad entre 5,2 y 9,7%, que son inferiores al 3% en el caso de los AATA tipo IV²⁸⁻³¹. Estos datos son especialmente reseñables si consideramos que los pacientes tratados con esta técnica son mayoritariamente rechazados para cirugía abierta. Sin embargo las cifras de isquemia medular no se reducen significativamente cuando se comparan con las obtenidas con cirugía abierta en los grandes centros (4,3 vs. 7,5% para tratamiento endovascular y cirugía abierta, respectivamente; $p=0,08$)²⁹. La durabilidad de la técnica es más que aceptable cuando se analizan las grandes series^{10,28-31}.

Existen otras modalidades endovasculares. Las técnicas de «sándwich» necesitan mayores series con seguimiento suficiente para poder ser incluidas en el arsenal

endovascular de modo definitivo. En último lugar, y aún más lejano de la evidencia, se encuentra el polémico uso de stents moduladores de flujo o «multicapa». Por el momento, no añadiremos más comentarios al respecto de estas 2 modalidades a la espera de información más sustancial.

Quién y dónde

Ya hemos glosado en diferentes puntos de este manuscrito la relevancia de realizar cualquiera de las técnicas aquí mencionadas para el tratamiento de los AATA en centros de alto volumen y experiencia para asegurar los mejores resultados al menor coste^{19,20}.

Ahora es el momento de que las autoridades sanitarias definan y se atrevan a aplicar sus definiciones al territorio. Este es sin duda el más controvertido de los temas relacionados con la terapia de los AATA, no desde la lógica o el conocimiento científico sino desde el punto de vista político. En algunas comunidades como la mía propia, desde septiembre de 2014, se está implementando la instrucción de la Generalitat de Catalunya que ordena la actividad de alta y muy alta complejidad con la creación de centros de referencia. Si bien todavía es pronto para saber los resultados, esperamos no traicionar la lógica y hacer buenas las previsiones. Esta decisión política no ha estado libre de polémica. Pero se ha aceptado de mejor grado al crear redes de colaboración interhospitalarias y permitir la movilización de profesionales. Evidentemente, se seguirá la calidad del funcionamiento y se analizarán los resultados clínicos y económicos para permitir ajustar su implementación.

Como ya hemos repetido, la centralización de estas técnicas de reparación de los AATA aporta beneficios clínicos. Más allá de este rendimiento positivo para los pacientes, existen otros beneficios no menores que afectan a otros aspectos éticos, asistenciales, docentes y de investigación. Por ejemplo, en los centros donde se puedan ofrecer todas las técnicas de reparación no cabe el sesgo de conducir a todos los pacientes hacia una única modalidad terapéutica ocultando otras posibilidades. Es decir, se puede personalizar la decisión clínica atendiendo a las características clínicas y anatómicas del paciente, al conocimiento de la evidencia clínica y a las preferencias del paciente, sin limitarla por carencias estructurales o técnicas del propio centro³². Además, no hay duda de que la centralización aporta una mayor experiencia en la prevención, detección y tratamiento de las complicaciones, con los mejores resultados al menor coste. Precisamente, el coste hace necesaria la inclusión de una microgestión (administrador) en los equipos clínicos multidisciplinares que ya hemos definido más arriba. Finalmente, el alto volumen y la experiencia hacen más fácil y comprensible la docencia y entrenamiento de nuevos equipos y la activación de líneas de investigación clínica y básica relacionadas con los AATA, todavía necesitados de mejoras terapéuticas.

Perspectiva futura

Una vez revisada la literatura disponible, está claro que la cirugía abierta de los AATA deja margen a la mejora en términos de morbimortalidad asociadas. Solo los centros con gran volumen consiguen cifras razonables, lo que permite que sea aplicada en pacientes con riesgo quirúrgico aceptable. Sin

duda, las técnicas menos invasivas deben mejorar los resultados presentes. La aplicación de endoprótesis fenestradas o ramificadas se está demostrando competitiva en este sentido. No obstante, solo deben ser aplicadas en centros experimentados con alto volumen. La centralización es la clave de valor para hacer frente a esta compleja enfermedad y conseguir así los mejores resultados con el menor coste.

Bibliografía

- Etheredge SN, Yee J, Smith JV, Schonberger S, Goldman MJ. Successful resection of a large aneurysm of the upper abdominal aorta and replacement with homograft. *Surgery*. 1955;38:1071-81.
- Rob C. The surgery of the abdominal aorta and its major branches. *Ann R Coll Surgeons, England*. 1955;17:307-18.
- DeBakey ME, Creech O Jr, Morris GC Jr. Aneurysm of thoracoabdominal aorta involving the celiac, superior mesenteric, and renal arteries; report of 4 cases treated by resection and homograft replacement. *Ann Surg*. 1956;144:549-73.
- Crawford ES, Crawford JL, Safi HJ, Coselli JS, Hess KR, Brooks B, et al. Thoracoabdominal aortic aneurysms: Preoperative and intraoperative factors determining immediate and longterm results of operations in 605 patients. *J Vasc Surg*. 1986;3:389-404.
- Safi HJ, Miller CC 3rd. Spinal cord protection in descending thoracic and thoracoabdominal aortic repair. *Ann Thorac Surg*. 1999;67:1937-9, discussion 1953-8.
- Coselli JS, Green SY, LeMaire SA. Open aortic surgery in USA. En: Chiesa R, Melissano G, Setacci C, Argentero A, editores. *History of aortic surgery in the world*. Turin, Italy: Edizioni Minerva Medica; 2015. p. 320-39.
- Parodi JC, Palmaz JC, Barone HD. Transfemoral intraluminal graft implantation for abdominal aortic aneurysms. *Ann Vasc Surg*. 1991;5:491-9.
- Volodos NL. Historical perspective: The first steps in endovascular aortic repair: How it all began. *J Endovasc Ther*. 2013;20 Suppl 1:13-23.
- Chuter TA, Gordon RL, Reilly LM, Pak LK, Messina LM. Multi-branched stent-graft for type III thoracoabdominal aortic aneurysm. *J Vasc Interv Radiol*. 2001;12:391-2.
- Mastracci TM, Greenberg RK, Eagleton MJ, Hernandez AV. Durability of branches in branched and fenestrated endografts. *J Vasc Surg*. 2013;57:926-33.
- Elefteriades JA, Botta DM Jr. Indications for the treatment of thoracic aortic aneurysms. *Surg Clin North Am*. 2009;89:845-67.
- Kuzmik GA, Sang AX, Elefteriades JA. Natural history of thoracic aortic aneurysms. *J Vasc Surg*. 2012;56:565-71.
- Elefteriades JA. Natural history of thoracic aortic aneurysms: Indications for surgery, and surgical versus nonsurgical risks. *Ann Thorac Surg*. 2002;74:S1877-80.
- Coselli JS, LeMaire SA, Koksoy C, Schmittling ZC, Curling PE. Cerebrospinal fluid drainage reduces paraplegia after thoracoabdominal aortic aneurysm repair: Results of a randomized clinical trial. *J Vasc Surg*. 2002;35:631-9.
- Cinà CS, Abouzahr L, Arena GO, Laganà A, Devereaux PJ, Farrokhyar F. Cerebrospinal fluid drainage to prevent paraplegia during thoracic and thoracoabdominal aortic aneurysm surgery: A systematic review and meta-analysis. *J Vasc Surg*. 2004;40:36-44.
- Khan SN, Stansby GP. Cerebrospinal fluid drainage for thoracic and thoracoabdominal aortic aneurysm surgery. *Cochrane Database Syst Rev*. 2012, <http://dx.doi.org/10.1002/14651858.CD003635.pub3>.
- Erbel R, Aboyans V, Boileau C, Bossone E, Di Bartolomeo R, Eggebrecht H, et al. ESC Guidelines on the diagnosis and treatment of aortic diseases: Document covering acute and chronic aortic diseases of the thoracic and abdominal aorta of the adult. The Task Force for the Diagnosis and Treatment of Aortic Diseases of the European Society of Cardiology (ESC). *Eur Heart J*. 2014;35:2873-926.
- Okita Y, Omura A, Yamanaka K, Inoue T, Kano H, Tanioka R, et al. Open reconstruction of thoracoabdominal aortic aneurysms. *Ann Cardiothorac Surg*. 2012;1:373-80.
- Cowan JA, Dimick JB, Henke PK, Huber TS, Stanley JC, Upchurch GR Jr. Surgical treatment of intact thoracoabdominal aortic aneurysms in the United States: Hospital and surgeon volume-related outcomes. *J Vasc Surg*. 2003;37:1169-74.
- Karthikesalingam A, Hinchliffe RJ, Loftus IM, Thompson MM, Holt PJ. Volume-outcome relationships in vascular surgery: The current status. *J Endovasc Ther*. 2010;17:356-65.
- Jacobs MJ, Mess W, Mochtar B, Nijenhuis RJ, Stadius van Eps RG, Schurink GW. The value of motor evoked potentials in reducing paraplegia during thoracoabdominal aneurysm repair. *J Vasc Surg*. 2006;43:239-46.
- Coselli JS, LeMaire SA, Conklin LD, Koksoy C, Schmittling ZC. Morbidity and mortality after extent II thoracoabdominal aortic aneurysm repair. *Ann Thorac Surg*. 2002;73:1107-15.
- Coselli JS, Bozinovs.ki J, LeMaire SA. Open surgical repair of 2286 thoracoabdominal aortic aneurysms. *Ann Thorac Surg*. 2007;83:S862-4.
- Rigberg DA, McGory ML, Zingmond DS, Maggard MA, Agustin M, Lawrence PF, et al. Thirty-day mortality statistics underestimate the risk of repair of thoracoabdominal aortic aneurysms: A state wide experience. *J Vasc Surg*. 2006;43:217-22.
- Lee WA, Brown MP, Martin TD, Seeger JM, Huber TS. Early results after staged hybrid repair of thoracoabdominal aortic aneurysms. *J Am Coll Surg*. 2007;205:420-31.
- Da Rocha MF, Miranda S, Adriani D, Urganli F, Riambau VA, Mulet J. Hybrid procedures for complex aortic pathology: Initial experience at a single center. *Rev Esp Cardiol*. 2009;62:896-902.
- Rosset E, Ben Ahmed S, Galvaing G, Favre JP, Sessa C, Lermusiaux P, et al. Editor's choice-hybrid treatment of thoracic, thoracoabdominal, and abdominal aortic aneurysms: A multicenter retrospective study. *Eur J Vasc Endovasc Surg*. 2014;47:470-8.
- Verhoeven EL, Tielliu IF, Bos WT, Zeebregts CJ. Present and future of branched stent grafts in thoraco-abdominal aortic aneurysm repair: A single-centre experience. *Eur J Vasc Endovasc Surg*. 2009;38:155-61.
- Greenberg R, Eagleton M, Mastracci T. Branched endografts for thoracoabdominal aneurysms. *J Thorac Cardiovasc Surg*. 2010;140:S171-8.
- Haulon S, Greenberg RK. Part two treatment of type IV thoracoabdominal aneurysms-fenestrated stent-graft repair is now the best option. *Eur J Vasc Endovasc Surg*. 2011;42:4-8.
- Clough RE, Modarai B, Bell RE, Salter R, Sabharwal T, Taylor PR, et al. Total endovascular repair of thoracoabdominal aortic aneurysms. *Eur J Vasc Endovasc Surg*. 2012;43:262-7.
- Haynes RB, Devereaux PJ, Guyatt GH. Physicians' and patients' choices in evidence based practice. *BMJ*. 2002;324:1350.