

CARTAS CIENTÍFICAS

Aneurisma de vena poplítea

Popliteal vein aneurysm



L. Barreras Molinelli*, G. Cacciavillani, M. Penazzi, P. Marinelli y A. Romano

Unidad Vascular, Polo Sanitario, Córdoba, Argentina

Los aneurismas venosos son entidades de baja frecuencia que se presentan generalmente en venas del cuello o del tórax. Los aneurismas de vena poplítea poseen una presentación clínica muy variable: desde asintomáticos hasta dolores leves, masa palpable o mediante complicaciones graves como trombosis venosa profunda, fuente primaria de tromboembolismo pulmonar u óbito¹⁻³.

Reportamos un caso: paciente de sexo femenino de 54 años de edad que consulta por dolor leve a nivel de hueso poplíteo derecho que se intensifica con la bipedestación prolongada. Al examen físico presenta dolor leve a la palpación en dicho nivel asociado a tumoración palpable de consistencia blanda. Se solicitó ecodoppler venoso de ambos miembros inferiores que informó la presencia de aneurisma de vena poplítea de 25 mm de diámetro en miembro inferior derecho. Posteriormente se solicitó flebografía ascendente de miembro inferior derecho, la cual informa: sistema venoso profundo permeable visualizando aneurisma de vena poplítea supra- e infrapatelar, sacular, de 23 × 18 mm. Resto sin particularidades (fig. 1).

Se resolvió mediante tratamiento quirúrgico, exploración vascular con vía de abordaje lateral. Fue objetivado aneurisma venoso poplíteo de 3 cm de diámetro aproximadamente, el cual recibía la afluencia de vena safena menor (fig. 2a). Se realizó aneurismectomía y reconstrucción mediante rafia lateral venosa, preservando la vena safena menor (fig. 2b). La paciente cursó un postoperatorio sin

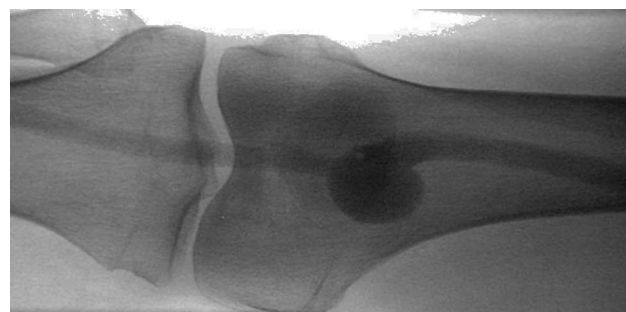

Figura 1 Flebografía ascendente.

complicaciones, comenzando con enoxaparina 60 mg cada 12 h subcutánea por 15 días, además de elastocompresión. A los 15 días el ecodoppler control estaba dentro de los parámetros normales, por lo que se suspendió la anticoagulación y se cambió el tratamiento a antiagregación con aspirina 100 mg/día.

La anatomía patológica informó la destrucción de la arquitectura local en la íntima y la media con la invasión de tejidos fibrosos y la fragmentación de las laminillas elásticas. Hallazgo compatible con aneurisma venoso.

A los aneurismas venosos se los define como un segmento de dilatación venosa 1,5 a 2 veces mayor al segmento de vena normal; generalmente son unilaterales y el 75% son de tipo sacular⁴. Esto puede ocurrir tanto en el sistema venoso superficial como en el profundo. Los de este último adquieren particular relevancia debido a que pueden ser el sitio de trombosis venosa profunda o tromboembolismo pulmonar^{5,6}. La patogénesis no está clara, y varias causas

* Autor para correspondencia.

Correo electrónico: leandrobarrerasm@hotmail.com (L. Barreras Molinelli).

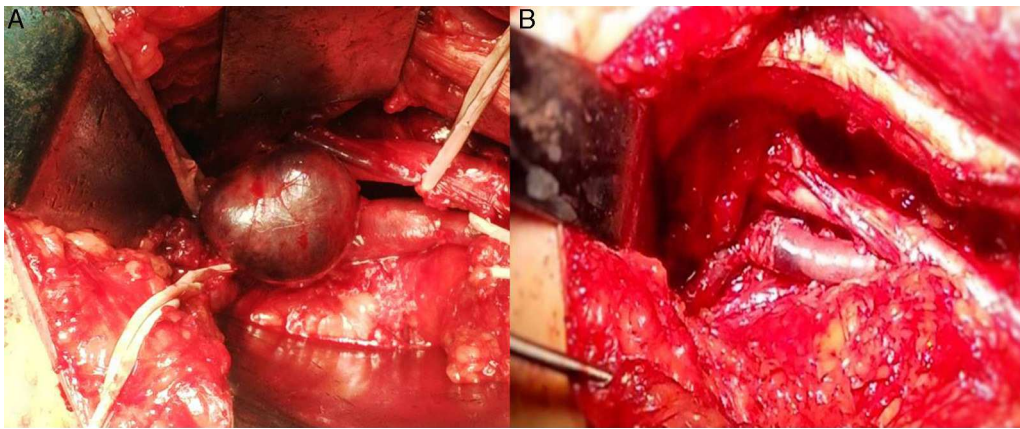


Figura 2 A) Aneurisma venoso poplíteo. B) Reparación.

han sido sugeridas. Estas incluyen cambios hemodinámicos, mecánicos y congénitos. Las metaloproteinasas de matriz y los cambios estructurales dentro de la pared del vaso son lo que se cree que desempeñan un papel en la formación de aneurisma⁷. El diagnóstico puede ser establecido mediante ecodoppler color, angiografía por resonancia magnética o flebografía ascendente, siendo esta última la que mayor detalles anatómicos nos puede brindar. El diagnóstico diferencial debe ser planteado con el quiste de Baker o con quistes de la unión tibiofibular proximal³. Diversos autores sugieren la reparación quirúrgica cuando miden más de 20 mm⁷⁻⁹. Debido a las potenciales complicaciones de esta entidad, se justifica su resolución por vía quirúrgica, quedando por el momento bastantes controversias sobre el tratamiento postoperatorio con terapia anticoagulante y sus plazos. Cabe mencionar la posibilidad de recurrencia de esta enfermedad debido a una primera resección incompleta, siendo esta prácticamente una excepción¹⁰.

Responsabilidades éticas

Protección de personas y animales. Los autores declaran que los procedimientos seguidos se conformaron a las normas éticas del comité de experimentación humana responsable y de acuerdo con la Asociación Médica Mundial y la Declaración de Helsinki.

Confidencialidad de los datos. Los autores declaran que en este artículo no aparecen datos de pacientes.

Derecho a la privacidad y consentimiento informado. Los autores declaran que en este artículo no aparecen datos de pacientes.

Conflicto de intereses

Debemos aclarar que los autores no tienen ningún conflicto de interés.

Bibliografía

1. Symvoulakis EK, Klinis S, Peteinarakis I, Kounalakis D, Antonakis N, Tsafantakis E, et al. Diagnosing a popliteal venous aneurysm in a primary care setting: A case report. *J Med Case Rep.* 2008;2:307.
2. Herrera LJ, Davis JW, Livesay JJ. Popliteal vein aneurysm presenting as a popliteal mass. *Tex Heart Inst J.* 2006;33:246-8.
3. Gabrielli R, Vitale S, Costanzo A, Carra A. Our experience of popliteal vein aneurysms. *Interact Cardiovasc Thorac Surg.* 2010;11:835-7.
4. Sumalatha S, Souza AS, Bhat K, Bhat N, Hosapatna M, Kotian SR. An unusual right popliteal vein aneurysm in an adult cadaver: A case report. *Australas Med J.* 2014;26:0-263.
5. Gillman LM, McGregor R, Guzman RP. Popliteal venous aneurysm and iliofemoral thrombosis. *Can J Surg.* 2008;51:1.
6. Sessa C, Nicolini P, Perrin M, Farah I, Magne JL, Guidicelli H. Management of symptomatic and asymptomatic popliteal venous aneurysms: A retrospective analysis of 25 patients and review of the literature. *J Vasc Surg.* 2000;32:902-12.
7. Paolini JE, Cohen CI, Giraldez NO, Lamelza VH. Aneurisma venoso poplíteo: a propósito de dos casos. *RACCV.* 2010;7:2.
8. Bombin J, Fernández J, Contreras J, Kotlik A. Aneurisma de la vena poplítea. *Rev Chil Cir.* 2005;57:424-8.
9. Morisson B, Braz Serafim JM, Dos Santos EB, Colhen DP, Caiafa BM, Carvalho R. Popliteal vein aneurysm: Case report and literature review. *J Vasc Bras.* 2011;10.
10. Gasparis AP, Awadallah M, Meisner RJ, Lo C, Labropoulos N. Recurrent popliteal vein aneurysm. *J Vasc Surg.* 2010;51:453-7.