



ORIGINAL

Aneurismas poplíteos rotos: revisión a 28 años[☆]



G.M. Novo Martínez*, M. Ballesteros Pomar, J.C. Fletes Lacayo,
E. Menéndez Sánchez, E. Santos Alcántara y A.M. Zorita Calvo

Complejo Asistencial Universitario de León

Recibido el 30 de octubre de 2014; aceptado el 21 de noviembre de 2014
Disponble en Internet el 28 de enero de 2015

PALABRAS CLAVE

Aneurisma poplíteo;
Masa pulsátil;
Arteria poplíteo;
Hueco poplíteo;
Hematoma;
Edema

Resumen

Introducción: La rotura de un aneurisma poplíteo (AP) es una complicación insólita, que ocurre tan solo en un 0-7% en las series publicadas.

Objetivos: Describiremos los casos acontecidos durante 28 años en nuestro servicio: características clínicas, resultados y peculiaridades de una entidad tan infrecuente en nuestra práctica clínica habitual.

Material y métodos: Entre agosto de 1986 y enero de 2014, se intervinieron 157 AP en 132 pacientes, de los cuales 8 (5,1%) se presentaron clínicamente con rotura aneurismática: 6 varones y 2 mujeres. Edad media: 80,6, ± 6,2 años. Antecedentes: tabaco: 4, HTA: 8, EPOC: 4, dislipidemia: 2, cardiopatía: 2; DM: 1; isquemia cerebrovascular: 1. Aneurismas en otras localizaciones: bilateralidad: 5; aortoiliaco: 1. El 100% fueron sintomáticos con hematoma y edema de extremidad; isquemia aguda asociada: 2 casos; isquemia crónica asociada: 2. Método diagnóstico: eco: 6; eco + arteriografía: 3; TAC: 1. Tamaño > 3 cm, con trombo mural: 100%. Forma: fusiforme: 2; sacular: 6. Todos fueron cirugía urgente por abordaje medial. Técnica quirúrgica: ligadura sin revascularización: 2; ligadura + bypass PTFE: 2; ligadura + bypass de vena safena interna: 2; resección + PTFE: 2.

Resultados: Permeabilidad: 100%. Complicaciones postoperatorias: un seroma, un absceso. Tasa de amputación: 0%. Fallecimiento precoz: 0%. Alta: 6 casos asintomáticos; 2 con claudicación intermitente por arteriopatía distal previa.

Conclusión: La rotura de un AP sucede generalmente en varones añosos. Constituye una urgencia quirúrgica en la que es crucial un diagnóstico precoz y diferencial, ante la presencia de edema o hematoma con masa pulsátil en hueco poplíteo. La cirugía abierta sigue siendo el tratamiento de elección, reservándose la terapia endovascular para casos seleccionados.

© 2014 SEACV. Publicado por Elsevier España, S.L.U. Todos los derechos reservados.

[☆] Parte de la información de este manuscrito fue presentada en la XXXVIII Reunión de la Sociedad Norte de Angiología y Cirugía Vascular. Santander, 3 y 4 de octubre de 2014.

* Autor para correspondencia.

Correo electrónico: glori_mry@hotmail.com (G.M. Novo Martínez).

KEYWORDS

Popliteal aneurysm;
Pulsatile mass;
Popliteal artery;
Popliteal fossa;
Hematoma;
Edema

Popliteal aneurysm rupture: A 28-year review**Abstract**

Introduction: Rupture of popliteal aneurysms (PA) is exceptional, only occurs in 0-7% in published series, and with few cases described in the literature.

Objectives: A review of the cases recorded in a hospital unit over a 28-year period is presented, including their clinical features, the results, and other peculiarities obtained in such an uncommon occurrence in our daily clinical practice.

Material and methods: Between 1986 and 2014, there were 157 cases of AP involving 132 patients, of which 8 (5.1%), 6 males and 2 females, clinically presented with an aneurysm rupture. The mean age was 80.6 ± 6.2 years. Personal history: Tobacco: 4 patients, AHT: 8, COPD: 4, dyslipidemia: 2, heart: 2, DM: 1, cerebrovascular ischemia: 1. Aneurysms in other locations: bilateral: 5, and aorto-iliac: 1. All symptomatic hematoma and/or limb edema, acute ischemia associated: 2 cases, chronic ischemia associated: 2 cases. The diagnostic method used was ECO: 6, ECO + arteriography: 3, and CT: 1. Size, > 3 cm with mural thrombus in 100% of cases. Form: fusiform: 2, sacular: 6. All emergency surgery for medial approach. Surgical technique: ligation without revascularization: 2 + ligation PTFE bypass: 2 + ligation bypass saphenous vein: 2; resection + PTFE: 2.

Results: Permeability: 100%. Postoperative complications: one seroma, one abscess. There was a 0% amputation rate. Early death 0%. There were 6 highly asymptomatic cases, and 2 with intermittent claudication due to previous distal artery disease.

Conclusion: Rupture of an AP is an unusual event that usually occurs in very old males, and with large aneurysms. Sacular types seem to be associated with an increased in the risk of rupture. It is a surgical emergency, and although hemorrhagic shock is exceptional, early and differential diagnosis versus other pathologies is crucial when there is the presence of edema and/or hematoma in the limb with pulsatile mass in the popliteal fossa.

© 2014 SEACV. Published by Elsevier España, S.L.U. All rights reserved.

Introducción

Un aneurisma poplíteo (AP) se define como una dilatación de la arteria poplíteo superior a 1,5 cm. Son los aneurismas periféricos más frecuentes, suponiendo un 70% del total de aneurismas de la extremidad inferior. Así son una entidad infrecuente, con una prevalencia tan solo del 3 al 12%¹⁻¹⁰.

Suelen asociarse a AP bilateral hasta en un 70% de los casos y aórtico en un 40-60%^{1,10,11}, por lo que es importante realizar un despistaje inicial y posterior seguimiento ecográfico de los pacientes^{5,11-13}. Esta entidad acarrea un alto riesgo de pérdida de extremidad a consecuencia de sus complicaciones, por lo que es importante su adecuado manejo y tratamiento^{2,10}.

Los AP van a ser asintomáticos hasta en un 50% de los casos y su manifestación clínica habitual suele ser debida a una complicación^{4-6,14}. Las más frecuentes son la trombosis y la embolización distal, con tasas de pérdida de extremidad de 30% aproximadamente^{1,7,9-13}.

La rotura aneurismática es una complicación excepcional, que ocurre en un 0-7% (con una media del 2%) en las series publicadas^{1-3,13,15}. Hasta en un 50-70% de los casos cursan con dolor intenso y edema de la extremidad afectada². Aproximadamente en un 14% asocian trombosis venosa profunda por compresión y en el 10%, alteraciones sensitivo-motoras por compresión nerviosa. Rara vez producen inestabilidad hemodinámica, secundaria a shock hemorrágico, ya que el sangrado queda contenido por las

estructuras del hueso poplíteo¹⁰. Ocasionalmente también pueden dar clínica de isquemia aguda con riesgo de pérdida de extremidad².

Los AP rotos van a requerir un tratamiento quirúrgico urgente por las consecuencias devastadoras que pueden acarrear, como pérdida de extremidad e incluso muerte del paciente^{2,9}. El tratamiento de elección es la cirugía abierta, preferentemente mediante aneurismorrafia y reconstrucción arterial con injerto venoso^{1,7,12-16}.

Objetivos

Describir las características epidemiológicas, antecedentes médicos relevantes, clínica acompañante, resultados microbiológicos y anatomopatológicos de los pacientes. Describir el método diagnóstico, la técnica quirúrgica empleada y los resultados obtenidos, en términos de permeabilidad del injerto, salvamento de extremidad («limb salvage») y mortalidad postoperatoria precoz (< 30 días).

Material y métodos

A partir de una base de datos que recoge 157 AP intervenidos, en 132 pacientes, en nuestro Servicio de Cirugía Vascular desde agosto de 1986 hasta enero de 2014, se extraen los datos correspondientes a AP roto. Se registran variables epidemiológicas, antecedentes médicos,

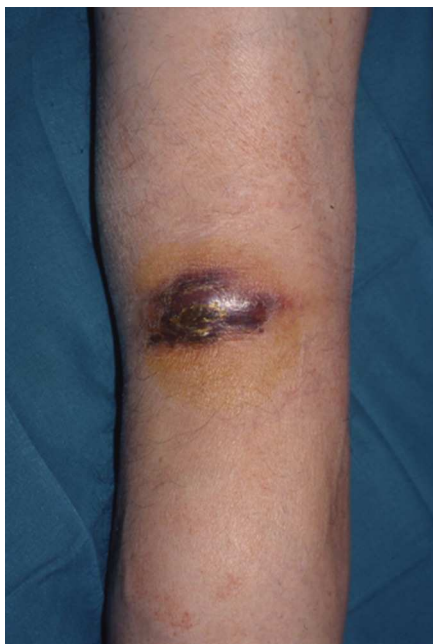

Figura 1 Hematoma en hueso poplíteo drenando al exterior mediante una fístula cutánea.

presentación clínica, método diagnóstico, microbiología, anatomía patológica, técnica quirúrgica y resultados.

Se realiza un estudio retrospectivo descriptivo mediante el programa estadístico SPSS 18.0.

Resultados

De los 157 AP intervenidos, en 132 pacientes, desde agosto de 1986 hasta mayo 2014 en nuestro servicio, tan solo 8 casos corresponden a rotura, es decir, un 5,1% del total. En estos 8 casos encontramos 6 varones y 2 mujeres, con una edad media de $80,6 \pm 6,2$ años. Entre los antecedentes médicos a destacar encontramos 8 casos de HTA (100%), 4 casos de enfermedad pulmonar obstructiva crónica (50%), 2

casos de dislipidemia (25%), 2 casos de cardiopatía isquémica (25%), un caso de diabetes mellitus (12,5%) y un caso de enfermedad cerebrovascular (12,5%).

El 62,5% de los pacientes, es decir, 5 casos, tuvieron AP bilateral asociado, y un caso presentó un aneurisma de aorta abdominal concomitante (12,5%).

Todos los pacientes acudieron al Servicio de Urgencias con sintomatología incipiente de dolor en hueso poplíteo y pantorrilla. Un caso estaba acompañado de clínica neurológica, 2 casos de isquemia aguda y 2 casos de isquemia crónica asociada previa. A la exploración todos presentaban edema e hinchazón a nivel de hueso poplíteo en pantorrilla (100%), objetivándose una masa pulsátil en 6 casos (75%), ausencia de pulsos distales en 7 casos (87,5%), pérdida de sensibilidad y motilidad en un caso (12,5%) y fístula cutánea del hematoma drenando a piel en un caso (12,5%) (fig. 1).

En 5 casos (62,5%) los pacientes presentaban síndrome anémico, pero en ninguno se produjo inestabilidad hemodinámica por shock hemorrágico.

El diagnóstico de despistaje inicial se llevó a cabo mediante eco-doppler y posteriormente se realizó arteriografía o angio-TAC para confirmar la entidad diagnóstica y obtener la información necesaria de cara a la cirugía. En las pruebas de imagen se apreciaron AP de un tamaño superior a 3 cm de diámetro transverso en todos los casos asociados a trombo mural. El tamaño máximo encontrado fue de 9 cm de diámetro transverso, con una media total de 5,2 cm. El 75% presentaban una morfología sacular y el 25%, fusiforme (fig. 2).

En todos los casos fue necesaria una intervención quirúrgica urgente, realizándose los siguientes tipos de actuación: ligadura sin revascularización: 2 casos, ligadura más bypass con PTFE: 2 casos, ligadura más injerto de vena safena interna: 2 casos, resección más bypass PTFE: 2 casos (fig. 3). Se decidió realizar una ligadura sin revascularización en 2 casos con claudicación intermitente previa en grado IIb de Fontaine secundaria a arteriopatía distal severa, objetivándose en ambas arteriografías una ausencia de salida distal por los 3 troncos principales (arterias tibial anterior, tibial posterior y peronea), con ramas colaterales que emergían de

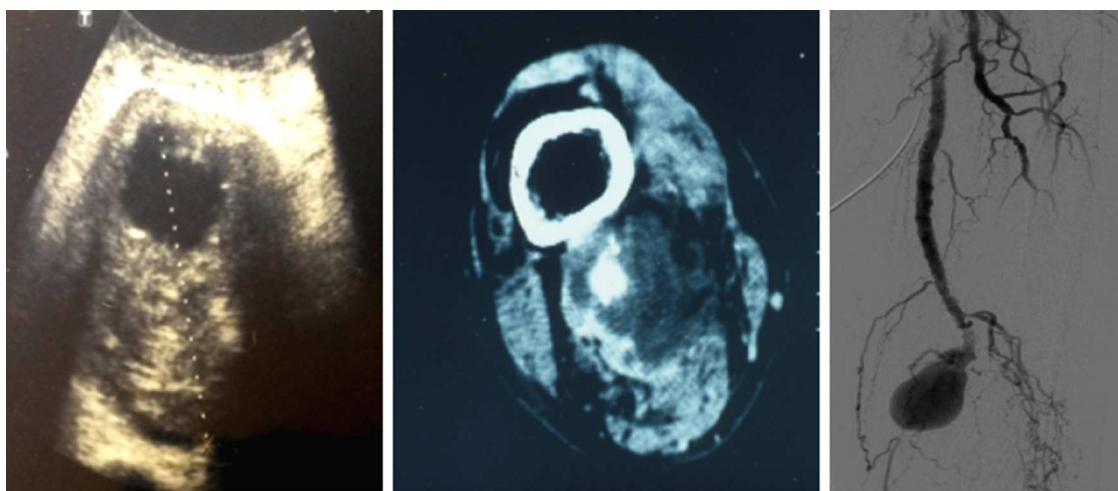


Figura 2 Imágenes de eco-doppler, angio-TAC y arteriografía, respectivamente, que muestran distintos casos de aneurismas poplíteos rotos.

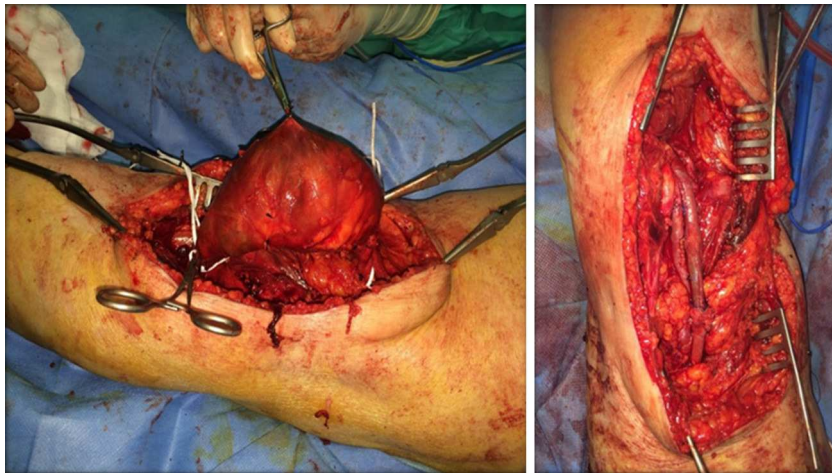


Figura 3 A) Imagen que muestra el control de un aneurisma poplíteo gigante; B) imagen en la que se observa un bypass de injerto safeno más aneurismorrafia.

la tercera porción poplíteo y compensaban la extremidad². Se procedió entonces a la ligadura aneurismática por debajo de la salida de las ramas colaterales (fig. 4).

El resultado anatomopatológico indicó aterosclerosis en todas las muestras y la microbiología describió cultivos negativos.

La permeabilidad fue el 100% en los casos revascularizados. Como complicaciones posquirúrgicas encontramos un absceso y un seroma, resueltos tras antibioterapia. Al alta, 6 casos asintomáticos y con recuperación de pulsos distales y 2 casos con claudicación compensada por arteriopatía distal severa previa a la intervención.

Discusión

Las complicaciones más frecuentes de los AP son la trombosis aguda y la embolización distal, siendo la rotura una entidad excepcional, que supone tan solo un 2% del total de complicaciones^{5,7-11,15}. Suele manifestarse con intenso dolor e hinchazón a nivel de pantorrilla y hueco poplíteo, en ocasiones con lesiones equimóticas subcutáneas o hematoma^{2,5}. A la exploración habitualmente encontramos una masa pulsátil expansiva a nivel de hueco poplíteo^{2,5,14}, que puede asociar signos de isquemia aguda, trombosis venosa o alteraciones neurológicas, como consecuencia de la compresión^{1,6}. Generalmente se produce en varones añosos con aneurismas de gran tamaño, como se refleja en nuestra serie¹⁰. Así mismo en nuestra serie la mayoría de AP rotos se correspondían como una morfología sacular.

Hay que hacer un diagnóstico diferencial con entidades más frecuentes que puedan simular este cuadro clínico, como son la trombosis venosa profunda, abscesos a nivel de hueco poplíteo y la rotura de quiste de Baker^{2,5,8}, para lo cual conviene realizar en primera instancia un eco-doppler como prueba de despistaje inicial^{4,10}. Una vez confirmado el AP roto es conveniente realizar pruebas más invasivas, como la arteriografía o la angio-TAC con contraste, que nos permitan obtener una información más exacta de la localización y las medidas del aneurisma, descartar aneurismas en otras localizaciones y plantearnos la estrategia quirúrgica en función de la extensión, valorando asimismo la calidad del «in-flow» y «out-flow» a la hora de plantearnos una cirugía revascularizadora^{2,5,11}.

Este cuadro va a requerir una intervención urgente que detenga la hemorragia y disminuya las complicaciones. La

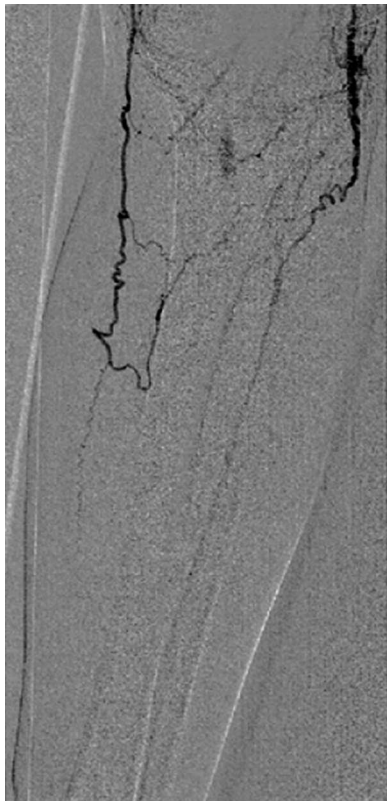

Figura 4 Imagen arteriográfica que muestra arteriopatía distal severa, con salida por ramas colaterales procedentes de tercera porción poplíteo.

cirugía abierta sigue siendo el tratamiento de elección para la enfermedad aneurismática del sector poplíteo, siendo la técnica más favorable la aneurismorrafia e interposición de injerto safeno¹²⁻¹⁷. Además, en caso de una rotura aneurismática con hematoma contenido a tensión en hueso poplíteo, la cirugía abierta nos permite drenarlo, disminuyendo la compresión de las estructuras^{5,6}. caso de pacientes con isquemia crónica, con compensación distal mediante ramas colaterales, emergentes de la tercera porción de la arteria poplíteo, se puede plantear, dada la urgencia del procedimiento y la imposibilidad de mejora a nivel de los 3 troncos distales principales, una ligadura distal del aneurisma por debajo de la salida de las ramas colaterales^{2,14,15}.

No obstante, el empleo de procedimientos endovasculares está aumentando considerablemente en pacientes con alto riesgo quirúrgico y anatomía favorable para la navegación y sellado endovascular¹⁶⁻¹⁸. La reparación endovascular mediante la técnica «endovascular popliteal artery aneurysm repair» (EVPAR) de la rotura aneurismática poplíteo está descrita en la literatura por varios autores. Sus ventajas son un procedimiento menos invasivo, menor tiempo quirúrgico y una menor estancia hospitalaria. Sin embargo, al igual que múltiples procedimientos endovasculares, todavía no existen estudios de durabilidad y resultados a largo plazo^{2,17,19}. La colocación de endoprótesis a nivel de hueso poplíteo puede estar sujeta a fracturas, desplazamientos, endofugas y trombosis, sobre todo en sujetos jóvenes y activos debido a la flexoextensión continua de la rodilla^{4,5}.

Es importante, además, enviar muestras a los Servicios de Microbiología y Anatomía Patológica de la pieza reseca para descartar que el aneurisma no tenga un origen infeccioso, también llamado micótico, una entidad aún más infrecuente^{11,19}. Si así fuese, habría que buscar un foco infeccioso primario, a partir del cual, por embolización séptica, se hubiese infectado el aneurisma, sobre todo, habría que descartar una endocarditis, y realizar antibioterapia de amplio espectro durante 6 semanas^{20,21}. En caso de alta sospecha de aneurisma micótico roto la terapia de elección continúa siendo la cirugía abierta^{20,21}.

Conclusiones

La rotura de un AP es una entidad excepcional que suele darse en pacientes añosos, varones, con aneurismas gigantes, habitualmente por encima de los 4 cm de diámetro transversal sin diagnosticar hasta el momento. El riesgo de inestabilidad hemodinámica secundaria a shock hemorrágico es bajo debido a la contención hemorrágica por las estructuras del hueso poplíteo. Es crucial realizar un diagnóstico precoz y diferencial con otras enfermedades de mayor frecuencia como la trombosis venosa profunda o la rotura de un quiste de Baker, ante la presencia de edema o hematoma de la extremidad. Los aneurismas con morfología sacular parecen asociarse a un mayor riesgo de rotura. Requiere una intervención quirúrgica urgente. La cirugía abierta sigue siendo el tratamiento de elección en esta dolencia, reservándose la terapia endovascular para casos seleccionados sin sintomatología de compresión de estructuras en sujetos con múltiples factores de riesgo y que supongan un alto riesgo anestésico.

Responsabilidades éticas

Protección de personas y animales. Los autores declaran que para esta investigación no se han realizado experimentos en seres humanos ni en animales.

Confidencialidad de los datos. Los autores declaran que han seguido los protocolos de su centro de trabajo sobre la publicación de datos de pacientes.

Derecho a la privacidad y consentimiento informado. Los autores declaran que en este artículo no aparecen datos de pacientes.

Conflicto de intereses

Los autores declaran no tener ningún conflicto de intereses.

Bibliografía

1. Figueroa G, Pereira M, Campos A, Moreno JP, Rivera N, Moraga M. Aneurisma de la arteria poplíteo. *Rev Chil Cir.* 2014;66:486-8.
2. Pratesi G, Marek J, Fargion A, Pulli R, Dorigo W, Pratesi C. Endovascular repair of a ruptured popliteal artery aneurysm associated with popliteal arteriovenous fistula. *Eur J Vasc Endovasc Surg.* 2010;40:645-8.
3. Smith RJ, Gajendragadkar PR, Winterbottom AP, Cooper DG, Hayes PD, Boyle JR. Endovascular occlusion of a ruptured popliteal artery aneurysm. *Vasc Endovascular Surg.* 2010;44:298-301.
4. Hernandez MG, Ricotta JJ, Glociczki P, Kalra M, Oderich GS, Duncan AA, et al. Results of elective and emergency endovascular repairs of popliteal artery aneurysms. *J Vasc Surg.* 2013;57:1299-305.
5. Ponton A, Garcia I, Arnaiz E, Bernal JM, Bustamante M, Gonzalez-Tutor A, et al. Endovascular repair of a ruptured giant popliteal artery aneurysm. *Ann Vasc Surg.* 2009;23, 412.e1-412.e4.
6. Verikokos C, Karaolanis G, Doulaptis M, Kouvelos G, Kotzadimitriou A, Palla VV, et al. Giant popliteal artery aneurysm: Case report and review of the literature. *Case Rep Vasc Med.* 2014, 2014:780561.
7. Dubuis C, Déglise S, Saucy F, Holzer T, Calanca L, Mazzolai L, et al. Popliteal artery aneurysms: Management in 2013. *Rev Med Suisse.* 2013;19:1302-4, 1299-300.
8. Agrafiotis AC, Horn D, Segers B, Lemaitre J, Bosschaerts T. Ruptured aneurysm of the popliteal artery. Is the diagnosis still difficult? *Minerva Chir.* 2012;67:355-60.
9. Martín-Conejero A, Martínez-López I, Serrano-Hernando FJ. Aneurisma poplíteo roto resuelto mediante tratamiento endovascular. *Angiología.* 2009;61:279-83.
10. Blanes Mompó JI, Crespo Moreno I, Gómez Palonés F, Martínez Perelló I, Verdejo Tamarit R, Ortiz Monzón E. Aneurisma roto de la arteria poplíteo. *Angiología.* 1999;5:219-22.
11. Mesquita Oliveira RS, Aliperti Ferreira D, Terra Júnior JA, Mata Lenza R, Assis Filho AC, Nunes W. Ruptura de aneurisma da artéria poplíteo: Relato de caso e revisão da literatura 2 últimos 50 anos. *J Vasc Br.* 2005;4:105-10.
12. Ravn H, Björck M. Popliteal artery aneurysm: Epidemiology and modern management. *Acta Chir Belg.* 2009;109:13-9.
13. Izquierdo Lamoca LM, Blanch Alerany M, Leiva Hernando L. Endovascular therapy for a ruptured popliteal aneurysm. *Catheter Cardiovasc Interv.* 2010;75:427-9.

14. Parmer SS, Skelly CL, Carpenter JP. Ruptured popliteal artery aneurysm: A case report. *Vasc Endovascular Surg.* 2006;40:71–4.
15. Zimmermann A, Wendorff H, Roenneberg C, Reeps C, Eckstein HH. The popliteal artery aneurysm - surgical and endovascular therapy. *Zentralbl Chir.* 2010;135:363–8.
16. Coskun I, Demirturk OS, Ali Tunel H, Andic C, Gulcan O. Positive clinical outcomes of the saphenous vein interposition technique for ruptured popliteal artery aneurysm. *Surg Today.* 2014;44:1674–7.
17. Tschen JA, Samakar K, Patel ST, Abou-Zamzam AM, Linda L. Asymptomatic ruptured giant popliteal aneurysm. *J Vasc Surg.* 2013;58:1090.
18. Van Santvoort HC, de Vries JP, van de Mortel R, Wille J, van de Pavoordt ED. Rupture of a popliteal artery aneurysm 10 years after surgical repair. *Vascular.* 2006;14:227–30.
19. Rits Y, Erben Y, Ricotta JJ. Endovascular repair of a ruptured giant popliteal artery aneurysm. *Perspect Vasc Surg Endovasc Ther.* 2009;21:190–4.
20. Bani-Hani MG, Elnahas L, Plant GR, Ward A, Moawad M. Endovascular management of ruptured infected popliteal artery aneurysm. *J Vasc Surg.* 2012;55:532–4.
21. Shakhnovich I, Seabrook GR, Brown KR, Lewis BD, Rossi PJ. Ruptured mycotic infrapopliteal aneurysm. *J Vasc Surg.* 2013;58:205–7.