



DOCUMENTO DE CONSENSO

Actualización de la *Guía para el diagnóstico no invasivo de la insuficiencia venosa (II)*. Documento de consenso del capítulo de diagnóstico vascular de la Sociedad Española de Angiología y Cirugía Vascular



J. Fontcuberta García^a, J. Juan Samsó^b, M.E. Senin Fernández^c,
R. Vila Coll^d y J.M. Escribano Ferrer^{e,*}

^a Hospitales Sanitas, Madrid, España

^b Hospital Universitari Vall d'Hebron, Barcelona, España

^c Hospital Clínico Universitario de Santiago de Compostela, Santiago de Compostela, Coruña, España

^d Ciutat Sanitària I Universitària de Bellvitge, L'Hospitalet, Barcelona, España

^e Hospital Universitari Vall d'Hebron, Barcelona, España

Recibido el 30 de abril de 2014; aceptado el 1 de mayo de 2014

Disponible en Internet el 20 de julio de 2014

PALABRAS CLAVE

Eco-doppler;
Insuficiencia venosa
crónica;
Maniobra Paranà;
Shunt veno-venoso

Resumen A pesar de que muchos estudios han pretendido cuantificar la insuficiencia venosa, tanto con eco-doppler como particularmente con pletismografía, en la práctica diaria sigue valorándose la insuficiencia venosa como presente o ausente. Una cuantificación simple como el diámetro safeniano que parece correlacionarse con el grado de insuficiencia venosa según publicación del servicio de cirugía vascular de Oviedo, se empieza a imponer como un parámetro de adquisición simple y reproducible.

Esta segunda parte del documento de consenso de la insuficiencia venosa se centra en la insuficiencia venosa crónica, y en su diagnóstico con eco-doppler. Se repasan las maniobras de exploración remarcando la diferente información que puede aportar cada una. Se divide la información de la exploración en una parte anatómica y en otra hemodinámica. Finalmente, se hace un repaso actualizado de los diferentes tipos de shunts veno-venosos, cuyo desarrollo constituye un obstáculo para el fraccionamiento de la columna de sangre al caminar (defecto de fraccionamiento dinámico de la presión hidrostática).

© 2014 SEACV. Publicado por Elsevier España, S.L.U. Todos los derechos reservados.

* Autor para correspondencia.

Correo electrónico: josemariaescribano.jme@gmail.com (J.M. Escribano Ferrer).

KEYWORDS

Duplex scan;
 Varicose veins;
 Paraná maneuver;
 Venovenous shunt

Update of the guidelines for the non-invasive diagnosis of venous insufficiency (II). Consensus document of the vascular diagnosis chapter of the Sociedad Española de Angiología y Cirugía Vascular

Abstract Although many studies have tried to quantify venous insufficiency using either doppler ultrasound, and particularly with plethysmography, venous insufficiency continues to be evaluated as present or absent in daily practice. A simple quantification such as the diameter of the saphenous vein, which appears to correlate with the venous insufficiency grade (according to publication by the Oviedo Vascular Surgery Department), is starting to become a simple and reproducible parameter.

This second part of the venous insufficiency consensus document focuses on chronic venous insufficiency and its diagnosis with doppler ultrasound. The investigation techniques are reviewed, commenting on the different information that each one of them can provide. The information from the exploration technique is divided into an anatomy part and a hemodynamic part. Finally, a current review is presented on the different types of venovenous shunt, which prevents the fractionation of the blood column on walking (dynamic fractionating of the hydrostatic pressure column deficiency).

© 2014 SEACV. Published by Elsevier España, S.L.U. All rights reserved.

Exploración mediante eco-doppler de la insuficiencia venosa crónica

Introducción

El eco-doppler es la exploración no invasiva que en el momento actual aporta la mayor información sobre la patología que nos ocupa.

El eco-doppler en el estudio de la insuficiencia venosa es el único procedimiento no invasivo capaz de suministrar una topografía anatómica y hemodinámica precisa de la circulación venosa de las extremidades inferiores (EEII) a tiempo real, mostrando «in vivo» los cambios que se producen ante diferentes maniobras que simulan el comportamiento fisiológico de la circulación venosa.

El estudio con eco-doppler de la insuficiencia venosa ha permitido sentar las bases sobre un tratamiento conservador de la insuficiencia venosa superficial que en ocasiones, como la «cura conservadora hemodinámica de la insuficiencia venosa ambulatoria» (CHIVA)¹⁻⁶ utiliza como estrategia la actuación sobre los elementos hemodinámicos que determinan la aparición de las varices.

Metodología

Es condición indispensable que la exploración se efectúe en bipedestación, la posición en decúbito puede ser la adecuada en el estudio de la trombosis venosa de las EEII, pero induce a errores considerables cuando se utiliza en la exploración de la insuficiencia venosa de dichas extremidades.

Metodología de la exploración

Transductor lineal multifrecuencia 5-10 MHz
 Exploración en bipedestación
 Maniobras: Valsalva/Paraná/compresión-relajación

El eco-doppler permite una adecuada exploración de las venas del sistema profundo y superficial de las EEII. Las venas profundas estudiadas serán las ilíacas, femorales común, profunda y superficial, venas poplíteas y distales. Las venas superficiales a explorar comprenderán ambas venas safenas y sus ramas, así como las venas perforantes. Para ello se utilizará un transductor lineal multifrecuencia que puede comprender frecuencias entre 5 y 12 MHz. Fundamentalmente se practicarán secciones transversales en sentido descendente efectuando una reconstrucción tridimensional de los vasos estudiados.

Las maniobras efectuadas en el diagnóstico de la insuficiencia venosa crónica son: la maniobra de Valsalva, la cual al producir un paro circulatorio proximal permitirá la exploración de la insuficiencia venosa proximal al punto de detección, así como la identificación de los puntos de fuga; la maniobra de compresión y descompresión distal permitirá valorar la dirección de flujo venoso troncular, no siendo sin embargo una maniobra fisiológica. De especial importancia son las maniobras de exploración de bomba muscular (punta-talón y Paraná)¹ por cuanto nos permitirán valorar la eventual insuficiencia venosa en condiciones fisiológicas.

Maniobra de Valsalva (test hipertensivo)

El aumento de la presión intraabdominal produce el reflujo venoso por la elevación de la presión de las venas ilíaca y femoral común por encima de la presión venosa de las venas de la pierna. Esta maniobra produce un paro circulatorio del sistema venoso profundo, que pone en evidencia los puntos de fuga.

Maniobras de bomba muscular (test dinámicos)

Grupo de maniobras que activan la sístole/diástole muscular de la pantorrilla. En la diástole muscular, se produce una disminución de presión en las venas de la pierna respecto a las del muslo, lo que permite el reflujo.

Existen distintas maniobras: elevación de los dedos del pie, dorsiflexión del pie, flexo-extensión de la rodilla, maniobra de Paraná.

Maniobra de Paraná⁷: Definida como contracción refleja isométrica propioceptiva de la pantorrilla. La contracción muscular activa la sístole/diástole fisiológica. El fraccionamiento dinámico de la columna de presión hidrostática se produce en la diástole muscular.

En caso de coexistir insuficiencia venosa profunda y superficial, la presencia de reflujo diastólico en el sistema venoso superficial (definida como maniobra de Paraná +) evidencia 2 cosas: eficacia de la bomba muscular y que estamos frente a un shunt veno-veno no vicariante.

En tales circunstancias, no existe contraindicación para un posible tratamiento quirúrgico del sistema venoso superficial. En los casos de insuficiencia venosa profunda + superficial en los que resulte imposible la práctica de la maniobra de Paraná, o cuando se tengan dudas a la hora de interpretarla, una maniobra tradicional en la exploración clínica venosa como es la maniobra de Perthes tiene un significado similar a la maniobra de Paraná.

Maniobra de compresión-descompresión (test estático)

La compresión manual de la pantorrilla induce el flujo anterógrado venoso proximalmente al punto donde se ejerce la presión.

Evoca el reflujo al reducir la presión de las venas de la pierna respecto a la presión venosa de las venas del muslo durante la descompresión manual.

Simula a las maniobras de bomba, pero moviliza principalmente la sangre del sistema venoso superficial y en menor medida la del profundo.

Aspectos morfológicos: redes venosas

La disposición anatómica del sistema venoso profundo es arboriforme mientras que el superficial es reticular. Un aspecto ecográfico fundamental en la clasificación de las estructuras venosas es la identificación de las fascias venosas. Existen 2 fascias venosas: una profunda, que recubre los planos musculares, y otra superficial que delimita el tejido celular subcutáneo. En determinadas regiones las fascias se hallan unidas mientras que en otras aparece un desdoblamiento entre ellas. Si bien estas fascias son anatómicamente de débil consistencia, se caracterizan por tener una ecogenicidad evidente.

En función de su relación con dichas fascias podremos distinguir 4 redes venosas⁸:

- Red primaria (R1), comprende aquellas venas situadas en un plano profundo a la fascia profunda; correspondería al sistema venoso profundo.
- Red secundaria (R2), comprende aquellas venas situadas en el interior de la fascia de desdoblamiento⁹; corresponderían a la safena interna, safena anterior o accesoria, safena externa y vena de Giacomini.
- Red terciaria (R3), comprende aquellas venas situadas por fuera de la fascia de desdoblamiento; corresponderían fundamentalmente a ramas de las safenas, o a venas originadas por perforantes. Dichas venas terminan en perforantes o conectan con las venas safenas.

- Red cuaternaria (R4), sería un tipo especial de red terciaria que conectaría a 2 segmentos de safena entre sí. Pueden ser de 2 tipos: longitudinal cuando conectan a la misma safena o transversal cuando conectan a otro elemento de la red secundaria.

Aspectos hemodinámicos

Uno de los aspectos más importantes que sin duda aporta el eco-doppler en el estudio de la insuficiencia venosa consiste en la posibilidad de realizar una cartografía no solo morfológica, sino también hemodinámica de las venas estudiadas. Antes de referirnos a ella es necesario considerar algunos conceptos previos.

- Flujo anterógrado: el sentido de flujo fisiológico de una vena.
- Flujo retrógrado: sería aquel flujo de sentido contrario al fisiológico.
- Punto de fuga: sería el paso de un compartimento interior a otro exterior.
- Punto de entrada: sería el paso de un compartimento exterior a otro interior.
- Punto de reentrada: sería el punto de entrada al sistema venoso profundo de una vena con flujo patológico.

Aspectos hemodinámicos

Flujo anterógrado/flujo retrógrado

Reflujo

Punto de fuga/punto de entrada/punto de reentrada

Competencia/incompetencia valvular

El reflujo ha sido ya definido como un flujo que regresa en sentido contrario al fisiológico; presupone un flujo previo de sentido normal. El concepto de reflujo está caracterizado por la presencia de flujo bidireccional, no aportando información acerca de su punto de origen.

Definición de flujo Flujo que regresa en sentido contrario al fisiológico

El concepto de competencia o incompetencia venosa hace referencia a la función valvular, no presuponiendo necesariamente el sentido de flujo. Por ejemplo, las tributarias epigástricas de la unión safeno-femoral, tendrían un sentido de flujo normalmente centrífugo siendo competentes. En caso de trombosis venosa profunda ilio-cava, ocasionalmente se puede observar venas epigástricas dilatadas, con sentido de flujo centripeto, de carácter vicariante.

Insuficiencia venosa profunda crónica

Su diagnóstico viene condicionado por una hipertensión venosa dinámica mantenida tras la exclusión mediante un lazo en el tobillo de una eventual insuficiencia venosa superficial. Dicha hipertensión puede estar motivada por oclusión crónica, por reflujo o por la mezcla de ambas en distintos

sectores venosos. La oclusión o el reflujo venosos se diagnosticarán mediante las maniobras descritas anteriormente.

Ahora bien, ocasionalmente podemos tener hipertensión venosa sin reflujo o reflujo sin hipertensión venosa.

Así, un paciente con una trombosis venosa aguda o un síndrome posflebítico no recanalizado, y mal colateralizado, puede desarrollar un cuadro de hipertensión venosa dinámica sin reflujo.

Por otra parte, por definición una vena es insuficiente entre 2 válvulas. Ello quiere decir que si entre estas 2 válvulas se sitúa una perforante o un cayado insuficientes, se producirá un flujo retrógrado en el segmento de la vena que quede por encima de dicha perforante o cayado; la parte distal de esta vena adquiere entonces un sentido anterógrado.

Insuficiencia venosa profunda

Hipertensión venosa dinámica del sistema venoso profundo

Puede ser por oclusión venosa o por reflujo

Deben analizarse las conexiones con el sistema venoso superficial

El estudio de la insuficiencia venosa profunda debe efectuarse topográficamente analizando las conexiones con el sistema venoso superficial a través de las venas perforantes, responsables en última instancia del traslado de la hipertensión venosa a la circulación superficial donde pueden originar las manifestaciones cutáneas del síndrome posflebítico.

Hemodinámica de la insuficiencia venosa superficial

Podemos concebir el síndrome de insuficiencia venosa superficial como un circuito retrógrado o shunt veno-veno^{3,10-12}. Se entiende como tal una derivación de flujo de sentido contrario al flujo fisiológico.

Concepto de shunt

Derivación de flujo de sentido contrario al flujo fisiológico

El shunt veno-veno puede alcanzar un considerable grado de complejidad, pudiéndose intercalar distintos shunts entre el punto de fuga y el punto de reentrada. Consideramos como shunt veno-veno principal el que representa la columna de presión con mayor energía y como shunts veno-venosos secundarios, aquellos que se intercalan en el shunt principal.

El desplazamiento de la sangre en el shunt veno-veno está condicionado por la energía gravitatoria de la columna de presión y por la propia energía cinética generada por la bomba muscular.

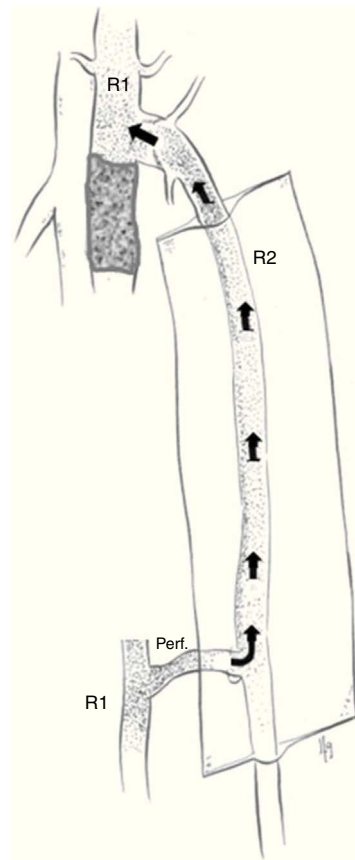


Figura 1 Shunt veno-veno vicariante.

Tipos de shunt veno-veno

Shunt veno-veno cerrado: Shunt formado por una vena incompetente que conecta con otra competente a través de, al menos, 2 conexiones por encima y por debajo de la bomba muscular. Produce una sobrecarga de flujo y presión al formarse un circuito cerrado. Se activa en la diástole muscular.

Shunt veno-veno abierto: En este tipo de shunt veno-veno retrógrado no existe recirculación venosa. El punto de fuga no procede de la red venosa profunda. Se activa en la diástole muscular.

Shunt veno-veno vicariante: Se trata de un shunt veno-veno abierto (sin recirculación) anterógrado que puentea una vena obstruida, estenosada, hipoplásica. En función de su calibre y longitud será capaz de mejorar en mayor o menor medida el drenaje venoso. Está permanentemente sobrecargado, con un incremento en la sístole muscular (fig. 1).

Tipos de shunt

Shunts veno-venosos refluientes que se activan en diástole^{1,13}.

- Shunt veno-veno tipo 0: Shunt abierto sin punto de fuga. Es aquel caracterizado por un flujo retrógrado de la vena safena a partir de la entrada de una tributaria safeniana normal, estableciéndose un drenaje retrógrado de la safena a partir de una vena perforante. Dicho shunt no se acompaña de varices ni de clínica (fig. 2).

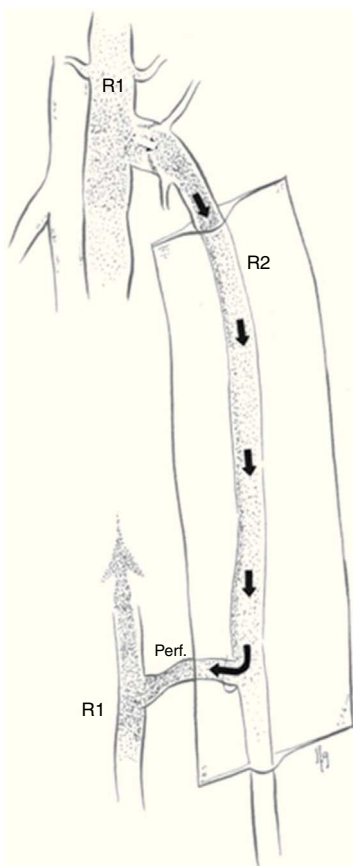


Figura 2 Shunt veno-venoso tipo 0.

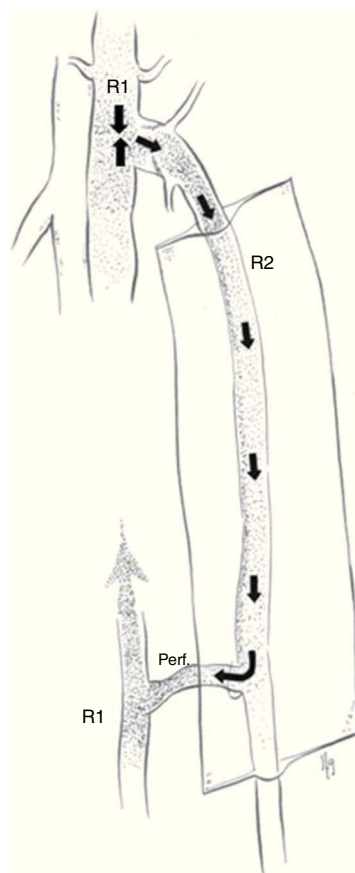


Figura 3 Shunt veno-venoso tipo 1.

- Shunt veno-venoso tipo 1: El punto de fuga se establece entre el sistema venoso profundo y la safena ($R1 > R2$), (ya sea a nivel del cayado o en alguna perforante). Ello origina una safena retrógrada con reentrada al sistema venoso profundo a través de una vena perforante localizada en la propia safena ($R2 > R1$). No existe ninguna colateral interpuesta entre la safena y la reentrada (fig. 3).

- Shunt veno-venoso tipo 2: Es aquel cuyo punto de fuga parte de la propia safena, en la unión de la red venosa secundaria con la terciaria (punto de fuga $R2 > R3$). Pueden ser abiertos en el caso de que la colateral desemboque por una perforante al sistema venoso profundo, o cerrados cuando la colateral insuficiente desemboque en la propia safena, recirculando por la misma.

Pueden existir 3 tipos de shunt veno-venoso tipo 2 en función del sentido de flujo de la safena interna proximal y distalmente al punto de fuga $R2 > R3$:

- Shunt veno-venoso tipo 2A: La safena es anterógrada proximal y distalmente al punto de fuga $R2 > R3$ (fig. 4).
- Shunt veno-venoso tipo 2B: La safena es retrógrada proximalmente al punto de fuga $R2 > R3$ y anterógrada distalmente al mismo (fig. 5).
- Shunt veno-venoso tipo 2C: La safena es retrógrada proximal y distalmente al punto de fuga $R2 > R3$.

- Shunt veno-venoso tipo 1+2: Es un shunt veno-venoso mixto en el que confluyen un shunt tipo 1 asociado a un shunt tipo 2. Es un shunt cerrado (fig. 6).

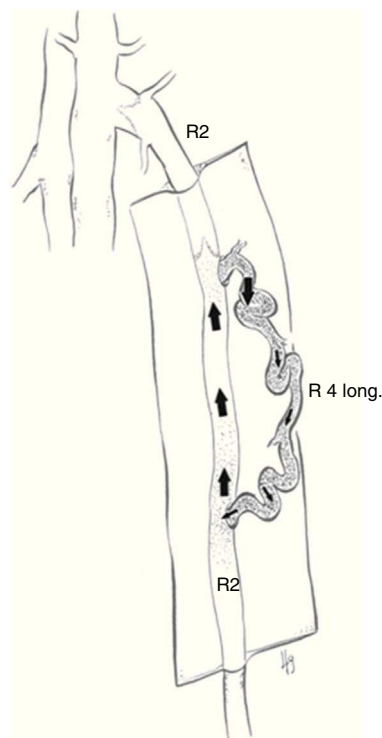


Figura 4 Shunt veno-venoso tipo 2A.

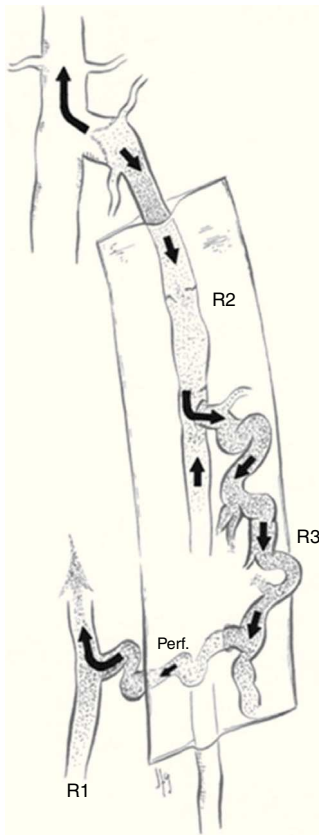


Figura 5 Shunt veno-venoso tipo 2B.

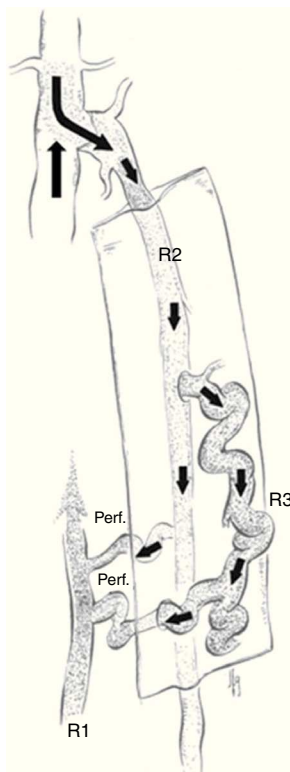


Figura 6 Shunt veno-venoso tipo 1+2.

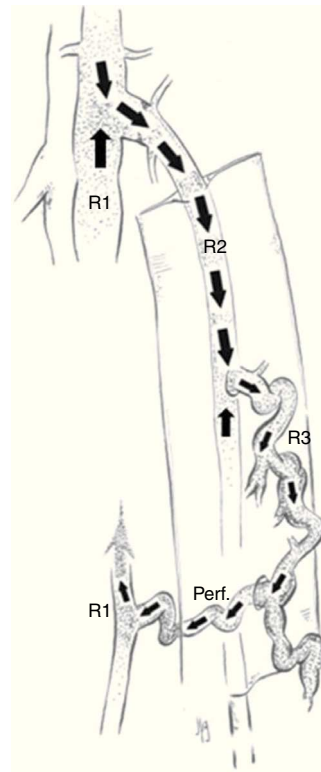


Figura 7 Shunt veno-venoso tipo 3.

- Shunt veno-venoso tipo 3: El punto de fuga es del mismo tipo que el shunt anterior ($R1 > R2$), existiendo una colateral de safena interpuesta entre la safena y la reentrada principal al sistema venoso profundo ($R2 > R3 > R1$). Es un shunt cerrado. Es el tipo de shunt más frecuente (fig. 7).

- Shunt veno-venoso tipo 4: Es aquel en el que el punto de fuga principal se establece entre el sistema venoso profundo y una vena tributaria ($R1 > R3$) que desemboca a su vez en la safena. La reentrada del shunt al sistema venoso profundo se produce por una vena perforante de la safena ($R2 > R1$). Es un shunt cerrado (figs. 8-10).

Existen 2 modalidades de shunt tipo 4 según el punto de fuga principal se origine en la región pélvica o en una perforante no relacionada con la safena; ambas son shunts cerrados.

- Shunt veno-venoso tipo 5: El punto de fuga principal es el mismo que el shunt tipo 4 ($R1 > R3$) pero el drenaje se realiza a través de una vena tributaria ($R2 > R3 > R1$). Sería un shunt cerrado (figs. 11 y 12).

- Shunt veno-venoso tipo 6: El punto de fuga principal se establece entre una perforante y una vena superficial distinta de la safena ($R1 > R3$), la reentrada puede ser por medio de una perforante de dicha vena superficial ($R3 > R1$) (shunt cerrado [fig. 13]), o más raramente, por medio de una safena anterógrada (shunt abierto).

Cartografía venosa

El estudio mediante eco-doppler de la insuficiencia venosa crónica y básicamente la identificación del tipo de shunt veno-venoso, se plasmarán en la cartografía venosa, que es

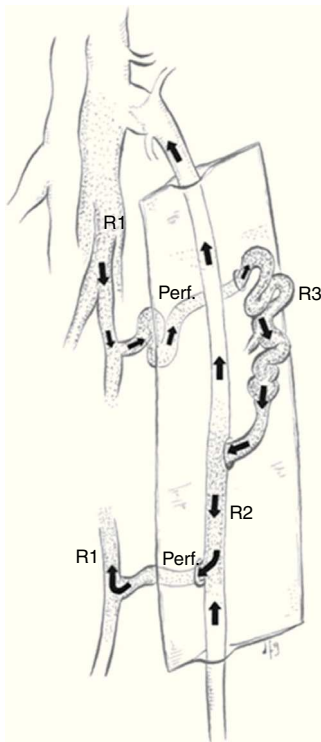


Figura 8 Shunt veno-venoso tipo 4 con punto de fuga en perforante.

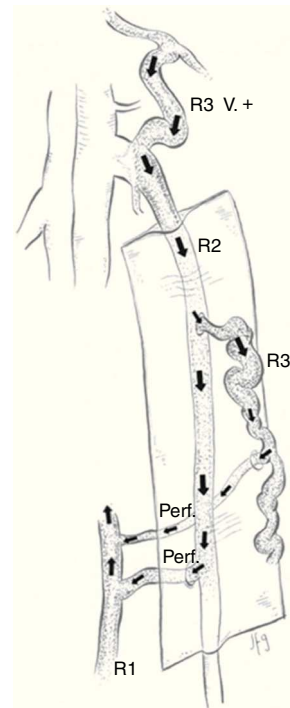


Figura 10 Shunt veno-venoso tipo 4+2 con punto de fuga de origen pélvico.

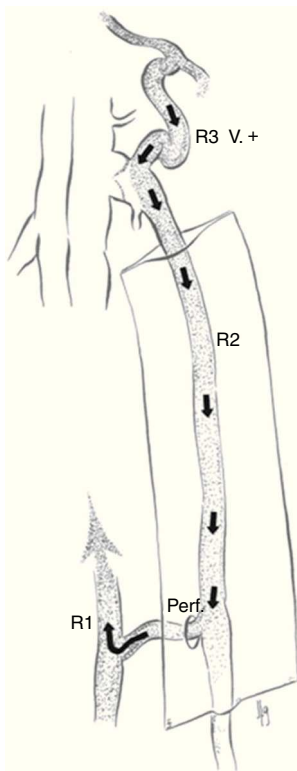


Figura 9 Shunt veno-venoso tipo 4 con punto de fuga de origen pélvico.

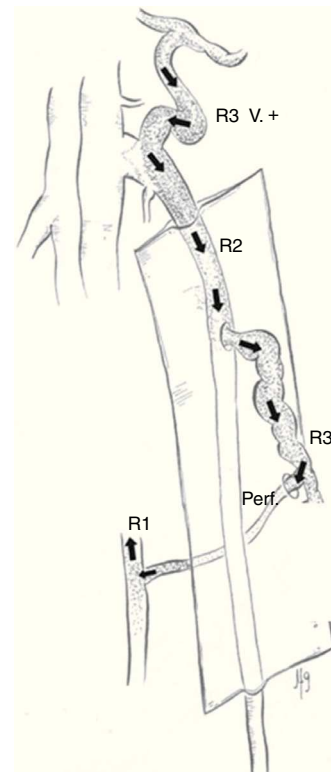


Figura 11 Shunt veno-venoso tipo 5 con punto de fuga de origen pélvico.

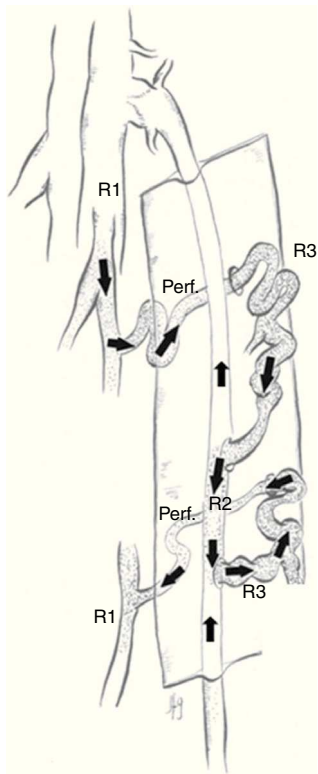


Figura 12 Shunt veno-venoso tipo 5 con punto de fuga en perforante.

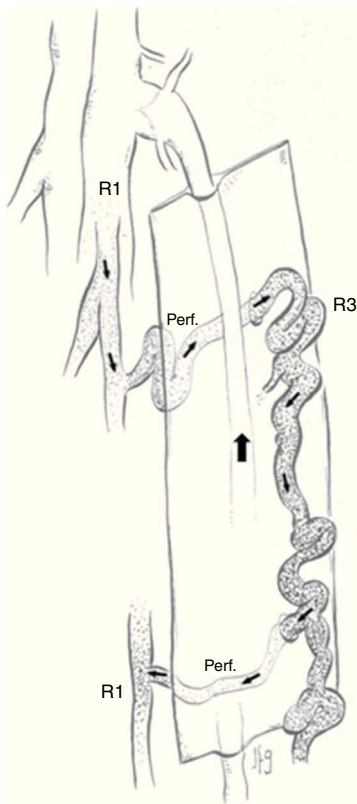


Figura 13 Shunt veno-venoso tipo 6.

la descripción esquemática de la hemodinámica venosa de la extremidad.

Cartografía venosa

Debe comprender:

Punto de fuga

Puntos de reentrada y

Tipo de shunt veno-venoso

Esta cartografía venosa garantiza un buen conocimiento morfológico y hemodinámico de la insuficiencia venosa y permite la racionalización del tratamiento. Ante una eventual indicación quirúrgica, resulta pues imprescindible el estudio previo con un eco-doppler venoso.

Ante una indicación quirúrgica es necesario el estudio previo con eco-doppler

Conflicto de intereses

Los autores declaran no tener ningún conflicto de intereses.

Bibliografía

1. Franceschi C. Théorie et pratique de la cure conservatrice et hémodynamique de l'insuffisance veineuse en ambulatoire. Précis-sous-Thil: Armançon Ed; 1998.
2. Franceschi C. The conservative and hemodynamic treatment of ambulatory venous insufficiency. Phlebologie. 1989;42: 567-8.
3. Franceschi C. La cure hémodynamique de l'insuffisance veineuse en ambulatoire (CHIVA). J Mal Vasc. 1992;17: 291-300.
4. Fichelle JM, Carbone P, Franceschi C. Resultats de la cure hemodynamique de l'nsuffisance veineuse en ambulatoire (CHIVA). J Mal Vasc. 1992;17:224-8.
5. Cappelli M, Molino Rova R, Ermini S, Turchi A, Bono G, Franceschi CI. Comparaison entre cure CHIVA et stripping dans le traitement des veines variqueuses des membres inferieurs: suivi de 3 ans. J Mal Vasc. 1996;21:40-6.
6. Zamboni P, Marcellino MG, Cappelli M, Feo CV, Bresadola V, Vasquez G, et al. Saphenous vein sparing surgery. Principles, techniques and results. J Cardiovasc Surg. 1998;39: 151-62.
7. Franceschi C. Mesures et interpretation des flux veineux lors des manoeuvres de stimulation. Compressions manuelles et manoeuvre de Parana. Indice dynamique de reflux (IDR) et indice de Psatakis. J Mal Vasc. 1997;22: 91-5.
8. Cappelli M, Molino Rova R, Ermini S, Turchi A, Bono G, Bahnni A. Ambulatory conservative hemodynamic management of varicose veins: Critical analysis of results at 3 years. Ann Vasc Surg. 2000;14:376-84.
9. Cavezzi A, Labropoulos N, Partsch H, Ricci S, Caggiati A, Myers K, et al. Duplex ultrasound investigation of the veins in chronic venous disease of the lower limbs—UIP Consensus Document. Part II. Anatomy. Eur J Vasc Endovasc Surg. 2006;31: 288-99.

10. Goren G, Yellin AE. Primary varicose veins: Topographic and hemodynamic correlations. *J Cardiovasc Surg.* 1990;31:672–7.
11. Trendelenburg F. Über die unterbindungen der v. saphena magna bei unterschenkelverizen. *Beitr Klin Chir.* 1891;7: 195–210.
12. Bassi G. Traitement de l'insuffisance des veines perforantes. *Phlebologie.* 1965;18:194.
13. Criado E, Juan J, Fontcuberta J, Escribano JM. Haemodynamic surgery for varicose veins: Rationale, and anatomic and haemodynamic basis. *Phlebology.* 2003;18:158–66.