



IMAGEN CLÍNICA DEL MES. SOLUCIÓN

Solución del caso 4. Aneurisma sacular postestenosis del istmo aórtico en un adulto



Solution of case 4. Post-stenosis saccular aneurysm of the aortic isthmus in an adult

M.E. Arnáiz-García^{a,*}, J.M. González-Santos^a, J. López-Rodríguez^a y F.S. Lozano-Sanchez^b

^a Servicio de Cirugía Cardíaca, Hospital Universitario de Salamanca, Salamanca, España

^b Servicio de Angiología y Cirugía Vascul, Hospital Universitario de Salamanca, Salamanca, España

Recibido el 5 de septiembre de 2014; aceptado el 8 de septiembre de 2014

Disponible en Internet el 16 de octubre de 2014

Comentarios

Presentamos un infrecuente caso¹. Se indicó la corrección quirúrgica por la aparición de síntomas y el riesgo de rotura. Se desechó la opción intravascular por la marcada tortuosidad del istmo aórtico y el reducido diámetro de la aorta a nivel de la estenosis². Se realizó

cirugía abierta con soporte cardiopulmonar parcial por vía fémoro-femoral derecha para garantizar la perfusión de la aorta distal. Se resecó el istmo aórtico elongado y el aneurisma, íntimamente adherido a la pared torácica, y se interpuso un injerto vascular de 24mm (fig. 1).

Solución: respuesta d.

* Autor para correspondencia.

Correo electrónico: elarnaiz@hotmail.com (M.E. Arnáiz-García).

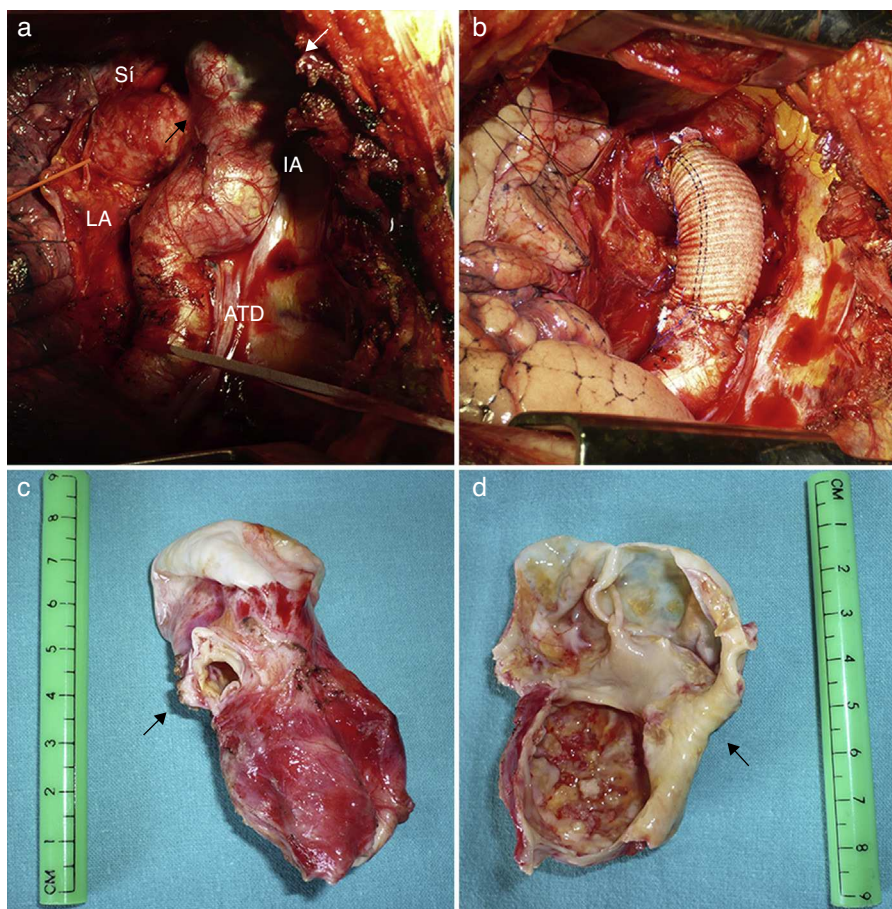


Figura 1 a) Visión intraoperatoria del istmo (IA) y la aorta torácica descendente (ATD), con la estenosis previa al aneurisma (flecha negra) y el aneurisma sacular (flecha blanca). b) Resultado postoperatorio tras sustitución del istmo aórtico patológico por un injerto vascular. c) Pieza quirúrgica mostrando la estenosis severa del istmo (flecha). d) Imagen interior de la pieza quirúrgica abierta mostrando el marcado adelgazamiento de la pared del aneurisma sacular (flecha). LA: ligamento arterioso; SI: arteria subclavia izquierda.

Bibliografía

1. Yuan SM, Raanani E. Late complications of coarctation of the aorta. *Cardiol J.* 2008;15:517-24.
2. Kopp R, Kreuzer E, Oberhoffer M, Herrmann KA, Jauch KW, Reichart B. Endovascular treatment of a symptomatic suture aneurysm caused by an aortic isthmus restenosis. *Vascular.* 2006;14:161-4.