



CARTAS CIENTÍFICAS

Leiomioma de vena ovárica izquierda: a propósito de un caso



Leiomyosarcoma of the ovarian vein: Presentation of a case

E. Colás-Ruiz*, M. Jiménez-Toscano, D. Vega-Menéndez y M.E. Marcello-Fernández

Servicio de Cirugía General y Aparato Digestivo, Hospital Universitario Fundación Alcorcón, Alcorcón, Madrid, España

El leiomioma es un tumor maligno que procede de las células musculares lisas, aunque la afectación de vasos sanguíneos es rara. Los leiomiomas vasculares representan menos del 2% de todos, siendo el más frecuente el que afecta a la vena cava inferior¹. Pocos casos de leiomioma de la vena ovárica están presentes en la bibliografía. Como otros tumores retroperitoneales, rara vez presentan sintomatología hasta que llegan a ser una gran masa, siendo pobre la supervivencia a largo plazo. Pueden invadir tejidos adyacentes o presentar metástasis a distancia, aunque tienden a expandirse de forma local².

Se presenta el caso de una mujer de 40 años con antecedentes de síndrome tóxico con afectación pulmonar, pitiriasis rosada de Gibert durante el embarazo, intervenida de una hernia crural derecha en 2010. Fumadora de 15 cigarrillos/día desde hace 20 años. Portadora de DIU.

Fue valorada en el Servicio de Urgencias en varias ocasiones por dolor abdominal intermitente en flanco e hipocóndrio izquierdos de 5 meses de evolución, sin diagnóstico específico, y derivada al Servicio de Aparato Digestivo y Medicina Interna para estudio.

Estudios analíticos sin alteraciones. ECO abdominal (fig. 1) con lesión redondeada inespecífica, ampliando estudio con TC abdominal (fig. 2), donde se visualiza una lesión redondeada de 28 × 30 mm en región izquierda de pelvis

menor que evidencia adenopatía patológica en cadena iliaca externa izquierda, sin otros hallazgos.

Se realiza PAAF, donde se describe tejido mesenquimal con inmunofenotipo de músculo liso, alto índice de proliferación celular (25-30%), atipia y necrosis, indicando la posibilidad de leiomioma.

Estudio de extensión con PET/TAC: masa en hemipelvis izquierda adyacente a la bifurcación de la arteria iliaca

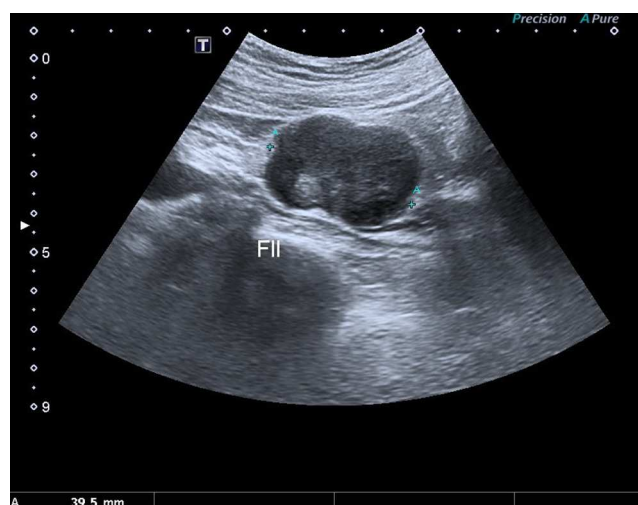

Figura 1 Ecografía abdominal que muestra lesión en la fosa iliaca izquierda.

* Autor para correspondencia.

Correo electrónico: ecolas@fhacorcon.es (E. Colás-Ruiz).

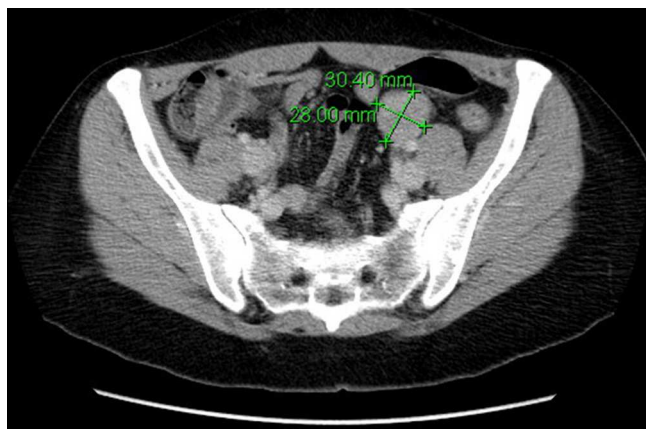


Figura 2 Tomografía computarizada con tumoración redondeada en pelvis menor.

izquierda con escaso nivel de hipermetabolismo, sin poder excluir posibilidad de malignidad.

Se decide tratamiento quirúrgico, apreciándose tumoración de 4cm dependiente de la vena gonadal izquierda adherida a uréter izquierdo, sin evidencia de enfermedad a distancia, que se reseca en su totalidad, previa cateterización ureteral izquierda.

Fue dada de alta al sexto día posoperatorio sin incidencias, con posterior tratamiento con radioterapia, sin signos de recidiva local o a distancia en pruebas de imagen hasta el momento actual, cumpliendo el año de seguimiento.

Existen pocos casos descritos en la bibliografía de leiomioma de la vena ovárica, varios de ellos en pacientes con dolores⁵⁻⁷ recurrentes, como es el caso que presentamos, y otros como hallazgos incidentales tras estudios radiológicos o en intervenciones quirúrgicas⁴.

El diagnóstico diferencial incluye el sarcoma peritoneal, nódulos linfáticos, el paraganglioma, el angiosarcoma, etc.

Debido a la experiencia limitada, el manejo óptimo de estos casos no está todavía bien definido⁵.

El único tratamiento con intención curativa es la resección completa de la lesión, aunque se puede añadir

radioterapia adyuvante para el control local de la enfermedad³. A pesar de ello, los leiomiomas presentan un porcentaje elevado de recurrencia y metástasis a distancia, con una supervivencia media a los 5 años de entre el 33 y el 53%⁷, siendo el tamaño y la localización los factores pronósticos más relevantes.

Responsabilidades éticas

Protección de personas y animales. Los autores declaran que para esta investigación no se han realizado experimentos en seres humanos ni en animales.

Confidencialidad de los datos. Los autores declaran que en este artículo no aparecen datos de pacientes.

Derecho a la privacidad y consentimiento informado. Los autores declaran que en este artículo no aparecen datos de pacientes.

Bibliografía

1. Kim SH, Kwon HJ, Cho JH, Lee SW, Rha SH, Choi J, et al. Atypical radiological features of a leiomyosarcoma that arose from the ovarian vein and mimicked a vascular tumor. *Br J Radiol.* 2010;83:95-7.
2. Cho HJ, Kim HK, Suh JH, Lee GJ, Shim JC, Kim YH, et al. Leiomyosarcoma of the ovarian vein: A case report with radiological findings. *Korean J Radiol.* 2008;9:14-7.
3. Tilkorn DJ, Hauser J, Ring A, Goertz O, Stricker I, Steianu HU, et al. Leiomyosarcoma of intravascular origin-A rare tumor entity: Clinical pathological study of twelve cases. *World J Surg Oncol.* 2010;8:103.
4. Honoré LH, Robins RE, Taylor RH. Leiomyosarcoma of the right ovarian vein: A case report. *Angiology.* 1977;28:285-8.
5. Ianelli A, Karimjee BS, Fabiani P, Liolos J, Avallone S, Gugenheim J. Leiomyosarcoma of the ovarian vein: Report of a case. *Int Surg.* 2003;88:6-8.
6. Kawai K, Horiguchi H, Sekido N, Akaza H, Koiso K. Leiomyosarcoma of the ovarian vein: An unusual cause of severe abdominal and flank pain. *Int J Urol.* 1996;3:234-6.
7. Chiarugi M, Pressi E, Mancini R, Fattori S, Galatioto C, Secchia M. Leiomyosarcoma of the right ovarian vein. *Am J Surg.* 2009;197:36-7.