

## DOCUMENTO DE CONSENSO

# Actualización de la guía para el diagnóstico no invasivo de la insuficiencia venosa (I). Documento de consenso del capítulo de diagnóstico vascular de la Sociedad Española de Angiología y Cirugía Vascul



J. Fontcuberta García<sup>a</sup>, J.J. Samsó<sup>b</sup>, M.E. Senin Fernández<sup>c</sup>,  
R. Vila Coll<sup>d</sup> y J.M. Escribano Ferrer<sup>b,\*</sup>

<sup>a</sup> Hospitales Sanitas, Madrid, España

<sup>b</sup> Hospital Universitari Vall d'Hebron, Barcelona, España

<sup>c</sup> Hospital Clínico Universitario de Santiago de Compostela, Santiago de Compostela, La Coruña, España

<sup>d</sup> Ciutat Sanitària i Universitària de Bellvitge, L'Hospitalet, Barcelona, España

Recibido el 30 de abril de 2014; aceptado el 1 de mayo de 2014

Disponible en Internet el 24 de julio de 2014

### PALABRAS CLAVE

Eco-doppler;  
Trombosis venosa;  
Pletismografía aérea

**Resumen** Han pasado 12 años desde la publicación del primer documento de consenso para el diagnóstico de la insuficiencia venosa. Durante estos años, la herramienta diagnóstica que ha seguido ganando protagonismo en nuestros laboratorios es el eco-doppler. La actualización de esta guía no desmonta los conceptos básicos ya documentados en la primera guía, sino que ahonda en los relacionados con el eco-doppler.

Este documento ha sido dividido en 2 partes debido a su extensión. Esta primera parte, tras una introducción en la que se repasa el concepto de insuficiencia venosa y su exploración con el equipamiento disponible en nuestros laboratorios, se centra en el diagnóstico de la trombosis venosa profunda mediante el eco-doppler. La notable mejoría técnica de los equipos, tanto en imagen modo B como en sensibilidad del doppler color, hacen que sea una exploración altamente fiable aun en las venas profundas distales.

© 2014 SEACV. Publicado por Elsevier España, S.L.U. Todos los derechos reservados.

### KEYWORDS

Duplex scan;  
Air plethysmography;  
Venous thrombosis

**Update of the guidelines for the non-invasive diagnosis of venous insufficiency (I). Consensus document of the vascular diagnosis chapter of the Sociedad Española de Angiología y Cirugía Vascul**

**Abstract** It has been 12 years since the publication of the first consensus document on the diagnosis of venous insufficiency. During these years, the diagnostic tool that has increasingly

\* Autor para correspondencia.

Correo electrónico: [josemariaescribano.jme@gmail.com](mailto:josemariaescribano.jme@gmail.com) (J.M. Escribano Ferrer).

been used in our laboratories is doppler ultrasound. The updating of these guidelines does not replace the basic concepts, but goes into depth of those associated with doppler ultrasound.

This document has been divided into 2 parts, due to its length. This first part, after an introduction that reviews the concept of venous insufficiency and its investigation with the equipment available in our laboratories, deals with the diagnosis of deep venous thrombosis using doppler ultrasound. The notable technical improvement of the equipment, both in B-mode image as well as the sensitivity of colour doppler, have led to very reliable investigations even in distal deep veins.

© 2014 SEACV. Published by Elsevier España, S.L.U. All rights reserved.

## Introducción

Definimos la insuficiencia venosa como la incapacidad de una vena para conducir un flujo de sangre en sentido cardiopeto, adaptado a las necesidades del drenaje de los tejidos, termorregulación y reserva hemodinámica, con independencia de su posición y actividad<sup>1</sup>.

### Definición de insuficiencia venosa

Incapacidad de una vena para conducir un flujo de sangre en sentido cardiopeto, adaptado a:

- necesidades del drenaje de los tejidos,
- termorregulación y
- reserva hemodinámica,
- con independencia de su posición y actividad

Su manifestación más característica es la hipertensión venosa con o sin reflujo. La hipertensión venosa puede ser aguda (trombosis venosa) o crónica. Existe una hipertensión venosa fisiológica en el sujeto inmóvil en bipedestación, que se anula con la actividad de la bomba muscular. La existencia de una presión venosa elevada en maléolo tras ejercitar la bomba muscular se denomina hipertensión venosa dinámica y es la característica esencial de la insuficiencia venosa.

El patrón oro para el diagnóstico y cuantificación de la insuficiencia venosa será, pues la medición cruenta de la presión venosa en una vena del dorso del pie. El hallazgo, en bipedestación y postejercicio, de un tiempo de recuperación a la presión venosa basal inferior a 20 s es el parámetro hemodinámico que la caracteriza. Además, el incremento de la presión venosa ambulatoria se correlaciona de forma lineal con la incidencia de úlceras venosas, siendo nula cuando la presión es inferior a 30 mmHg y afectando al 100% de los pacientes con presiones de más de 90 mmHg<sup>2</sup>.

El patrón oro para el diagnóstico y cuantificación de la insuficiencia venosa es la medición cruenta de la presión venosa.

Esencialmente, la insuficiencia venosa es debida a la obstrucción del drenaje venoso o a la existencia de reflujo o

a una combinación de ambas, entendiéndose por reflujo la existencia de un flujo retrógrado que regresa en sentido contrario al fisiológico. Es decir, que el concepto de reflujo va intrínsecamente ligado a la existencia de bidireccionalidad y que para que exista reflujo deberá detectarse previamente un flujo de sentido normal.

Entender la hemodinámica venosa y aprender a medirla es la piedra angular del diagnóstico. Los estudios no invasivos de la enfermedad venosa se dirigirán a detectar y cuantificar la existencia de cambios de volumen, obstrucción o reflujo ligados a la insuficiencia venosa y a definir la localización anatómica de la anomalía. Para ello, nuestros laboratorios emplearán una combinación de técnicas funcionales y de imagen. En la actualidad el método no invasivo más útil clínicamente es el eco-doppler, que ha relegado a un segundo plano otras exploraciones históricamente importantes como el doppler continuo, y los métodos pletismográficos.

## Pletismografía

Las técnicas pletismográficas se dirigen a la detección y medición de los cambios de volumen. Aplicadas al estudio de la insuficiencia venosa, tratan de medir los cambios de volumen que se producen en la extremidad tras ejercitar la bomba muscular o al bloquear el drenaje sanguíneo. Según el método físico empleado hablaremos de pneumopletismografía, pletismografía de impedancia, de anillo de mercurio, de agua o de fotopletismografía.

La pletismografía de impedancia y la de anillo de mercurio han demostrado ser procedimientos válidos en el diagnóstico de la insuficiencia venosa aguda secundaria a una trombosis venosa, siempre que esta cause un compromiso hemodinámico. En este caso se realiza la exploración con el paciente en decúbito, con la extremidad ligeramente elevada. Se practica una oclusión venosa a nivel del muslo y se mide el volumen de llenado venoso (capacitancia venosa) y su relación con el tiempo de vaciamiento venoso producido tras el desinflado del manguito neumático. La disminución de la capacitancia venosa y el débito venoso máximo (*maximum venous outflow*) son parámetros útiles para el diagnóstico de trombosis venosas proximales de los miembros inferiores, pudiéndose alcanzar fiabilidades del 90% si se combina con el doppler continuo<sup>3-5</sup>.

La fotopletismografía, aunque ha sido una de las modalidades más usadas, demostró hace tiempo que no pasaba de

ser un test cualitativo, dada la imposibilidad de un adecuado calibrado y la falta de correlación con la presión venosa ambulatoria<sup>6</sup>.

#### La fotopletismografía

Permite una aproximación cualitativa de la insuficiencia venosa sin precisar topografía.

Entre los distintos tipos de pletismografía, la pneumopletismografía según la técnica descrita por Nicolaidis et al.<sup>7,8</sup> es la que habría demostrado una mayor utilidad para la cuantificación de la insuficiencia venosa crónica (IVC) así como para la valoración y la eficiencia de la bomba muscular. Esta técnica se realiza en bipedestación y permite determinar un sinnúmero de parámetros que analizan, básicamente, el tiempo que tarda la extremidad en alcanzar su volumen máximo al recuperar la bipedestación tras el decúbito o tras haber «vaciado» las venas ejercitando la bomba muscular. Hablamos así de fracción de eyección (FA), tiempo de llenado venoso, volumen residual, volumen o capacidad venosa máxima<sup>9</sup>. El índice de llenado venoso (VFI) se considera una cuantificación del reflujo<sup>10</sup> y se define como el cociente entre el volumen de sangre que llena la extremidad al incorporarse del decúbito (volumen venoso) y el tiempo requerido para alcanzar el 90% de este llenado (tiempo de llenado venoso).

En nuestra experiencia la neumopletismografía ha resultado una técnica de aplicación engorrosa, reportando una considerable variabilidad de los parámetros estudiados. En la práctica clínica es poco utilizada.

#### Pletismografía aérea

Permitiría una valoración cuantitativa de la insuficiencia venosa sin precisar topografía.

Valores de VFI superiores a 7 ml/s mostraron una sensibilidad del 73% y un 100% de valor predictivo positivo en la identificación del reflujo venoso identificado con flebografía descendente; sin embargo, en casos de oclusión venosa proximal, el VFI infravalora el grado de reflujo<sup>11</sup>. Clínicamente, valores con VFI superiores a 3 ml/s permitieron discriminar con un valor predictivo positivo del 96% entre piernas con insuficiencia venosa y piernas normales<sup>12</sup>.

Con el fin de simplificar los criterios pletismográficos en el estudio de la insuficiencia venosa, nos podemos concentrar en 3 parámetros: el tiempo de llenado venoso ya mencionado (o *venous refilling time* de la literatura anglosajona). Un VFI <20s debe ser considerado patológico<sup>13</sup>. Pacientes con VFI < 10s con frecuencia presentan úlceras venosas<sup>14</sup>. El segundo parámetro es la FA. Está disminuida en pacientes con insuficiencia venosa. Una FA >60% puede considerarse normal. La tercera medida o parámetro básico a considerar es la fracción de volumen residual. Una fracción de volumen residual elevada sería la demostración de la hipertensión venosa ambulatoria. El valor en sujetos sin insuficiencia venosa es >35%<sup>13</sup>.

De todas maneras, la falta de información anatómica, la imposibilidad de discriminar correctamente la insuficiencia

valvular profunda de la superficial, a pesar de una correcta utilización de torniquetes<sup>15</sup>, y la sencillez y facilidad del examen con eco-doppler han motivado que las técnicas pletismográficas hayan quedado en desuso y se empleen únicamente en caso de no disponer de eco-doppler o cuando se desea cuantificar numéricamente la IVC en el contexto de un ensayo clínico<sup>16</sup>.

### Doppler continuo

El papel del doppler continuo en el diagnóstico de la trombosis venosa ha quedado relegado a un segundo plano tras la aparición del eco-doppler. Sin embargo, en manos experimentadas consigue una fiabilidad próxima al 90% en el diagnóstico de trombosis venosas proximales. La falta de resolución espacial y la subjetividad de la exploración son sus principales limitaciones. Entre ellas destacan la imposibilidad de explorar las venas profundas de las piernas (femoral profunda, venas gastrocnemias, etc.) y de detectar anomalías anatómicas como el desdoblamiento de la vena poplítea o de la femoral superficial, que pueden llevar a un diagnóstico erróneo de permeabilidad. Cabe recordar que los equipos portátiles empleados habitualmente para el cálculo del índice tobillo/brazo incorporan sondas de alta frecuencia que alcanzarían con dificultad a insonar el sistema venoso profundo en muchas ocasiones.

La utilidad del doppler continuo en la IVC se limita a la valoración «grosera» de la existencia de reflujo, ya que solo nos permite descartar su existencia, es decir que si detectamos reflujo en una encrucijada venosa no podremos saber qué válvulas son las disfuncionantes y se necesita el eco-doppler para localizar la topografía, pero cuando no registremos flujo retrógrado, sí que podremos afirmar que todas las válvulas del sector funcionan adecuadamente.

#### Doppler continuo

Permite una valoración cualitativa de la insuficiencia venosa.

Su falta de resolución espacial impide realizar una topografía precisa.

### Tomografía axial computarizada y resonancia magnética nuclear

¿Qué papel juegan otras exploraciones no invasivas ajenas a nuestros laboratorios?

Lo cierto es que en el estudio de la enfermedad tromboembólica, la tomografía axial computarizada es básica en el diagnóstico del tromboembolismo venoso (TEP), y en no pocas ocasiones sirve de apoyo al eco-doppler en casos de sospecha de trombosis venosa profunda (TVP) del sector ilíaco.

En la enfermedad venosa crónica, pueden resultar útiles en el estudio de una estenosis venosa a nivel abdominal o en el estudio de la insuficiencia venosa pélvica<sup>17</sup>.

Están en marcha estudios para validar la trombolisis fármaco-mecánica<sup>18</sup>, particularmente en el sector ilíaco. Una de las razones aducidas para impulsar la trombolisis es la

disminución del futuro síndrome posflebítico provocado por el exceso de presión residual debido al obstáculo venoso. Las TVP extensas y mal recanalizadas se consideran uno de los factores de peor pronóstico en el desarrollo del síndrome posflebítico<sup>19</sup>.

El descrito es un mecanismo diferente al que produce el exceso de presión transmural responsable de los síndromes posflebíticos considerados clásicamente, en los que la destrucción valvular poplítea, situada por encima de la bomba muscular, impediría el fraccionamiento dinámico de la columna de presión en diástole<sup>20</sup>.

### Exploración mediante eco-doppler de la insuficiencia venosa aguda (trombosis venosa)

## Introducción

El diagnóstico y tratamiento precoz de la TVP es importante debido a su frecuente asociación con el TEP, el cual presenta una elevada tasa de mortalidad. Por ello es mejor estudiar ambos procesos como manifestaciones de una misma entidad, denominada tromboembolismo venoso (TEV). La alta tasa de morbilidad se debe al carácter recurrente de la enfermedad y a la aparición del síndrome posttrombótico de la extremidad, el cual provoca incapacidad laboral e importantes costes socio-sanitarios.

## Metodología diagnóstica

En los últimos años las técnicas de imagen por ultrasonidos se han convertido en la prueba diagnóstica inicial y principal en el diagnóstico de la TVP, gracias a la alta sensibilidad y especificidad demostradas, especialmente en el sector venoso proximal.

## Sensibilidad y especificidad del eco-doppler

Diferentes estudios comparativos con la flebografía han demostrado la fiabilidad del eco-doppler en el diagnóstico de la TVP utilizando la flebografía como referencia cuando se trata de valorar sectores venosos proximales (venas femorales, poplíteas y grandes venas proximales del sóleo y gastrocnemio), obteniendo una sensibilidad del 96% y una especificidad del 98%. Sin embargo, cuando la TVP se encuentra limitada a las venas del plexo sóleo y gastrocnemio, la sensibilidad disminuye hasta el 73%<sup>21</sup>. Ello se debe fundamentalmente al pequeño calibre de las venas a este «nivel» y a su dificultad para apreciar la compresibilidad completa como signo directo de la presencia de un trombo.

## Técnica de exploración

La exploración inicial del paciente se realiza en decúbito supino y posición declive de las extremidades inferiores (anti-Trendelenburg), lo cual permitirá un relleno más rápido de la almohadilla venosa plantar y del plexo sóleo tras su expresión manual. En pacientes con buena movilidad,

el decúbito prono es mejor posición para valorar la vena poplítea y las sóleo-gemelares. En pacientes obesos o con abundante aire intestinal la exploración de las venas ilíacas y de la vena cava inferior se realiza mejor en decúbito lateral.

Es esencial, antes de comenzar la exploración, realizar un buen ajuste de los parámetros eco-doppler, de manera que se aumente la sensibilidad a flujos lentos. Ello se consigue generalmente eligiendo una sonda y frecuencia adecuadas (menor frecuencia cuanto más profundo sea el plano de estudio), aumentando la ganancia de color, disminuyendo el rango de velocidades o la frecuencia de repetición de pulso. Las sondas convexas de baja frecuencia son más adecuadas para explorar la vena cava inferior, venas ilíacas o sector femoral y poplíteo en pacientes obesos.

La exploración debe ser ordenada y sistematizada según preferencias del explorador. La exploración completa y bilateral de todo el sistema venoso profundo, incluyendo las venas ilíacas y la vena cava inferior, incrementa el tiempo de la exploración y resulta recomendable aplicar un protocolo que optimice el tiempo y el resultado de la exploración.

La exploración debe comprender la valoración de la compresibilidad del sector femoral, poplíteo y del drenaje proximal de las venas de los músculos sóleo y gastrocnemio. En presencia de trombosis venosa a nivel femoral o ausencia de flujo venoso espontáneo modulado por la respiración, es necesaria la exploración del sector ilio-cava. La ausencia de aumentación de flujo a nivel femoral cuando se comprime manualmente la masa sóleo-gemelar también debe obligar a la exploración minuciosa del sector venoso ilio-cava. La exploración de la extremidad contralateral se puede valorar buscando selectivamente la compresibilidad completa de la vena femoral a nivel inguinal y en la vena poplítea, completando la exploración ante la existencia de alguna anomalía.

## Signos de trombosis venosa profunda

El signo más directo y fiable es la imposibilidad de colapso completo de las paredes venosas cuando se comprimen con la sonda ecográfica en proyección transversal. En ocasiones es posible visualizar directamente la textura del trombo intraluminal y valorar subjetivamente su antigüedad según el grado de ecogenicidad del trombo. A mayor ecogenicidad, mayor antigüedad.

Se pueden producir falsos positivos en situaciones donde existe una gran hipertensión venosa (insuficiencia cardíaca derecha, hepatopatías, compresiones extrínsecas intraabdominales), obesidad, edema subcutáneo, fibrosis posquirúrgica, etc. La localización profunda de la vena cava inferior y venas ilíacas siguiendo la curvatura pélvica, junto con la obesidad y aire intestinal, puede imposibilitar la visualización en este sector. Asimismo en la exploración de segmentos medios y distales del plexo sóleo y gastrocnemio resulta imposible asegurar el colapso completo de la pared de todas y cada una de las venas sóleo-gemelares. En estas circunstancias cobra especial relevancia la experiencia del explorador, la optimización de cada equipo eco-doppler con flujos lentos, la comparación sistemática con la extremidad contralateral asintomática, las maniobras de aumento eficaz del flujo mediante expresión de la almohadilla plantar con la

extremidad declive, la detección de color con independencia del ángulo de exploración de la sonda ecográfica (angio o power-doppler) o la utilización selectiva de ecocontrastes.

**El signo directo más fiable de diagnóstico de TVP** lo constituye la visualización directa del trombo y la ausencia de colapso completo de las paredes de la vena a la compresión mediante la sonda ecográfica.

Signos indirectos de normalidad lo constituyen la existencia de flujo espontáneo o variación del flujo en relación con los movimientos diafragmáticos. Son detectables mediante el modo B color o espectro doppler. Sin embargo, ello solo es posible detectarlo en venas de gran diámetro como las venas femorales o eje venoso ilio-cavo.

En sectores más distales es preciso valorar la permeabilidad mediante compresión manual o con manguito de los plexos venosos plantares o sóleo-gemelares.

## Alternativas diagnósticas

El diagnóstico clínico de la TVP en las extremidades inferiores se ha considerado poco sensible e inespecífico en comparación con los hallazgos flebográficos. El doppler bidireccional se encuentra en desuso, debido a su falta de resolución espacial en la diferenciación entre planos superficiales y profundos. La flebografía sigue siendo muy eficaz en el diagnóstico de la TVP, sobre todo en los últimos años, debido al impulso de los tratamientos endovasculares en el sector ilio-cava, mediante el avance de los tratamientos fibrinolíticos locorreregionales y stents específicamente diseñados para estos sectores venosos. Las complicaciones de la flebografía diagnóstica son despreciables desde la utilización de contrastes no iónicos.

Tiene las desventajas de ser peor tolerada por el paciente, no estar disponible con inmediatez, de no permitir el diagnóstico de otras enfermedades y de no ser desplazable. También encarece de modo notable el proceso diagnóstico. Sin embargo, permite llegar al diagnóstico en situaciones difíciles para el eco-doppler: obesidad, sector ilio-cava, compresiones extrínsecas venosas, TVP aislada en venas sóleo-gemelares, traumatismos, síndrome postrombótico y TVP recurrente. Especialmente en estas 2 últimas circunstancias el eco-doppler puede tener grandes dificultades para discernir entre un proceso agudo y uno crónico, ya que el principal signo ecográfico para realizar el diagnóstico, la ausencia de colapso completo de las paredes venosas, se puede dar tanto en la TVP aguda como en el síndrome postrombótico.

Otros signos ecográficos nos ayudarán a diferenciar los cuadros crónicos de los agudos, como son:

- La vena no se colapsa completamente, pero su diámetro no está aumentado, a diferencia de lo que ocurre en las TVP agudas.
- Las paredes de la vena pueden observarse engrosadas y se definen con dificultad.
- El material trombótico en el interior de la vena no es ecolúcido ni homogéneo, como ocurre en las TVP agudas, sino

que adquiere características ecogénicas con ausencia de homogeneidad.

- Existen con frecuencia, en el entorno de la vena ocluida total o parcialmente, sistemas venosos de suplencia, con desarrollo de circulación venosa colateral que discurre por espacios anatómicos atípicos.
- Existen venas con una ocupación parcial de su luz que demuestran insuficiencia valvular a las maniobras de provocación de reflujo venoso.
- Existe un informe de exploración eco-doppler del episodio agudo previo que nos permite comparar con la exploración actual.

Es importante, por ello, que en el informe eco-doppler de una exploración de sospecha de una TVP aguda queden perfectamente definidas las siguientes características:

- Si la ausencia de colapso de la pared venosa es completa o parcial.
- Si el diámetro de la vena está o no aumentado con respecto a la extremidad contralateral.
- Definir el sector venoso afectado por la trombosis y su extensión proximal y distal.
- Definir las características ecográficas del trombo (ecolúcido o ecogénico).

## Ventajas del eco-doppler frente a otras exploraciones

El eco-doppler ha desplazado paulatinamente a la flebografía como prueba diagnóstica de elección ante la sospecha de TVP, debido a su alta sensibilidad y especificidad, a la buena aceptación por parte del paciente, a la posibilidad de repetir la prueba ante dudas diagnósticas o durante el seguimiento, a la disponibilidad en servicios de urgencias, a la posibilidad de desplazamiento a unidades de cuidados intensivos, a la capacidad para diagnosticar otras entidades clínicas y a que puede ser realizado e interpretado no solo por personal médico sino por técnicos especialistas. Todo ello, en definitiva, mejora la calidad asistencial y supone un ahorro de costes socio-sanitarios.

## Indicaciones de la exploración eco-doppler

Hoy en día el eco-doppler constituye una prueba básica y esencial ante la sospecha de una TVP en ausencia de otras causas clínicas evidentes. Su realización urgente permite la anticoagulación inmediata con anticoagulantes, evita ingresos y costes innecesarios y permite orientar correctamente el caso clínico. Ante la sospecha de TEP es más correcto realizar inicialmente una angio-TAC pulmonar, que ha demostrado su elevada sensibilidad en el diagnóstico de embolismo pulmonar frente a la angiografía y gammagrafía de ventilación-perfusión.

**El eco-doppler es el método de elección en el diagnóstico de la TVP.**

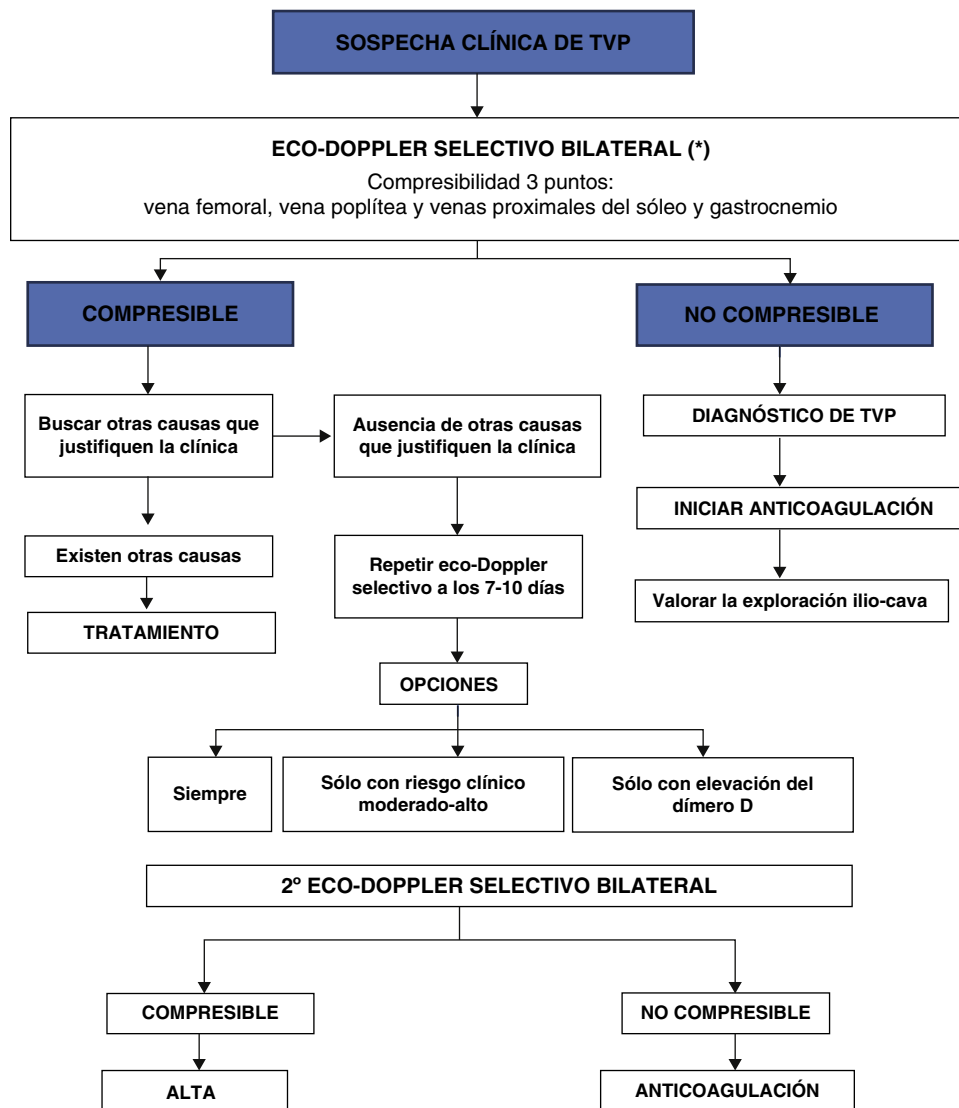


Figura 1 Algoritmo diagnóstico frente a sospecha de trombosis venosa profunda (TVP).

### Estrategias de actuación frente a la sospecha de trombosis venosa profunda

Todavía no existe unanimidad en cómo realizar una exploración estándar ante la sospecha de una TVP en miembros inferiores. Las exploraciones eco-doppler abarcan desde la exploración mediante maniobras de compresión en 2 puntos del sistema venoso (ecografía secuencial), hasta la exploración completa del sistema venoso mediante maniobras de compresión, modo B y eco-doppler color (eco-doppler color completo)<sup>22</sup>.

### Ecografía secuencial en la trombosis venosa profunda

La trombosis venosa sóleo-gemelar aislada tiene muy bajo riesgo de TEP, pero un 20-30% de estas localizaciones pueden progresar y afectar a sectores venosos proximales de mayor diámetro, lo que conlleva un riesgo mucho mayor de TEP<sup>23</sup>.

Se recomienda por ello repetir la exploración a los 7-10 días, cuando la exploración inicialmente fue negativa en pacientes con sospecha de TEP, para descartar dicha progresión proximal. Dos estudios que comprenden más de 2.000 pacientes han demostrado la seguridad de esta actuación, basándose exclusivamente en la exploración de 3 puntos mediante compresión ultrasonográfica a nivel femoral y poplíteo, extendiéndose hacia la trifurcación de los troncos venosos distales<sup>24-26</sup>. En todos los pacientes cuya exploración inicial fue negativa, no se administraron anticoagulantes y se repitió la exploración a los 7-10 días, con una tasa de complicaciones tromboembólicas de tan solo el 0,7% a los 6 meses de seguimiento.

Esta pauta de actuación optimiza el tiempo de cada una de las exploraciones, pero resulta incómoda y costosa por la necesidad de repetir la exploración.

Recientemente se han desarrollado 2 métodos que intentan filtrar y seleccionar el grupo de pacientes en el que es conveniente repetir la exploración.

Wells et al.<sup>27-29</sup> desarrollaron un modelo clínico basado en una escala de puntuación para predecir la probabilidad de

TVP en 593 pacientes. La exploración eco-doppler a los 7 días únicamente se realizó en aquellos que presentaban un riesgo moderado o alto, según la escala clínica de puntuación. Esta pauta diagnóstica demostró su eficacia y seguridad, con una mínima tasa de complicaciones tromboembólicas durante el seguimiento.

El estudio multicéntrico italiano sobre el dímero-D<sup>30</sup> en 946 pacientes repitió el estudio eco-doppler a los 7 días tan solo en aquellos pacientes con una concentración elevada del dímero-D. Mediante esta pauta lograron reducir enormemente el número de exploraciones eco-doppler con una tasa mínima de complicaciones tromboembólicas. Se recoge el algoritmo diagnóstico en la [fig. 1](#).

## Eco-doppler color completo

Los actuales equipos de eco-doppler color tienen alta resolución y son capaces de diagnosticar la presencia de trombosis en las pequeñas venas tibioperoneas y sóleo-gemelares. Rose et al. han demostrado que la sensibilidad y especificidad del eco-doppler color para el diagnóstico de TVP en venas aisladas de la pierna son superiores al 90%<sup>31</sup>.

Considerando la alta fiabilidad del eco-doppler para diagnosticar la presencia de una TVP en todos los sectores venosos, tanto proximales como distales, podemos concluir que, si al estudio de los sectores venosos proximales asociamos el estudio de las venas tibioperoneas y sóleo-gemelares, estaremos en disposición de indicar o desaconsejar el inicio de la anticoagulación, así como evitar la repetición de un eco-doppler a la semana en caso de que la primera exploración resulte negativa<sup>22</sup>. Ello es importante considerarlo, debido al importante coste socio-sanitario que implica el despistaje de las trombosis venosas, ya que aproximadamente el 12-25% de las exploraciones que se realizan son negativas<sup>32</sup>.

## Responsabilidades éticas

**Derecho a la privacidad y consentimiento informado.** Los autores declaran que en este artículo no aparecen datos de pacientes.

**Confidencialidad de los datos.** Los autores declaran que en este artículo no aparecen datos de pacientes.

**Protección de personas y animales.** Los autores declaran que para esta investigación no se han realizado experimentos en seres humanos ni en animales.

## Conflicto de intereses

Los autores declaran no tener ningún conflicto de intereses.

## Bibliografía

- Franceschi C. Physiopathologie Hémodynamique de l'Insuffisance veineuse. En: Chirurgie des veines des Membres Inférieurs. éditions 23. Paris France:AERCV;1996. p. 49.
- Nicolaides A, Hussein MK, Szendro G, Christopoulos D, Vasdekis S. The relation of venous ulceration with ambulatory venous pressure measurements. *J Vasc Surg.* 1993;17:414-9.
- Langeron P, Harle J. Détection des thromboses veineuses aiguës par la plethysmographie. Possibilités et limites. *J Mal Vasc.* 1989;14 suppl B:52-5.
- Christopoulos D, Nicolaides A, Szendro G. Venous reflux: Quantification and correlation with the clinical severity of chronic venous disease. *Br J Surg.* 1988;75:352-6.
- Christopoulos D, Nicolaides A, Szendro G, Irvine AT, Bull ML. Air plethysmography and the effect of elastic compression on venous hemodynamics of the leg. *J Vasc Surg.* 1987;5:148-59.
- Holmgren K, Jacobson H, Johnson H, Lofsjogard-Nilsson E. Thermography and plethysmography, a non invasive alternative to venography in the diagnosis of deep vein thrombosis. *J Int Med.* 1990;228:29-33.
- Hosoy Y, Yasuhara H, Miyata T, Komiyama T, Onozuka A, Shigematsu H. Comparison of near-infrared spectroscopy with air plethysmography in detection of deep venous thrombosis. *Int Angiol.* 1999;18:287-93.
- Bays RA, Healy DA, Atnip RG, Neumyer M, Thiele BL. Validation of air plethysmography and duplex ultrasonography in the evaluation of severe venous stasis. *J Vasc Surg.* 1994;20:721-7.
- Christopoulos D, Nicolaides A. Noninvasive diagnosis and quantification of popliteal reflux in the swollen and ulcerated leg. *J Cardiovasc Surg.* 1988;29:535-9.
- Harada RN, Katz ML, Comerota A. A non-invasive test to detect critical deep venous reflux. *J Vasc Surg.* 1995;22:532-7.
- Ting AC, Cheng SW, Wu LL, Cheung GC. Air plethysmography in chronic venous insufficiency: Clinical diagnosis and quantitative assessment. *Angiology.* 1999;50:831-6.
- Nicolaides A, Miles C. Photoplethysmography in the assessment of venous insufficiency. *J Vasc Surg.* 1987;5:405-12.
- Needham T. Assessment of lower extremity venous valvular insufficiency examinations. *J Vasc Ultrasound.* 2005;29:123-9.
- JK Raines, JI Almeida. Role of physiologic testing in venous disorders. En: *The Vein Book.* EAU:Elsevier;2007, p. 50.
- Van Bemmelen PS, Mattos MA, Hodgson KJ, Barkmeier LD, Ramsey DE. Does air plethysmography correlate with duplex scanning in patients with chronic venous insufficiency? *J Vasc Surg.* 1993;18:796-807.
- Akesson H, Brudin L. Venous strain-gauge plethysmography-Reference values. *Int Angiol.* 1996;15:268-71.
- Arnoldussen CW, de Graaf R, Wittens CH, de Haan MW. Value of magnetic resonance venography and computed tomographic venography in lower extremity chronic venous disease. *Phlebology.* 2013;28:169-75.
- Vedantham S, Goldhaber SZ, Kahn SR, Julian J, Magnuson E, Jaff MR, et al. Rationale and design of the ATTRACT study: A multicenter randomized trial to evaluate catheter-directed thrombolysis for the prevention of postthrombotic syndrome in patients with proximal deep vein thrombosis. *Am J Heart J.* 2013;165:523-30.
- Rij AM, Krisa HG, Dutton S, Dickson R, Christie R, Smillie J, et al. Prospective study of natural history of deep vein thrombosis: Early predictors of poor late outcomes. *Ann Vasc Surg.* 2013;27:924-31.
- Yamaki T, Hamahata A, Soejima K, Kono T, Nozaki M, Sakurai H. Factors predicting development of post-thrombotic syndrome in patients with a first episode of deep vein thrombosis: Preliminary report. *Eur J Vasc Endovasc Surg.* 2011;41:126-33.
- Comerota AJ, Katz ML, Hashemi HA. Venous duplex imaging for the diagnosis of acute deep venous thrombosis. *Haemostasis.* 1993;23 Suppl 1:61-71.
- Zierler BK. Ultrasonography and diagnosis of venous thromboembolism. *Circulation.* 2004;109 12 suppl 1:9-14.

23. Davidson BL, Deppert EJ. Ultrasound for the diagnosis of deep vein thrombosis: Where to now? *BMJ*. 1998; 316:2-3.
24. Cogo A, Lensing AW, Koopman MM, Piovella F, Siragusa S, Wells AS, et al. Simplified compression ultrasound for the diagnostic management of patients with clinically suspected venous thrombosis. *BMJ*. 1998;316:17-20.
25. Lensing AW, Prandoni P, Prins MH, Büller HR. Deep vein thrombosis. *Lancet*. 1999;353:479-85.
26. Lensing AW, Hirsch J, Buller HR. Diagnosis of venous thrombosis. En: Calman RW, Hirsch J, Marder VJ, Salzman EW, editores. *Hemostasis and thrombosis basic principles and clinical practice*. 3rd ed. Philadelphia: JB Lippincott; 1993. p. 1297-321.
27. Wells PS, Hirsch J, Anderson DR, Lensing AWA, Foster G, Kearon C, et al. Accuracy of clinical assessment of deep-vein thrombosis. *Lancet*. 1995;345:1326-30.
28. Wells PS, Anderson DR, Bormonis J, Guy F, Mitchell M, Gray L, et al. Value of assessment of pretest probability of deep-vein thrombosis in clinical management. *Lancet*. 1997;350:1795-8.
29. Anderson DR, Wells PS. Improvements in the diagnostic approach for patients with suspected deep vein thrombosis or pulmonary embolism. *Thromb Haemost*. 1999;82: 878-86.
30. Bernardi E, Prandoni P, Lensing AW, Agnelli G, Guazzaloca G, Scannapieco G, et al. D-dimer testing as an adjunct to ultrasonography in patients with clinically suspected deep vein thrombosis: Prospective cohort study. The Multicenter Italian D-dimer Ultrasound Study Investigators Group. *BMJ*. 1998;317:1037-40.
31. Rose SC, Zwiebel WJ, Nelson BD, Priest DL, Knighton RA, Brown JW, et al. Symptomatic lower extremity deep venous thrombosis: Accuracy, limitations, and role. *Radiology*. 1990;175:639-44.
32. Kearon C, Julian JA, Newman TE, Ginsberg JS. Noninvasive diagnosis of deep vein thrombosis. McMaster diagnostic imaging practice guidelines initiative. *Ann Intern Med*. 1998;128:663-77.