



## REVISIÓN

### Estado actual sobre el diagnóstico y tratamiento de fístulas aortoentéricas



E. Martínez Aguilar\*, S. Fernández Alonso, E. Santamarta Fariña, L. Fernández Alonso, M. Atienza Pascual y R. Centeno Vallespuga

Servicio de Angiología y Cirugía Vascular, Complejo Hospitalario de Navarra, Pamplona, España

Recibido el 3 de marzo de 2014; aceptado el 28 de marzo de 2014

Disponible en Internet el 16 de julio de 2014

#### PALABRAS CLAVE

Fístula aortoduodenal; Fístula aortoentérica; Fístula paraprotésica; Hemorragia digestiva; Infección protésica; Sustitución «in situ»

#### KEYWORDS

Aorto-duodenal fistula; Aorto-enteric fistula; Aortic aneurysm; Gastrointestinal bleeding; Prosthetic infection; Replacement «in situ»

**Resumen** Una fístula aortoentérica (FAE) es una comunicación entre la aorta y un asa de intestino adyacente de manera directa o tras cirugía reconstructiva aórtica o endovascular. Es una entidad con una tasa de morbilidad asociada muy elevada, cuyo diagnóstico precisa un alto grado de sospecha según la clínica y datos indirectos de las técnicas de imagen (tomografía computarizada). La opción terapéutica más adecuada continúa siendo un tema controvertido. El tratamiento endovascular de esta complicación presenta unas tasas de morbilidad a corto plazo aparentemente menores, aunque su papel como tratamiento definitivo resulta muy discutible. El objetivo de este estudio es ofrecer una revisión actualizada de las modificaciones en el diagnóstico y manejo de las FAE.

© 2014 SEACV. Publicado por Elsevier España, S.L.U. Todos los derechos reservados.

#### Current status of the diagnosis and treatment of aortoenteric fistulas

**Abstract** An aortoenteric fistula (AEF) is a communication between the aorta and an adjacent bowel loop, directly or due to reconstructive aortic or endovascular surgery. It has a very high associated morbidity and mortality rate, and the diagnosis requires a high index of suspicion based on clinical data and indirect imaging techniques (computed tomography). The most appropriate therapeutic option remains controversial. Endovascular treatment of this complication shows apparently lower morbidity and mortality rates in the short-term, although its role as a definitive treatment is very debatable. The objective of this study is to provide an update and review on changes in the diagnosis and management of AEF.

© 2014 SEACV. Published by Elsevier España, S.L.U. All rights reserved.

\* Autor para correspondencia.

Correo electrónico: [esthermartinezaguilar@hotmail.com](mailto:esthermartinezaguilar@hotmail.com) (E. Martínez Aguilar).

## Introducción

Las fístulas aortoentéricas (FAE) continúan siendo una enfermedad con una elevada morbimortalidad por hemorragia o sepsis, requiriendo un rápido diagnóstico en el que es fundamental la sospecha clínica, y en el que la elección del tratamiento quirúrgico o, en los últimos años, endovascular más adecuado resulta controvertida.

Las FAE primarias se definen como una comunicación directa entre la aorta nativa y el tracto gastrointestinal. En series de autopsias se ha descrito una incidencia del 0,04-0,07% y se estima que están presentes en el 0,69-2,36% de todos los aneurismas de aorta abdominal (el 83% de las FAE primarias se asocian con aneurismas de aorta abdominal)<sup>1</sup>. Las FAE secundarias a cirugía aórtica se producen por decúbito de un asa sobre la prótesis (fístula paraprotésica) o sobre la línea de sutura aórtica (FAE secundaria verdadera). Su incidencia oscila entre el 0,4 y el 1,6%<sup>2</sup> y se estima que subyacerían en el 20-45% de las infecciones de prótesis aórticas<sup>3</sup>. La incidencia de esta complicación aumenta cuando la cirugía primaria es debida a un aneurisma de aorta abdominal sintomático (0,66-1,7%), comparada con cirugía electiva por afecciones oclusivas (0,2-0,5%) o aneurismáticas (0,17%)<sup>4,5</sup>. En una revisión previa se ha descrito que, en el 54,3% de las FAE secundarias, la cirugía primaria fue por enfermedad aneurismática, y hasta casi 1/3 de ellas eran sintomáticas<sup>6</sup>. Aunque cabría pensar que el riesgo de esta complicación debería ser mínimo tras una reconstrucción aórtica endovascular, dado que la prótesis queda en el interior del saco aneurismático, desde que en el año 1998 Norgren et al. describieron a un paciente con una fístula duodenal tras tratamiento con endoprótesis de un aneurisma de aorta abdominal, se han publicado alrededor de 40 casos en la literatura<sup>7-12</sup>. Su verdadera incidencia se desconoce aunque se cree que sería menor que tras cirugía abierta.

## Etiopatogenia

El mecanismo exacto de la patogénesis de las FAE no ha sido aún dilucidado, aunque los factores mecánicos e infecciosos parecen ser los responsables más frecuentes de esta complicación.

El 54% de las FAE primarias ocurren en la porción fija retroperitoneal del duodeno distal, 2/3 en la tercera porción del duodeno. Otros sitios que pueden verse implicados son: esófago (28%), intestino delgado y grueso (15%), y estómago (2%)<sup>1</sup>. En la mayoría de los casos, esta enfermedad surge con relación a la existencia de un aneurisma de aorta abdominal aterosclerótico (73%)<sup>13</sup>, mientras que el 26% suelen ser debidas a aneurismas micóticos o traumáticos. El 1% restante se debería a causas como radiación, infección, tumores, úlceras pépticas, enfermedad inflamatoria intestinal (enfermedad de Crohn) e ingestión de cuerpos extraños<sup>1,14</sup>.

En el caso de las FAE secundarias, la causa dominante es la cirugía reconstructiva vascular. El estrés mecánico pulsátil produciría la erosión intestinal, conduciendo a la contaminación de la prótesis. Es complicado dilucidar en muchos casos si el factor mecánico ha sido el desencadenante de la fístula o si esta es debida a una infección protésica. Por un lado, las infecciones protésicas precoces, por disrupción de la sutura aórtica, producen pseudoaneurismas anastomóticos

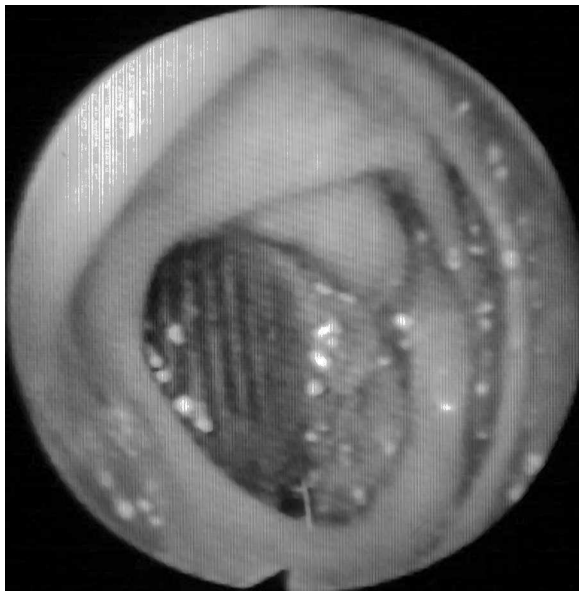que causarían una erosión intestinal, la cual conllevaría la formación de una FAE. Sin embargo, en las fístulas y erosiones entéricas tardías, años después de la cirugía primaria, es frecuente encontrar la prótesis bien incorporada y sin signos de infección excepto en el punto de comunicación con el intestino, lo que hace más probable que sea el factor mecánico el desencadenante de estas fístulas. El factor predisponente más importante es el fallo al separar la prótesis y la anastomosis del intestino adyacente. Así, es importante prevenir la elongación protésica y asegurar la cobertura de toda la prótesis con tejido retroperitoneal o con epiplón para evitar el contacto directo de la prótesis y el intestino. Las reintervenciones quirúrgicas de la aorta infrarrenal, la disección excesiva de la flexura duodenoyeyunal y de su pedículo mesentérico, la lesión entérica identificada y reparada, o a veces inadvertida, son factores que aumentan el riesgo de infección protésica y de FAE<sup>6,15</sup>.

En el caso de FAE tras reparación endovascular de un aneurisma de aorta abdominal (EVAR), el mecanismo más frecuente es la erosión de la pared aórtica por el stent<sup>9</sup>. Esto puede ser debido a un mecanismo directo o debido a un fallo mecánico como fractura del stent o migración y kinking del mismo<sup>8,9</sup>. También se han publicado casos de FAE asociados a erosión de la pared aórtica y duodenal por coils para la embolización de endofugas tipo II y casos relacionados con erosión de la pared intestinal por crecimiento del aneurisma debido a endofugas tipo I<sup>9</sup>. Otro posible mecanismo sería la erosión de la pared intestinal por el tejido adventicial inflamatorio de la pared del aneurisma<sup>7,9</sup>. También se ha postulado que la existencia de una infección primaria de la endoprótesis sería el mecanismo subyacente a la formación de la FAE<sup>16,17</sup>. Sin embargo, en algunos casos no está claro cuál es el mecanismo de formación de la FAE ya que no se observaron datos de endofugas, inflamación ni fallo mecánico de la endoprótesis. La hipótesis de algunos autores implicaría la existencia de una endotensión persistente en el saco aneurismático, lo cual causaría la fistulización sin fallos en el stent<sup>9,11,18</sup>.

## Aspectos clínicos

En las FAE primarias, la tríada clásica es hemorragia gastrointestinal (64-94%), dolor abdominal (32-48%) y masa abdominal pulsátil (17-25%). Sin embargo, estos signos y síntomas solo se dan de manera concomitante en el 11% de los casos<sup>1,19</sup>. También se han descritos otros síntomas como dolor de espalda, melenas, fiebre, sepsis y shock<sup>1,14</sup>. Normalmente, los episodios iniciales de melenas o hematemesis son autolimitados debido al cierre de la fístula por trombo o por contracción del intestino a nivel de la misma, configurando el sangrado «centinela», que suele preceder a las hemorragias masivas. El rápido reconocimiento de los síntomas y la sospecha clínica son esenciales para una actuación inmediata.

En las FAE secundarias, la hemorragia digestiva se ha descrito como el síntoma más frecuente (61-94%), seguido de los signos de infección (50-70%) y de los síntomas de isquemia aguda (20-30%)<sup>6,14,20</sup>. Otros síntomas son dolor abdominal (30%), dolor de espalda (15%), masa inguinal (12%) y masa abdominal pulsátil (6%)<sup>14</sup>. La prevalencia del sangrado «centinela» es del 31,78%<sup>6</sup>. Por lo tanto, la hemorragia



**Figura 1** Imagen endoscópica de prótesis aórtica a través de erosión de la pared duodenal (FAE secundaria).

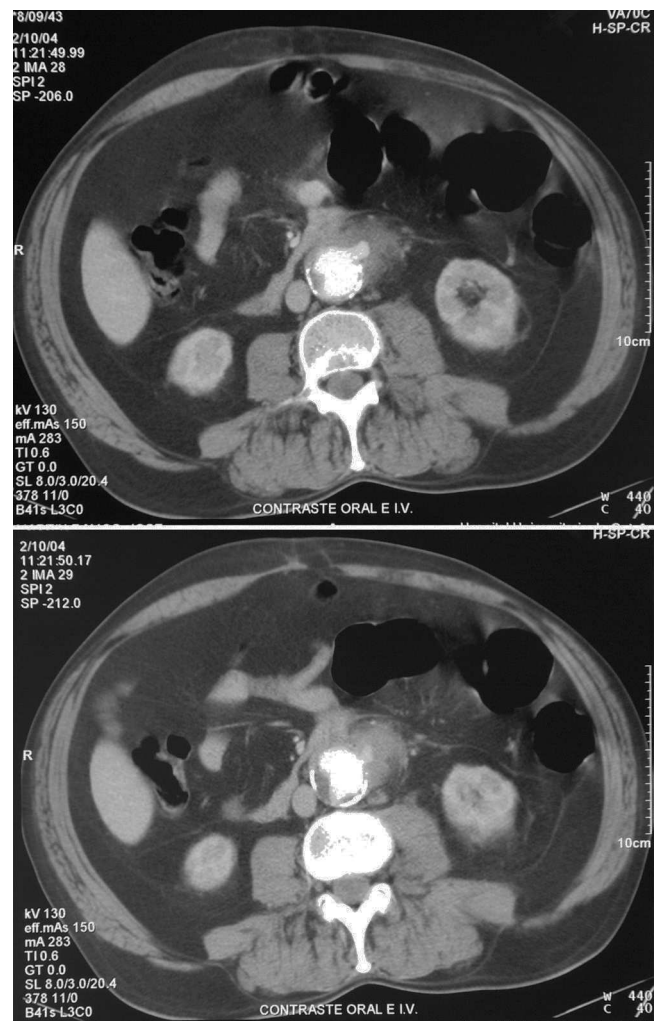
digestiva en un paciente portador de una prótesis aórtica debería suscitar un alto índice de sospecha de existencia de FAE, incluso en ausencia de signos o síntomas de infección crónica. De hecho, la existencia de hemorragia digestiva tras cirugía reconstructiva aórtica debería considerarse que es causada por la existencia de una FAE hasta que se demuestre lo contrario.

## Diagnóstico

Las 3 pruebas diagnósticas más utilizadas para la detección de FAE son la tomografía computarizada (TC) abdominal con contraste intravenoso, la endoscopia (esofagogastroduodenoscopia) y la arteriografía. La selección de los estudios depende del estado clínico del paciente y de los recursos existentes.

La endoscopia digestiva es conveniente realizarla en todos los pacientes con antecedentes de cirugía aórtica que presentan una hemorragia digestiva alta, no solo para intentar detectar la erosión de la pared intestinal por la prótesis (fig. 1) (lo cual ocurre muy raramente, incluso con el uso de cápsulas endoscópicas) sino, esencialmente, para descartar otras causas de sangrado (sobre todo úlceras gastroduodenales y varices esofágicas)<sup>21</sup>. Hay autores que defienden que, como las FAE pueden presentarse en cualquier segmento intestinal, debería realizarse endoscopia digestiva alta y baja. El hallazgo endoscópico de otras enfermedades gastrointestinales o la ausencia de hallazgos patológicos en la endoscopia no excluye la presencia de una FAE<sup>6,20</sup>.

La TC con contraste intravenoso sería una prueba más efectiva y menos invasiva que la endoscopia, con la ventaja adicional de no tener riesgo de mover el posible trombo aórtico que evita el sangrado. Por esto y por su amplia disponibilidad, corto tiempo de adquisición de imágenes y su elevada resolución, la TC ha pasado a ser la primera línea de evaluación ante la sospecha de FAE. Su sensibilidad y especificidad varían según las series (sensibilidad 40-90%



**Figura 2** TC con contraste intravenoso: visualización de extravasación de contraste, gas periprotésico y pseudoaneurisma a nivel de la anastomosis proximal de *by-pass*.

y especificidad 33-100%)<sup>22</sup>. La baja sensibilidad y especificidad de algunas series podría deberse a la falta de reconocimiento de los signos «indirectos» de esta dolencia. Los criterios de elevada sospecha diagnóstica de FAE serían: la presencia de colecciones o gas periprotésico; engrosamiento o retracción de la pared intestinal en contacto con la aorta o prótesis y engrosamiento del tejido adyacente al intestino; existencia de pseudoaneurismas o alteraciones de la integridad protésica y, extravasación de contraste en la luz intestinal, lo cual es extremadamente raro y patognómico de FAE (fig. 2), aunque la falta de estos signos nunca debe ser una razón para descartar el diagnóstico de FAE<sup>20,21</sup>.

La arteriografía ha tenido su papel para planear la reconstrucción aórtica aunque ha sido desplazada por la TC. Actualmente su utilidad estaría en relación con la embolización o colocación de endoprótesis para tratar sangrados masivos secundarios a la FAE<sup>14</sup>.

La resonancia magnética nuclear no ha demostrado su utilidad ya que requiere mucho tiempo de adquisición y no permite diferenciar el gas periprotésico de las calcificaciones de la pared aórtica<sup>14,21</sup>. La gammagrafía con leucocitos marcados tiene elevadas sensibilidad y especificidad,

**Tabla 1** Tabla comparativa entre FAE primarias (FAE-1) y secundarias (FAE-2)

	FAE-1	FAE-2
Incidencia	0,04-0,07%	0,4-1,6%
Patogenia	- 73% AAA aterosclerótico - 26% aneurismas micóticos o traumáticos - 1% radiación, infección, tumores, úlceras pépticas, enfermedad inflamatoria intestinal (enfermedad de Crohn) e ingestión de cuerpos extraños	- Cirugía reconstructiva aórtica: 54% AAA (1/3 sintomáticos) - EVAR
Aspectos diagnósticos	- CLÍNICA: hemorragia gastrointestinal, dolor abdominal y masa abdominal pulsátil. Otros: dolor de espalda, melenas, fiebre, sepsis y shock. - DIAGNÓSTICO: TC: presencia de aire en trombo aórtico, pérdida del plano graso entre aorta e intestino o contraste en intestino	- CLÍNICA: hemorragia digestiva, signos de infección, síntomas de isquemia aguda. Otros: dolor abdominal, dolor de espalda, masa inguinal y masa abdominal pulsátil - DIAGNÓSTICO: TC: colecciones o gas periprotésico; engrosamiento o retracción de la pared intestinal adyacente a la aorta o prótesis; pseudoaneurismas o alteraciones de la integridad protésica; y, contraste en la luz intestinal Retirada de la prótesis o endoprótesis: <i>By-pass</i> extraanatómico Sustitución <i>in situ</i> Endoprótesis
Tratamiento	Cierre del defecto Aneurismorrafia: <i>By-pass</i> extraanatómico Sustitución <i>in situ</i> Endoprótesis Embolización con coils	Retirada de la prótesis o endoprótesis: <i>By-pass</i> extraanatómico Sustitución <i>in situ</i> Endoprótesis
Mortalidad	Series actuales: 30-40%	Series actuales: 13-57%

AAA: aneurisma de aorta abdominal; EVAR: reparación endovascular de aneurisma de aorta abdominal; TC: tomografía computarizada.

mayores del 80%, para el diagnóstico de infección protésica<sup>23</sup>. La gammagrafía con glóbulos rojos marcados con tecnecio puede ser útil para detectar sangrados intestinales ocultos. Dependiendo de las series, su sensibilidad varía entre el 60 y el 100% para hemorragia intestinal, con un porcentaje de falsa localización del sangrado entre el 3 y el 50%<sup>21</sup>. El PET scan podría ayudar al diagnóstico, pero tiene un elevado número de falsos positivos, por lo que debe ser considerado en conjunto con los otros parámetros clínicos y biológicos<sup>24</sup>.

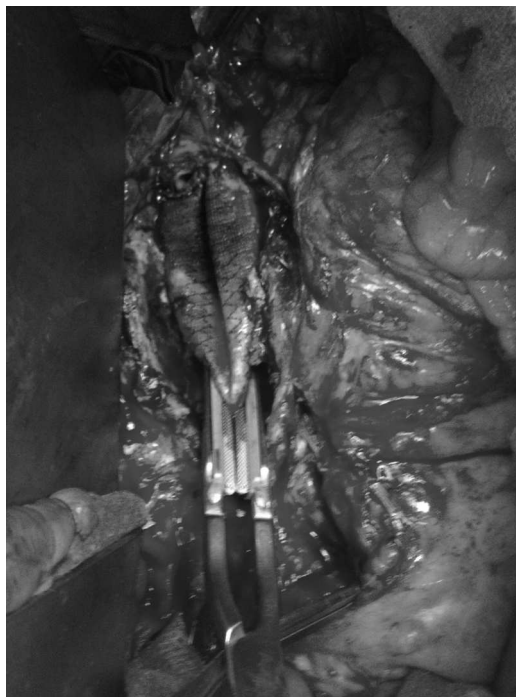En un paciente con hemorragia digestiva y antecedentes de cirugía aórtica, aunque las pruebas diagnósticas fuesen negativas, algunos autores han llegado a plantear la laparotomía para excluir con seguridad dicha dolencia<sup>25</sup>. Es importante insistir en la necesidad de un elevado índice de sospecha clínica basada en la historia y el examen físico del paciente para el correcto diagnóstico, ya que se han descrito tasas de mortalidad superiores al 75% en el caso de diagnóstico tardío<sup>6,26-28</sup>.

## Tratamiento

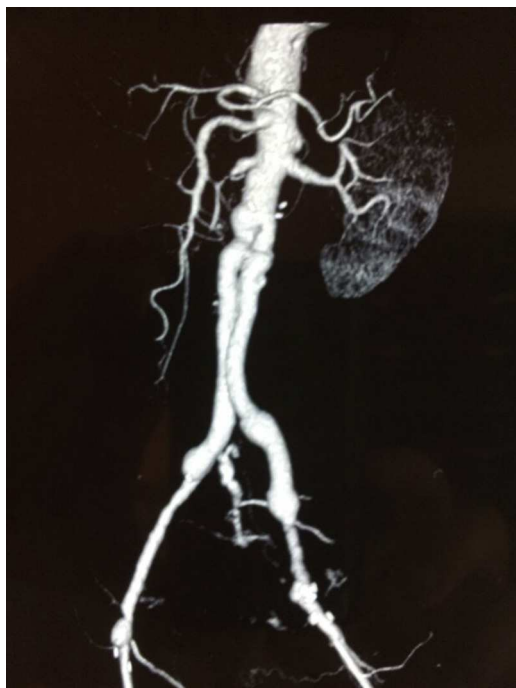El diagnóstico de una FAE implica la muerte del paciente por hemorragia o sepsis si no se trata, por lo que requiere un tratamiento intensivo cuyos objetivos serán: la confirmación del diagnóstico, control del sangrado, reparación del defecto intestinal, erradicación de la infección asociada y revascularización. La tasa de supervivencia está inversamente relacionada con el intervalo de tiempo entre el inicio del sangrado y la intervención quirúrgica<sup>29</sup>.

La FAE continúa siendo una de las complicaciones más serias de la cirugía reconstructiva aórtica con tasas de mortalidad, según las series más recientes, entre el 13 y el 57% de los casos<sup>3</sup>. Así mismo, asocia una elevada morbilidad con tasas de amputación de miembros inferiores de hasta el 9%<sup>30</sup>, el 22,22% de reinfección protésica<sup>20</sup> y un 20% de trombosis en los casos de *bypass* extraanatómico<sup>25</sup>. En el caso de las FAE primarias, la mortalidad ha disminuido en las últimas décadas, desde el 56-93% en los años 70, al 30-40% en las revisiones más recientes<sup>13,31,32</sup> (tabla 1). Cuál es el manejo más adecuado de esta enfermedad continúa siendo controvertido. El tratamiento tradicional consiste en la retirada de la prótesis con cierre del muñón aórtico y reparación de la lesión intestinal junto con, simultánea o escalonadamente, revascularización mediante *bypass* extraanatómico. Otra opción es la sustitución *in situ* de la prótesis infectada por otro conducto (venas autólogas<sup>33</sup>, arterias criopreservadas, prótesis de dacron impregnadas en plata o rifampicina) (figs. 3 y 4). Bergvist et al. publicaron en 2009 una revisión sistemática con 332 casos, describiendo que la mortalidad es menor en aquellos pacientes en los que se realiza la revascularización de las extremidades con un *bypass* extraanatómico en primer lugar y, varios días después, la retirada de la prótesis aórtica<sup>34</sup>. Sin embargo, son pocos los pacientes que se mantienen hemodinámicamente estables para retrasar la retirada de la prótesis. Esta técnica quirúrgica conlleva además un riesgo de fuga posterior y sangrado a través de la ligadura del muñón aórtico, habiéndose descrito tasas de mortalidad relacionadas con esta complicación de hasta el 89%<sup>20,35</sup>. El riesgo de sangrado del muñón se describe en el 6-50%, con un riesgo de presentar una nueva





**Figura 3** Imagen quirúrgica de rotura de línea de sutura de anastomosis proximal de prótesis aórtica con relación a FAE.



**Figura 4** Angio-TAC de control tras reconstrucción aórtica con venas autólogas.

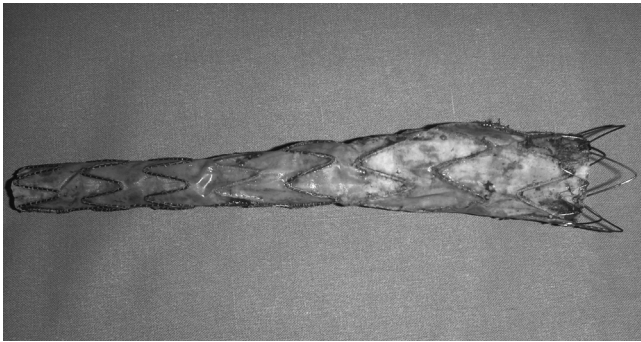
fístula del 9-22%<sup>6,23,36</sup>. La epiploplastia se ha descrito como método para disminuir esta incidencia<sup>37</sup>. Cuando el defecto intestinal es menor de 3 cm, puede realizarse una sutura directa de la pared intestinal. Si el defecto es mayor, debe realizarse resección duodenal<sup>4</sup>. O'Connor et al., en 2006, publican un metaanálisis en el que comparan la mortalidad

de la reconstrucción *in situ* frente a la retirada y derivación extraanatómica en el tratamiento de prótesis aórticas infectadas. Describen tasas de mortalidad menores para la reconstrucción *in situ* con prótesis impregnadas en rifampicina comparadas con la derivación extraanatómica<sup>38</sup>. Por otro lado, Batt et al.<sup>3</sup> publicaron un estudio multicéntrico retrospectivo en el que analizaron 37 casos de FAE sin encontrar diferencias significativas en cuanto a mortalidad perioperatoria entre las 2 técnicas. Por tanto, resulta muy controvertido afirmar cuál es el tratamiento óptimo para esta enfermedad y, quizás, lo más difícil sea seleccionar el tratamiento adecuado para cada tipo de paciente. En revisiones previas<sup>3,6,20</sup>, se describen tasas de mortalidad precoz para la reconstrucción *in situ* del 8-25%, mientras que para la retirada de la prótesis y *bypass* extraanatómico, estas son del 9-44%, con tasas de rotura del muñón aórtico de hasta el 20% a 30 días. Las tasas de mortalidad precoz en la sustitución por injertos criopreservados son del 12-50%, con tasas de rotura precoz de la prótesis de hasta el 16%<sup>39-42</sup>.

La sustitución *in situ* aportaría mejores resultados a largo plazo en cuanto a permeabilidad de la prótesis (86-90% a 5 años<sup>43</sup>), frente al 62% a 2 años<sup>25</sup> y el 70% a 4 años para los *bypass* extraanatómicos<sup>44</sup>.

En general, la sustitución *in situ* se ha considerado que debe reservarse para situaciones en las que la infección esté circunscrita, como en erosiones enteroprotésicas, y está relativamente contraindicada en casos de sepsis sistémica, supuración y necrosis periaórtica difusa y en casos de infección por bacterias gramnegativas, especialmente *Pseudomonas*, *Proteus* y *Staphylococcus aureus*<sup>43,45</sup>. El tiempo que se debe tener al paciente con cobertura antibiótica una vez realizada la sustitución *in situ* continúa siendo controvertido, y no se han encontrado datos suficientes al respecto en la literatura revisada. Los factores predictivos que se han asociado con una mayor tasa de mortalidad precoz incluyen la inestabilidad hemodinámica como clínica de presentación, la necesidad de cirugía urgente, la necesidad de transfusión sanguínea preoperatoria por anemia y la necesidad de pinzamiento suprarrenal<sup>38</sup>.

En los últimos años, el manejo tradicional de esta enfermedad se ha modificado por el auge de las técnicas endovasculares en 2 sentidos: a) la aparición de FAE tras EVAR y b) el manejo de esta complicación mediante la implantación de una endoprótesis aórtica. Según las series publicadas, la aparición de una FAE post-EVAR asocia una mortalidad postoperatoria de entre el 7 y el 50%<sup>8,9,46</sup>. En estos casos, se recomienda la retirada de la endoprótesis (fig. 5) aunque la controversia continúa en la técnica para la reconstrucción: sustitución *in situ* versus cierre y *bypass* extraanatómico. El método para retirar la endoprótesis va a depender de varios factores, incluyendo el tipo de endoprótesis originalmente colocada, la presencia de stent suprarrenal y garfios o lengüetas, la presencia de prótesis adicionales, cuffs o coils colocados en reintervenciones, la morfología actual del aneurisma, la presencia de inflamación periaórtica, la incorporación del stent en la pared del vaso, sobre todo en la región proximal, y, lo más importante, la urgencia de la reparación<sup>47-52</sup>. La simple tracción o la tracción con compresión de la prótesis puede no ser suficiente para permitir su retirada. Se recomienda un control aórtico seguro proximal al área en cuestión. Si la retirada total de



**Figura 5** Endoprótesis retirada en paciente con FAE post-EVAR.

la endoprótesis no fuese posible debido a las condiciones locales que podrían suponer una rotura aórtica completa (con afectación de arterias renales o mesentérica superior), se recomienda cortar el stent libre o la porción proximal de la endoprótesis, retirar el resto e incorporar esa zona en el procedimiento de reparación<sup>46,53</sup>. A estas dificultades técnicas cabría añadir el hecho de que, con el aumento del número de pacientes tratados con EVAR, la experiencia en cirugía aórtica abierta de las nuevas generaciones de cirujanos vasculares puede llegar a ser considerablemente menor, lo que influiría en la morbimortalidad de este tipo de complicaciones.

Por otro lado, las técnicas endovasculares han surgido como una opción más en el manejo de las FAE, permitiendo un rápido control del sangrado con mínimo daño, que evitaría la reintervención en un abdomen hostil y eliminarían las complicaciones asociadas a la cirugía abierta. Sin embargo, la presencia de una comunicación aortoentérica serviría como nido para un crecimiento bacteriano continuado con persistencia de la infección. Este hecho es el que pondría en duda la seguridad y eficacia a largo plazo de este procedimiento. Burks et al.<sup>54</sup> publican una serie de 7 pacientes con FAE tratados con técnicas endovasculares (uno mediante embolización con coils y 6 con endoprótesis), todos ellos considerados de alto riesgo quirúrgico por su comorbilidad. Todos recibieron tratamiento antibiótico de por vida. Un paciente murió en el postoperatorio por sepsis fúngica y otros 2 precisaron reintervenciones por infección persistente de la prótesis. Hubo 3 muertes tardías por infarto miocárdico, ictus y neumonía. Los resultados de este estudio indican que la implantación de una endoprótesis podría utilizarse para controlar la hemorragia aguda y que la antibioterapia de por vida podría obtener la supresión a largo plazo de la infección. Sin embargo, sin un adecuado desbridamiento de todo el material y tejido contaminado, el riesgo de infección de la prótesis por la flora intestinal continúa existiendo. En 2009, se publica una revisión sistemática<sup>55</sup> de FAE tratadas endovascularmente, analizando 41 casos con un seguimiento medio de 13 meses. Solo 18 pacientes (43,9%) recibieron antibioterapia de por vida. El 51,22% desarrollaron complicaciones, las más importantes relacionadas con nuevos/recurrentes/persistentes episodios de sepsis o sangrado recurrente. De las 12 muertes que hubo en el seguimiento, el 58,33% fueron debidas a complicaciones infecciosas. El análisis univariante reveló que los signos de infección preoperatorios y la existencia de

complicaciones infecciosas en el postoperatorio se asociaban con peores resultados. La antibioterapia de por vida no demostró mejorar los resultados en cuanto a prevención de sepsis. Los autores concluyen que la reparación endovascular de las FAE se asocia con una elevada incidencia de nuevos/recurrentes/persistentes episodios de sepsis o sangrado recurrente. Dado que los signos de infección preoperatorios se asocian con peores resultados tras reparación endovascular, al menos en este grupo de pacientes, esta debería ser considerada un «puente» a una reparación definitiva posterior, tras optimizar las condiciones clínicas del paciente.

Comparar los resultados del tratamiento quirúrgico tradicional frente a las técnicas endovasculares es sumamente complicado, dada la incidencia de la enfermedad y la gran cantidad de variables asociadas a ambas técnicas. Baril et al.<sup>56</sup> compararon el tratamiento quirúrgico tradicional de las FAE con la reparación endovascular. El grupo endovascular presentó menor porcentaje de complicaciones postoperatorias que el quirúrgico, aunque la mayoría de ellas estaban relacionadas con persistencia de los signos infecciosos. Sin embargo, el grupo endovascular presentaba una mayor tasa de complicaciones tardías relacionadas con la infección mientras que en el grupo quirúrgico la supervivencia media tras el alta hospitalaria fue superior. Un estudio multicéntrico retrospectivo<sup>57</sup> más reciente realiza esta misma comparación en 25 pacientes con FAE. Los resultados a corto plazo revelan una menor morbilidad en el grupo tratado de manera endovascular frente a cirugía (25 y 77%, respectivamente;  $p=0,028$ ). De igual manera, la morbilidad fue más elevada en el grupo de pacientes con sepsis perioperatoria. La mortalidad intra-hospitalaria fue superior en el grupo quirúrgico (0 vs. 35%;  $p=0,13$ ) y en pacientes con sepsis preoperatoria (32 vs. 0%;  $p=0,28$ ). Al analizar los resultados a largo plazo, objetivaron que la ventaja inicial en cuanto a supervivencia de la terapia endovascular se perdía a los 2 años de seguimiento. El 75% de las FAE recurrentes se dieron en pacientes tratados de manera endovascular y de los 6 pacientes que desarrollaron nuevos o recurrentes signos de sepsis, 4 fueron del grupo endovascular. Los autores concluyen que el tratamiento endovascular serviría preferentemente como «puente» a una reparación quirúrgica abierta posterior cuando el paciente esté hemodinámicamente estable y los signos de infección locales y sistémicos estén resueltos.

## Conclusiones

Las tasas de morbimortalidad asociadas a la existencia de una FAE continúan siendo hoy en día muy elevadas. Es esencial el diagnóstico de sospecha en todo paciente que presente hemorragia gastrointestinal y asocie la existencia de un aneurisma de aorta abdominal o antecedentes de cirugía aórtica, incluida EVAR, teniendo en cuenta que la negatividad de las pruebas diagnósticas no excluye su existencia. La elección del tratamiento óptimo de esta enfermedad continúa siendo controvertido y dependerá de la situación hemodinámica del paciente, de los signos de sepsis, de la comorbilidad asociada, y de las posibilidades técnicas y experiencia de cada centro.

## Responsabilidades éticas

**Protección de personas y animales.** Los autores declaran que para esta investigación no se han realizado experimentos en seres humanos ni en animales.

**Confidencialidad de los datos.** Los autores declaran que en este artículo no aparecen datos de pacientes.

**Derecho a la privacidad y consentimiento informado.** Los autores declaran que en este artículo no aparecen datos de pacientes.

## Conflicto de intereses

Los autores declaran no tener ningún conflicto de intereses.

## Bibliografía

- Ranasinghe W, Loa J, Lewis K, Sebastian MG. Primary aortoenteric fistulae: The challenges in diagnosis and review of treatment. *Ann Vasc Surg.* 2011;25, 386 e1-386 e5.
- Busuttill SJ, Goldstone J. Diagnosis and management of aortoenteric fistulas. *Sem Vasc Surg.* 2001;14:302-11.
- Batt M, Jean-Baptiste E, O'Connor S, Saint-Lebes B, Feugier P, Patra P, et al. Early and late results of contemporary management of 37 secondary aortoenteric fistulae. *Eur J Vasc Endovasc Surg.* 2011;41:748-57.
- Van Baalen JM, Kluit AB, Maas J, Terpstra JL, Bockel JH. Diagnosis and therapy of aorto prosthetic fistulas: Trends over a 30 year experience. *Br J Surg.* 1996;83:1729-34.
- Bergqvist D, Alm A, Claes G. Secondary aortoenteric fistulas – an analysis of 42 cases. *Eur J Vasc Surg.* 1987;1:11-8.
- Martínez Aguilar E, Acín F, March JR, Medina FJ, de Haro J, Flórez A. Reparación «in situ» de las fistulas aorto-entéricas secundarias. Revisión sistemática. *Cir Esp.* 2007;82:321-7.
- Norgren L, Jernby B, Engellau L. Aortoenteric fistula caused by a ruptured stent-graft: A case report. *J Endovasc Surg.* 1998;5:269-72.
- Bergqvist D, Björck M, Nyman R. Secondary aortoenteric fistula after endovascular aortic interventions: A systematic literature review. *J Vasc Interv Radiol.* 2008;19:163-5.
- Chenu C, Marcheix B, Barcelo C, Rousseau H. Aorto-enteric fistula after endovascular abdominal aortic aneurysm repair: Case report and review. *Eur J Vasc Endovasc Surg.* 2009;37:401-6.
- Fatima J, Duncan AA, de Grandis E, Oderich GS, Kalra M, Gliviczki P, et al. Treatment strategies and outcomes in patients with infected aortic endografts. *J Vasc Surg.* 2013;58:371-9.
- Riera del Moral L, Fernández Alonso S, Stefanov Kiuri S, Fernández Caballero D, Fernández Heredero A, Gutiérrez Nistal M, et al. Aortoenteric fistula arising as a complication of endovascular treatment of abdominal aortic aneurysm. *Ann Vasc Surg.* 2009;23:255e13-7.
- Fernández-Samos Gutierrez R, Martínez Mira C, Alonso Argüeso G, Peña Cortés R, Alonso Alvarez MI, Vaquero Morillo F. Fístula aortoentérica post-EVAR. Presentación de un caso y revisión de la literatura. *Angiología.* 2011;63:157-63.
- Lozano FS, Muñoz-Bellvis L, San Norberto E, Garcia-Plaza A, Gonzalez-Porras JR. *J Gastrointest Surg.* 2008;12:1561-5.
- Xiromeritis K, Dalainas I, Stamatakos M, Filis K. Aortoenteric fistulae: Present-day management. *Int Surg.* 2011;96:266-73.
- O'Brien SP, Ernst CB. Aortoenteric fistulae. En: Rutherford RB, editor. *Vascular Surgery.* Philadelphia: WB Saunders Company; 2000. p. 1646-9.
- French JR, Simring DV, Merrett N, Thursby P. Aorto-enteric fistula following endoluminal abdominal aortic aneurysm repair. *ANZ J Surg.* 2004;74:397-9.
- Ghosh J, Murray D, Khwaja N, Murphy MO, Halka A, Walker MG. Late infection of an endovascular stent graft with septic embolization, colonic perforation, and aortoduodenal fistula. *Ann Vasc Surg.* 2006;20:263-6.
- Fernández-Alonso L, Alegret J, Urtasun F, Jimenez Arribas J, Atienza M, Centeno R, et al. Aortoenteric fistula after endovascular abdominal aortic aneurysm treatment with the original gore excluder endoprosthesis and cook aortouniliac converter for endotension. *J Cardiovasc Surg (Torino).* 2011;52:391-4.
- Saers SJ, Scheltinga MR. Primary aortoenteric fistula. *Br J Surg.* 2005;92:143-52.
- Sierra J, Kalangos A, Faidutti B, Christenson JT. Aorto-enteric fistula is a serious complication to aortic surgery. *Mod Trends Diagn Ther.* 2003;11:185-8.
- Mathias J, Mathias E, Jausset F, Oliver A, Sellal C, Laurent V, et al. Aorto-enteric fistulas: A physiopathological approach and computed tomography diagnosis. *Diagn Interv Imaging.* 2012;93:840-51.
- Vu QD, Menias CO, Bhalla S, Peterson C, Wang LL, Balfe DM. Aortoenteric fistulas: CT features and potential mimics. *Radiographics.* 2009;29:197-209.
- Maiolo C, Caprioglio S, Cadario G, de Lorenzo A. Lower intestinal bleeding due to aorto-enteric fistula. *Dig Liver Dis.* 2003;35:193-6.
- Zimmerman PM, Cherr GS, Angelo GC, Gona J, Dosluoglu HH. Is F 18 fluorodeoxyglucose positron emission tomography too sensitive for the diagnosis of vascular endograft infection? *Vascular.* 2008;16:346-9.
- Dorigo W, Pulli R, Azas L, Pratesi G, Innocenti AA, Pratesi C. Early and long-term results of conventional surgical treatment of secondary aorto-enteric fistula. *Eur J Vasc Endovasc Surg.* 2003;26:512-8.
- Bergqvist D, Björckman H, Bolin T, Dalman P, Elfström J, Forsberg O, et al. Secondary aortoenteric fistulae – Changes from 1973 to 1993. *Eur J Vasc Endovasc Surg.* 1996;11:425-8.
- Arzuaga Torre JA, Tebas Medrano P, Simal Anton A, Estirado de Cabo E, Roman Garcia F, Martinez L, et al. Fiebre y bacteriemia recurrente como forma de presentación de una fístula aortoentérica secundaria. *An Med Intern.* 1993;10:495-8.
- Biancari F, Roms P, Perälä J, Koivukangas V, Cresta R, Juvonen T. Staged endovascular stent-grafting and surgical treatment of a secondary aortoduodenal fistula. *Eur J Vasc Endovasc Surg.* 2006;31:42-3.
- Bernard VM. Aortoenteric fistulas. En: Rutherford RB, editor. *Vascular Surgery.* 3rd ed. Philadelphia, PA: Saunders; 1989. p. 528-35.
- Kuestner LM, Reilly LM, Jicha DL, Ehrenfeld WK, Goldstone J, Stoney RJ. Secondary aortoenteric fistula: Contemporary outcome with use of extranatomic *by-pass* and infected graft excision. *J Vasc Surg.* 1995;21:184-96.
- San Norberto-García EM, Carrera-Díaz S, Cenizo-Revelta N, Brizuela-Sanz JA, Mengíbar-Fuentes L, Salvador R, et al. Fístula aortoduodenal primaria: Descripción de un caso y revisión de la bibliografía. *Angiología.* 2007;59:445-9.
- Genovés-Gascó B, Torres-Blanco A, Plaza-Martínez A, Olmos-Sánchez D, Gómez-Palónés F, Ortiz-Monzón E. Primary aortoduodenal fistula in a patient with pararenal abdominal aortic aneurysm. *Ann Vasc Surg.* 2012;26:730.e1-5.
- Chung J, Clagett GP. Neoaortoiliac system (NAIS) procedure for the treatment of the infected aortic graft. *Semin Vasc Surg.* 2011;24:220-6.
- Bergqvist D, Björck M. Secondary arterioenteric fistulation—a systematic literature analysis. *Eur J Vasc Endovasc Surg.* 2009;37:31-42.

35. Bastounis E, Papalambros E, Meringas V, Maltezos CH, Diamantis T, Balas P. Secondary aortoduodenal fistulae. *J Cardiovasc Surg.* 1997;38:457-64.
36. Armstrong PA, Back MR, Wilson JS, Shames ML, Jonson BL, Bandyk DF. Improved outcomes in the recent management of secondary aortoenteric fistula. *J Vasc Surg.* 2005;42:660-6.
37. Montgomery RS, Wilson SE. The surgical management of aortoenteric fistulas. *Surg Clin North Am.* 1996;76:1147-57.
38. O'Connor S, Andrew P, Batt M, Becquemin JP. A systematic review and meta-analysis of treatments for aortic graft infection. *J Vasc Surg.* 2006;44:38-45.
39. Gabriel M, Pukacki F, Dzieciuchowicz L, Oszkinis G, Checinski P. Cryopreserved arterial allografts in the treatment of prosthetic graft infections. *Eur J Vasc Endovasc Surg.* 2004;27:590-6.
40. Kieffer E, Gomes D, Chiche L, Fléron MH, Koskas F, Bahnini A. Allograft replacement for infrarenal aortic graft infection: Early and late results in 179 patients. *J Vasc Surg.* 2004;39:1009-17.
41. Teebken OE, Pichlmaier MA, Brand S, Haverich A. Cryopreserved arterial allografts for in situ reconstruction of infected arterial vessels. *Eur J Vasc Endovasc Surg.* 2004;27:597-602.
42. Lavigne JP, Postal A, Kolh P, Limet R. Prosthetic vascular infection complicated or not by aortoenteric fistula: Comparison of treatment with and without cryopreserved allograft (homograft). *Eur J Vasc Endovasc Surg.* 2003;25:416-23.
43. Young RM, Cherry Jr KJ, Davis PM, Gloviczki P, Bower TC, Panneton JM. The results of in situ prosthetic replacement for infected aortic grafts. *Am J Surg.* 1999;178:136-40.
44. Ricotta JJ, Faggioli GL, Stella A, Curl GR, Peer R, Upson J. Total excision and extra-anatomic *by-pass* for aortic graft infection. *Am J Surg.* 1991;162:145-9.
45. Criado Pallares E. Fístulas aortoentéricas y erosiones protésico-entéricas. En: Segura Iglesias RJ, editor. *Infección en angiología y cirugía vascular.* 1.ª ed. Barcelona: J. Uriach & CIA; 1999. p. 289-99.
46. Lipsitz EC, Ohki T. Late Conversion After EVAR: Tips and tricks to help you successfully approach and treat these challenging cases. *Endovasc Today.* 2006;5:66-71.
47. Bockler D, Probst T, Weber H, Raithe D. Surgical conversion after endovascular grafting for abdominal aortic aneurysms. *J Endovasc Ther.* 2002;9:111-8.
48. Kong LS, MacMillian D, Kasirajan K, Milner R, Dodson TF, Salam AA, et al. Secondary conversion of the gore excluder to operative abdominal aortic aneurysm repair. *J Vasc Surg.* 2005;42:631-8.
49. Milner R, Verhagen JM, Blankensteijn JD. Salvage of a difficult situation: method for conversion of failed endograft. *J Vasc Surg.* 2003;38:397-400.
50. Veraldi GF, Genco B, Minicozzi A, Zecchinelli MP, Segattini C, Momo RE, et al. Abdominal aortic endograft infection: Report of two cases and review of the literature. *Chir Ital.* 2009;61:61-6.
51. Tiesenhausen K, Hessinger M, Konstantiniuk P, Tomka M, Baumann A, Thalhammer M, et al. Surgical conversion of abdominal aortic stent-grafts: Outcome and technical considerations. *Eur J Vasc Endovasc Surg.* 2006;31:36-41.
52. Veraldi GF, Gottin L, Genco B, Bricolo A, Tasselli S, Faggian G, Mazzucco A. Aorto-duodenal fistula on an aortic endograft: A rare cause of late conversion after endovascular aneurysm repair. *Gen Thorac Cardiovasc Surg.* 2012;60:350-4.
53. Hart JP, Eginton MT, Brown KR, Seabrook GR, Lewis BD, Edmiston CE, et al. Operative strategies in aortic graft infections: Is complete graft excision always necessary? *Ann Vasc Surg.* 2005;19:154-60.
54. Burks Jr JA, Faries PL, Gravereaux EC, Hollier LH, Marin ML. Endovascular repair of bleeding aortoenteric fistulas: A 5-year experience. *J Vasc Surg.* 2001;34:1055-9.
55. Antoniou GA, Koutsias S, Antoniou SA, Georgiakakis A, Lazarides MK, Giannoukas AD. Outcome after endovascular stent graft repair of aortoenteric fistula: A systematic review. *J Vasc Surg.* 2009;49:782-9.
56. Baril DT, Carroccio A, Ellozy SH, Palchik E, Sachdev U, Jacobs TS, et al. Evolving strategies for the treatment of aortoenteric fistulas. *J Vasc Surg.* 2006;44:250-7.
57. Kakkos SK, Antoniadis PN, Klonaris CN, Papazoglou KO, Giannoukas AD, Matsagkas MI, et al. Open or endovascular repair of aortoenteric fistulas? A multicentre comparative study. *Eur J Vasc Endovasc Surg.* 2011;41:625-34.