

ORIGINAL

¿Es necesaria la biopsia de la arteria temporal para el diagnóstico de arteritis de la temporal?☆

M.I. del Blanco Alonso*, G. Alonso Argüeso, E. Menéndez Sánchez, N. Sanz Pastor, R. Fernández Samos y F. Vaquero Morillo

Servicio de Angiología y Cirugía Vascul, Complejo Asistencial Universitario de León, León, España

Recibido el 6 de agosto de 2012; aceptado el 11 de enero de 2013

Disponible en Internet el 15 de abril de 2013

PALABRAS CLAVE

Arteritis temporal;
Diagnóstico;
Eco-Doppler

Resumen El eco-Doppler color (ED) se ha empleado en el diagnóstico de la arteritis de la temporal (AT), describiendo un halo hipoecoico perivascular (HHP). El objetivo de este estudio es valorar la utilidad del ED en el diagnóstico de AT.

Material y método: Estudio prospectivo en 32 pacientes con sospecha de AT. Se realizó ED evaluando la presencia de HHP. Posteriormente se practicó biopsia de arteria temporal, analizando la presencia de células gigantes multinucleadas.

Se compararon los resultados obtenidos, valorando sensibilidad, especificidad, valor predictivo positivo (VPP) y valor predictivo negativo (VPN).

Resultados: La presentación clínica fue: 40,6% (13) cefalea, 12,5% (4) clínica visual, 21,9% (7) dolor de la arteria temporal, 9,4% (3) AIT, 15,6% (5) polimialgia, 9,4% (3) claudicación mandibular, y 87,5% (28) elevación de VSG.

Se visualizó HHP en el ED en 6 casos (18,8%). El resultado anatomopatológico de AT fue positivo en 3 casos (9,4%). Al comparar los resultados se obtiene una sensibilidad, especificidad, VPP y VPN del 66, 86, 33 y 96%, respectivamente.

Conclusión: El ED es una prueba útil en el diagnóstico de AT, dejando la biopsia de la arteria temporal para casos seleccionados.

© 2012 SEACV. Publicado por Elsevier España, S.L. Todos los derechos reservados.

KEYWORDS

Temporal arteritis;
Diagnosis;
Duplex

Is temporal artery biopsy necessary for the diagnosis of temporal arteritis?

Abstract Duplex ultrasound (DU) has been used in the diagnosis of temporal arteritis (TA), showing a hypoechoic perivascular halo (HPH). The aim of this study is to assess the usefulness of DU in the diagnosis of TA.

Materials and method: A prospective study was conducted on 32 patients with suspected TA. DU was performed to detect the presence of HPH. A temporal artery biopsy was subsequently to analyse the presence of multinucleated giant cells.

☆ Este trabajo fue presentado en el 58.º Congreso Nacional de la Sociedad Española de Angiología y Cirugía Vascul como panel en Barcelona, del 31 de mayo a 3 de junio de 2012.

* Autor para correspondencia.

Correo electrónico: iblancoa@saludcastillayleon.es (M.I. del Blanco Alonso).

The results were compared by evaluating sensitivity, specificity, positive predictive value (PPV), and negative predictive value (NPV).

Results: The clinical presentation was: 40.6% (13) headache, 12.5% (4) visual clinical signs, 21.9% (7) temporal artery pain, 9.4% (3) TIA, 15.6% (5) polymyalgia, 9.4% (3) jaw claudication, and 87.5% (28) elevated ESR.

HPH was visualized in the DU in 6 cases (18.8%). The pathology of TA was positive in 3 patients (9.4%). On analysing the results, the sensitivity, specificity, PPV and NPV was 66%, 86%, 33%, and 96%, respectively.

Conclusion: DU is a useful screening test in diagnosis of TA, leaving temporal artery biopsy for selected cases.

© 2012 SEACV. Published by Elsevier España, S.L. All rights reserved.

Introducción

La arteritis de la arteria temporal (AT), también conocida como arteritis craneal o arteritis de Horton, pertenece a la familia de las arteritis de células gigantes, que son vasculitis granulomatosas que afectan a arterias de mediano y gran calibre. Aparece fundamentalmente en individuos mayores de 50 años, con una máxima incidencia en la octava década. Presenta mayor preferencia por el sexo femenino (3:1)¹. La incidencia en España se sitúa en torno a 10 casos por 100.000 habitantes².

El diagnóstico está basado en los criterios propuestos por el Colegio Americano de Reumatología³ en 1990, que incluyen signos y síntomas clínicos propios de la enfermedad: edad > 50 años, cefalea localizada de reciente aparición, dolor a la palpación de la arteria temporal o disminución de su pulso, velocidad de sedimentación > 50mm/h en la primera hora, alteración histológica (arteritis necrosante o proceso granulomatoso con células gigantes multinucleadas). Con la presencia de 3 o más de los 5 parámetros se establece el diagnóstico de AT con una sensibilidad del 93,5% y una especificidad del 91,2%³. Uno de estos criterios diagnósticos se basa en los resultados de la biopsia, procedimiento realizado bajo anestesia local no exento de complicaciones.

Smith et al.⁴, en 1997, fueron los primeros en utilizar el eco-Doppler color para establecer el diagnóstico de AT. Concluyeron que existen unos signos característicos detectables con el eco-Doppler, siendo el más específico la presencia de un halo oscuro secundario al edema de la pared arterial⁵.

Con estas premisas, el objetivo de este estudio es valorar la utilidad del eco-Doppler color en el diagnóstico de AT.

Material y método

Se diseñó un estudio prospectivo de los pacientes con sospecha clínica de AT, desde junio del 2009 hasta febrero de 2012.

Se realizó a los 32 pacientes una exploración eco-Doppler color de ambas arterias temporales, realizadas por el mismo explorador (cirujano vascular entrenado en técnicas de diagnóstico ecográfico). Se empleó un equipo TOSHIBA Xario (Toshiba Medical Systems Europe BV, Zoetermeer, Holanda) utilizando una sonda lineal multifrecuencia (4,8-11 MHz).

El protocolo de exploración fue:

1. Configuración para exploración de partes pequeñas (poca profundidad).
2. Exploración de ambas arterias temporales inicialmente en modo B y posteriormente con color.
3. Exploración de la arteria temporal desde la oreja siguiéndola distalmente unos 7-10 cm hacia la rama frontal y parietal.
4. Valoración de las características morfológicas así como la presencia de un halo hipoecogénico en la pared arterial (figs. 1 y 2).
5. Determinación de la permeabilidad o no de la arteria temporal.

Posteriormente se realizó la biopsia de la arteria temporal bajo anestesia local a todos los pacientes incluidos. El fragmento de arteria temporal se analizó por un anatomopatólogo que desconocía el resultado del eco-Doppler. Los hallazgos histológicos descritos en dichas muestras fueron fibrosis, calcificación, infiltración, células gigantes multinucleadas (arteritis). Estableciendo la presencia de células multinucleadas gigantes como criterio diagnóstico anatomopatológico de AT.

Se compararon los resultados del eco-Doppler con los resultados anatomopatológicos, valorando la sensibilidad, especificidad, valor predictivo positivo (VPP) y valor predictivo negativo (VPN). El análisis estadístico se realizó con el programa SPSS 18.

Resultados

Se incluyeron 32 pacientes, 20 mujeres (62,5%) y 12 varones (37,5%), con una edad media de 78 años (rango 61-88 años).

La presentación clínica fue cefalea de nueva presentación en 13 casos (40,6%), hipersensibilidad de la arteria temporal en 7 casos (21,9%), polimialgia en 5 casos (15,6%), alteraciones visuales en 4 casos (12,5%), aparición de clínica neurológica (AIT) en 3 casos (9,4%), presencia de claudicación mandibular en 3 casos (9,4%), existencia de menor pulsatilidad en 3 casos (9,4%) y elevación de la VSG en 28 casos (87,5%).

Se visualizó un halo perivascular en la exploración con eco-Doppler de las arterias temporales en 6 casos (18,7%). En 26 exploraciones ecográficas (81,2%) no se apreció el

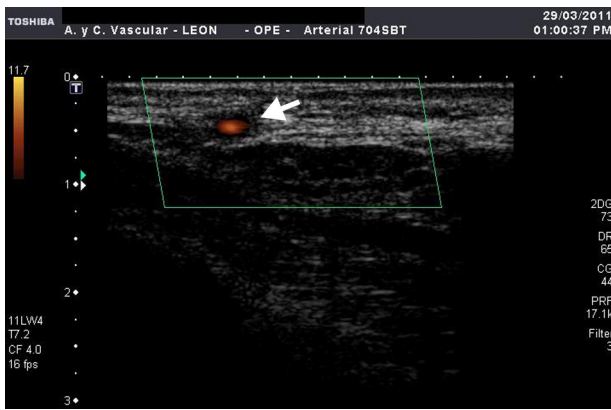

Figura 1 Imagen de eco-Doppler color donde se aprecia el halo característico perivascular.

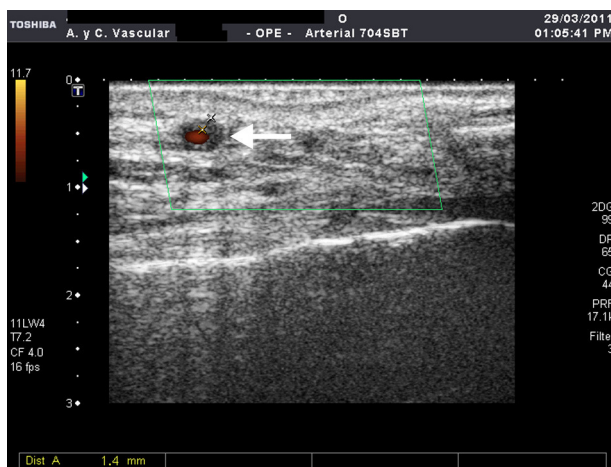


Figura 2 Imagen de eco-Doppler donde se aprecia el engrosamiento de la pared arterial.

halo característico. Todas las arterias temporales exploradas estaban permeables con el eco-Doppler.

Los hallazgos histopatológicos fueron en 14 casos (43,8%) presencia de fibrosis arterial, en 10 casos (31,3%) calcificación arterial y en 3 casos (9,4%) presencia de células gigantes multinucleadas.

De los 32 casos con sospecha de AT, solo se confirmó con anatomía patológica positiva (presencia de células gigantes multinucleadas) en 3 casos (9,4%). En los otros 29 casos (90,6%) no se estableció el diagnóstico anatomopatológico de AT.

Se comparó el hallazgo del halo en la ecografía con el resultado anatomopatológico de arteritis (tabla 1) y se

obtuvo una sensibilidad de 66%, especificidad del 86%, un VPP del 33% y un VPN del 96%.

Existió un falso negativo (3,1%) en un paciente que estaba en tratamiento con corticoides y 4 falsos positivos (12,5%) en pacientes que no tomaban corticoides. De estos 4 falsos positivos, en 2 casos se diagnosticaron procesos infecciosos, en un caso panarteritis nudosa y otro caso presentaba un carcinoma de colon.

Discusión

Dada la inespecificidad de los datos clínicos y de laboratorio, la biopsia de la arteria temporal sigue siendo actualmente la técnica diagnóstica de referencia de la AT³. No obstante, la biopsia es un procedimiento invasivo, con una tasa de complicaciones del 0,5%^{1,6}, consistiendo estas en la producción de una lesión nerviosa facial, ptosis palpebral, necrosis cutánea, e ictus por interrupción de circulación colateral^{1,6}.

Por otra parte, la biopsia de arteria temporal puede ser negativa hasta en un 9-44%^{1,2,7} de los pacientes afectados por esta enfermedad, ya que la afectación vascular es segmentaria y las características histológicas no siempre se hallan presentes.

Smith et al.⁴, en 1997, fueron los primeros en utilizar el eco-Doppler color para establecer el diagnóstico de AT. Desde entonces se han realizado varios estudios valorando esta técnica. Karassa et al.⁸, en 2005, y posteriormente, Arida et al.⁹ en 2010, obtuvieron una sensibilidad y especificidad del halo en el diagnóstico de la AT del 68-69% y del 81-91%, respectivamente. Concluyeron que se trata de una exploración útil en el diagnóstico de la AT, si bien su interpretación debe ser cuidadosa y basarse en la sospecha clínica de la enfermedad. En nuestro estudio, la sensibilidad y especificidad son del 66 y 86%, respectivamente, datos comparables con lo publicado en la literatura científica.

En este trabajo se han incluido como criterios diagnósticos ecográficos el halo y la permeabilidad, sin valorar la presencia de estenosis en la arteria temporal. Cuando se consideran los criterios de halo y/o estenosis inflamatoria la sensibilidad, especificidad, VPP y VPN ascienden al 100; 77; 62,5 y 100%, respectivamente¹.

El estudio del halo perivascular con eco-Doppler puede tener falsos positivos y falsos negativos. En este sentido, se ha descrito la presencia de halo perivascular en las arterias temporales de pacientes afectados de enfermedades infecciosas, poliarteritis nudosa, otras vasculitis como granulomatosis de Wegener o neoplasias⁵. En nuestro estudio hay 4 falsos positivos que podrían estar justificados por las causas descritas en la literatura médica. También está publicado que hasta en un 10% de los pacientes afectados de

Tabla 1 Tabla de contingencia donde aparece la distribución de los casos

	Biopsia positiva (presencia de células gigantes)	Biopsia negativa (ausencia de células gigantes)	Total
Eco-Doppler positivo (presencia de halo)	2 (6,2%)	4 (12,5%)	6 (18,7%)
Eco-Doppler negativo (ausencia de halo)	1 (3,1%)	25 (78,1%)	26 (81,2%)
Total	3 (9,4%)	29 (90,6%)	32 (100%)

AT con biopsia positiva no se observa ninguna alteración ultrasonográfica⁵.

El proceso inflamatorio de la AT responde rápidamente a dosis elevadas de corticoides, eliminando el proceso inflamatorio que se detecta en los tejidos en el plazo de 7-54 días¹⁰. En nuestro estudio solo existió un falso negativo que coincidió con un paciente que se encontraba en tratamiento con corticoides a dosis elevadas.

El número de publicaciones que han estudiado la validez del eco-Doppler en el diagnóstico de la AT es limitado, quizás son necesarios estudios prospectivos, controlados, con un elevado tamaño muestral y que permitan confirmar la utilidad del eco-Doppler color en el diagnóstico y seguimiento de los pacientes afectados de AT y dicha técnica se incluya en el algoritmo diagnóstico.

Aunque el eco-Doppler color es una exploración que depende de la pericia y experiencia del explorador, es una técnica que solo requiere un mínimo entrenamiento, es muy bien tolerada por el paciente, más accesible, menos costosa y más rápida de realizar por un explorador experimentado. En cuanto a las desventajas de la biopsia, lo más destacable es el mayor gasto (disponibilidad de quirófano, personal de enfermería) y las potenciales complicaciones. Una buena prueba de cribado debe tener 4 aspectos fundamentales: elevada sensibilidad, elevado VPN, así como bajos costes y morbilidad^{1,10}. Los resultados han sido una sensibilidad del 66% y un VPN del 96%. Por tanto, podría haber estado indicado realizar biopsia de arteria temporal en los estudios en los que el eco-Doppler fue positivo (18,7%) y se hubiesen podido evitar la realización de 81,3% de las biopsias. Y además, ni la ausencia de halo, ni la biopsia negativa excluyen la enfermedad, por lo que si la sospecha clínica de AT es alta, debe tratarse al paciente con corticoides⁵. Una de las limitaciones de nuestro estudio son la baja prevalencia de AT en la muestra (9,4%), la no inclusión del tratamiento con corticoides y la no valoración de la estenosis de la arteria temporal como criterio diagnóstico ecográfico.

Podemos concluir que el eco-Doppler color es una prueba útil en el diagnóstico de AT, dejando la biopsia de la arteria temporal para casos seleccionados.

Responsabilidades éticas

Protección de personas y animales. Los autores declaran que los procedimientos seguidos se conformaron a las normas éticas del comité de experimentación humana responsable y de acuerdo con la Asociación Médica Mundial y la Declaración de Helsinki.

Confidencialidad de los datos. Los autores declaran que han seguido los protocolos de su centro de trabajo sobre la publicación de datos de pacientes y que todos los pacientes incluidos en el estudio han recibido información suficiente y han dado su consentimiento informado por escrito para participar en dicho estudio.

Derecho a la privacidad y consentimiento informado. Los autores han obtenido el consentimiento informado de los pacientes y/o sujetos referidos en el artículo. Este documento obra en poder del autor de correspondencia.

Conflicto de intereses

Los autores declaran no tener ningún conflicto de intereses.

Bibliografía

- Zaragoza García JM, Plaza Martínez A, Briones Estébanez JL, Martínez Parreño C, Gómez Palomés FJ, Ortiz Monzón E. Valor de la ecografía doppler en el diagnóstico de la arteritis de la temporal. *Med Clin (Barc)*. 2007;129:451-3.
- Gonzalez Gay MA, Garcia Porrua C, Rivas MJ, Rodriguez Ledo P, Llorca J. Epidemiology of biopsy proven giant cell arteritis in northwestern Spain: trend over an 18 year period. *Ann Rheum Dis*. 2001;60:367-71.
- Hunder GG, Bloch DA, Michel BA, Stevens MB, Arend WP, Calabrese LH, et al. The American College of Rheumatology 1990 criteria for the classification of giant cell arteritis. *Arthritis Rheum*. 1990;33:1122-8.
- Schmidt WA, Kraft HE, Vorpahl K, Völker L, Gromnica-Ihle EJ. Color duplex ultrasonography in the diagnosis of temporal arteritis. *N Engl J Med*. 1997;337:1336-42.
- Schmidt W, Gromnica Ihle E. Incidence of temporal arteritis in patients with polymyalgia rheumatic: a prospective study using doppler ultrasonography of the temporal arteries. *Rheumatology*. 2002;41:46-52.
- Romera Villegas A, Vila Coll R, Poca Dias V, Cairols Castellote MA. The role of color duplex sonography in the diagnosis of giant cell arteritis. *J Ultrasound Med*. 2004;23:1493-8.
- Nordborg E, Nordborg C. Giant cell arteritis: strategies in diagnosis and treatment. *Curr Opin Rheumatol*. 2004;16:25-30.
- Karassa FB, Matsagas MI, Schmidt WA, Joannidis J. Meta-analysis: test performance of ultrasonography for giant-cell arteritis. *Ann Intern Med*. 2005;142:359-69.
- Arida A, Kyprianou M, Kanakis M, Sfrikakis PP. The diagnosis value of ultrasonography-derived edema of the temporal artery wall in giant cell arteritis: a second metanalysis. *BMC Musculoskeletal disorders*. 2010;11:44-51.
- LeSar CJ, Meier GH, DeMasi RJ, Sood J, Nelms CR, Carter KA, et al. The utility of color duplex ultrasonography in the diagnosis of temporal arteritis. *J Vasc Surg*. 2002;36:1154-60.