



CARTA CIENTÍFICA

Timoma invasivo y metastásico. Una cirugía poco frecuente: pleurectomía derecha y timentomía con reconstrucción de la vena cava superior

Invasive and metastatic thymoma. An uncommon surgery: Right pleurectomy and thymectomy with reconstruction of the superior vena cava

A.F. Honguero Martínez*, M.D. García Jiménez, M. Genovés Crespo, C.A. Rombolá y P. León Atance

Servicio de Cirugía Torácica, Hospital General Universitario de Albacete, Albacete, España

Recibido el 5 de julio de 2012; aceptado el 22 de octubre de 2012

Disponible en Internet el 6 de diciembre de 2012

Sr. Director:

Los timomas son tumores poco frecuentes y con un crecimiento lento. El tratamiento de elección es la cirugía en los estadios iniciales. A veces pueden invadir estructuras vecinas adyacentes y metastatizar de forma locorregional en el tórax, como es el caso que presentamos.

Un paciente de 46 años consultó por síndrome constitucional. En las pruebas de imagen se observaron una tumoración mediastínica anterior con invasión de la vena cava superior (VCS) y múltiples nódulos pleurales derechos (fig. 1). Se realizó una toracoscopia uniportal: biopsia mediastínica y pleural. La anatomía patológica reveló un timoma. Se realizó tratamiento de inducción con quimioterapia y posterior cirugía.

El abordaje fue una esternotoracotomía derecha con un primer tiempo pleural: pleurectomía derecha, resección parcial de diafragma (por metástasis) y plicatura diafragmática (invasión del nervio frénico). Segundo tiempo mediastínico: timentomía con resección en bloque de VCS, parche de pericardio y cuña del segmento anterior pulmonar derecho (invasión directa). La reconstrucción vascular

fue con prótesis PTFE anillada de 16 mm (anastomosis término-terminal) (fig. 2). El tiempo de clampaje fue de 35 min y el post-operatorio transcurrió sin incidencias (alta al día 9).

El estudio anatomopatológico indicó un timoma invasivo sobre la pared de VCS, pericardio, grasa mediastínica y parénquima pulmonar adyacente. Además, múltiples metástasis en la pleura parietal.

La cirugía del timoma en estadio IVA de Masaoka con metástasis torácicas es controvertida. No existe una amplia experiencia mundial por ser una enfermedad poco frecuente y solo algunos centros presentan series limitadas a un número reducido de pacientes¹. Cuando afectan al pulmón de forma difusa el tratamiento es la pleuroneumectomía^{1,2}. Por su biología, las metástasis extratorácicas son infrecuentes y la resección completa es uno de los principales factores pronósticos^{2,3}.

La esternotoracotomía o *hemiclamshell* ofrece un magnífico campo de exposición. Otras opciones son la esternotomía media, también descrita para la pleuroneumectomía derecha⁴, o incluso una toracotomía⁵. También se ha descrito el *clamshell* y otras combinaciones de cervicotomía, esternotomía y toracotomía según la extensión y localización tumoral^{6,7}.

Es preferible la pleurectomía en primer lugar, ya que la hemostasia de la pared torácica es más sencilla antes de administrar anticoagulantes intravenosos para el

* Autor para correspondencia.

Correo electrónico: tonyhonguero@yahoo.es
(A.F. Honguero Martínez).

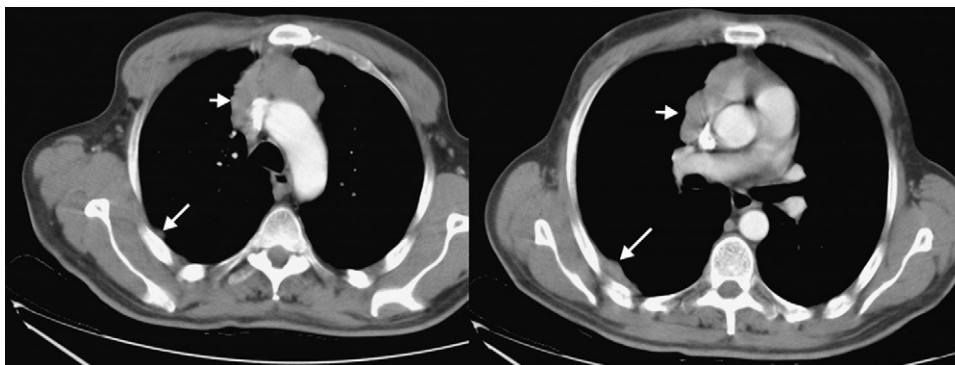


Figura 1 TC de tórax con timoma invasivo sobre la vena cava superior (flechas cortas) y nódulos pleurales derechos (flechas largas).

clampaje vascular. La parálisis frénica se trata plicando el diafragma⁸.

Evaluar la invasión de la VCS preoperatoria no siempre es fácil. En nuestro caso, la parálisis del hemidiafragma derecho fue un signo claro. Pero la mejor forma de comprobar la invasión vascular es durante la intervención quirúrgica. Si la invasión es inferior a un tercio de su circunferencia se puede realizar una resección parcial, quedando una pequeña estenosis, o se puede colocar un parche de pericardio autólogo⁹. Con una invasión mayor, la resección completa y su reconstrucción es lo mejor, con varias posibilidades: tubo de pericardio autólogo conformado sobre una jeringa, pericardio bovino, homoinjertos vasculares o prótesis de PTFE anillada¹⁰. La utilización de un material u otro depende de las disponibilidades de cada centro y de la preferencia de cada cirujano. Quizás es más incómodo el empleo de pericardio autólogo, por ser un material con poca consistencia, lo que dificulta la presentación de sus bordes durante la anastomosis. Con la prótesis se deben administrar anticoagulantes (3-6 meses) o antiagregantes plaquetarios, sin un consenso claro^{2,5,10}.

En la reconstrucción de la VCS se deben considerar una serie de factores para lograr un resultado óptimo:

- El tumor se separa de los tejidos que invade quedando para el final el elemento vascular. El objetivo es reducir el tiempo de clampaje, que no debería exceder los 45 min para reducir el edema cerebral.
- Evitar una excesiva liberación de las venas innominadas, puesto que los tejidos vecinos dan soporte y estabilidad a estos vasos.
- Administrar heparina sódica intravenosa (0,5 mg/kg peso) antes del clampaje.
- El calibre de la prótesis debe ser similar al de la VCS o ligeramente más pequeño. Evitar una prótesis demasiado estrecha por riesgo de trombosis. La longitud debe ser similar a la resección practicada, quedando con cierta tirantez para evitar la torsión.
- Fluidoterapia intravenosa a través de los miembros inferiores (10 ml/kg de peso) y administrar fármacos vasoactivos e inotrópicos para contrarrestar la hipotensión arterial durante el tiempo de clampaje^{5,10}.

El seguimiento de la reparación vascular se realiza con controles periódicos con TC utilizando contraste intravenoso, y a la vez permite el seguimiento de la enfermedad para detectar una posible recidiva locorregional. La tasa de trombosis en esta cirugía oscila entre el 10 y el 24%¹⁰; el riesgo aumenta cuando existe ya una marcada

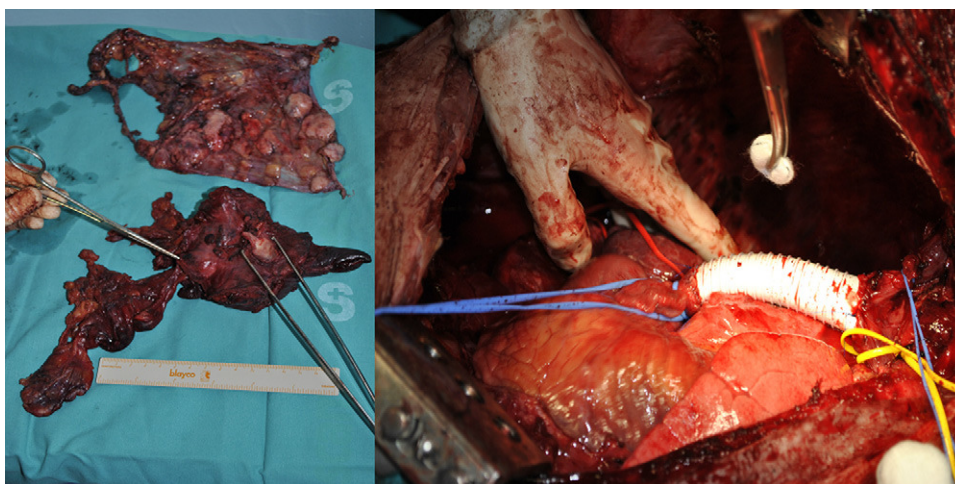


Figura 2 Pleurectomía derecha y timectomía (la pinza de la derecha muestra la vena cava superior extirpada). Reconstrucción de la vena cava superior con prótesis de PTFE anillada n° 16 (anastomosis término-terminal).

circulación colateral en el momento de la cirugía y también si se realiza una doble anastomosis a ambas venas innominadas (en lugar de solo a una y cerrar la otra) porque en estos casos disminuye el flujo venoso. Si la trombosis ocurre en el post-operatorio inmediato es aconsejable la reintervención y reparación sobre todo si involucra a la VCS. Cuando la trombosis ocurre al cabo de meses, ya suele existir circulación colateral compensatoria que evita complicaciones clínicas. En nuestro caso, permanece asintomático, libre de enfermedad tumoral y con permeabilidad completa de la VCS a los 7 meses de la cirugía.

Responsabilidades éticas

Protección de personas y animales. Los autores declaran que para esta investigación no se han realizado experimentos en seres humanos ni en animales.

Confidencialidad de los datos. Los autores declaran que en este artículo no aparecen datos de pacientes.

Derecho a la privacidad y consentimiento informado. Los autores declaran que en este artículo no aparecen datos de pacientes.

Bibliografía

1. Fabre D, Fadel E, Mussot S, Mercier O, Petkova B, Besse B, et al. Long-term outcome of pleuropneumonectomy for Masaoka stage IVa thymoma. *Eur J Cardiothorac Surg.* 2011;39:133–8.
2. Wright CD. Extended resections for thymic malignancies. *J Thorac Oncol.* 2010;5 Suppl 4:S344–7.
3. Riely GJ, Huang J. Induction therapy for locally advanced thymoma. *J Thorac Oncol.* 2010;10 Suppl 4:S323–6.
4. Edwards JG, Martin-Ucar AE, Stewart DJ, Waller DA. Right extrapleural pneumonectomy for malignant mesothelioma via median sternotomy or thoracotomy? Short- and long-term results. *Eur J Cardiothorac Surg.* 2007;31:759–64.
5. Spaggiari L, Leo F, Veronesi G, Solli P, Galetta D, Tatani B, et al. Superior vena cava resection for lung can mediastinal malignancies: a single center experience with 70 cases. *Ann Thorac Surg.* 2007;83:223–30.
6. Aigner C, Reza Hoda MA, Klepetko W. Combined cervicothoracic approaches for complex mediastinal masses. *Thorac Surg Clin.* 2009;19:107–12.
7. Moreno P, Álvarez A, Espinosa D, Baamonde C, Salvatierra A. Cirugía radical de un timoma gigante de mediastino. *Cir Esp.* 2010;87:55–6.
8. León Atance P, Rombolá CA, Honguero Martínez AF. Parálisis y eventración diafragmática. En: Fernández Fau L, Freixinet Gilart J, editores. *Tratado de cirugía torácica.* Madrid: Editores Médicos; 2010. p. 1245–52.
9. Galbis Caravajal J, Sales Badía J, Viñals Larruga B, Pallardó Calatayud Y, Soler Tortosa M, López Jimenez A. Resección quirúrgica ampliada en el tratamiento del timoma invasivo. *Clin Transl Oncol.* 2005;7:130–2.
10. Lanuti M, de Delva PE, Gaissert HA, Wright CD, Wain JC, Allan JS, et al. Review of superior vena cava resection in the management of benign disease and pulmonary or mediastinal malignancies. *Ann Thorac Surg.* 2009;88:392–8.