



CARTAS CIENTÍFICAS

Fístula arteriovenosa poplítea y aneurisma ilíaco gigante secundarios a traumatismo antiguo

Popliteal arteriovenous fistula and a giant iliac aneurysm due to an old injury

I. Martínez López*, S. González Sánchez, M. Hernando Rydings, S. Revuelta Suero y F.J. Serrano Hernando

Servicio de Angiología y Cirugía Vascular, Hospital Clínico San Carlos, Madrid, España

Recibido el 22 de noviembre de 2011; aceptado el 19 de abril de 2012

Disponible en Internet el 15 de octubre de 2012

Las fístulas arteriovenosas (FAV) poplíteas son una entidad de escasa incidencia.

Las heridas por arma de fuego o arma blanca y la iatrogenia son las principales causas de esta entidad, siendo esta última cada vez más frecuente como causa de la aparición de estas lesiones¹. El diagnóstico se basa en la exploración física y en pruebas de imagen como el eco-Doppler, la tomografía computarizada (TC) y la arteriografía. El tratamiento de primera elección sigue siendo el tratamiento quirúrgico, no obstante, el auge del tratamiento endovascular y su continuo desarrollo lo convierten en una alternativa a la cirugía en casos seleccionados.

Varón de 71 años de edad con antecedentes de hipertensión arterial, fibrilación auricular crónica en tratamiento con cumarínicos, hiperplasia benigna de próstata, accidente de tráfico hace 21 años, con fracturas de tibia y peroné en miembro inferior izquierdo (MII), diagnosticado de trombosis venosa profunda (TVP) en MII semanas después de dicho traumatismo.

Fue valorado por un hallazgo casual en la ecografía abdominal, realizada para estudio prostático, de aneurisma ilíaco izquierdo.

En la anamnesis el paciente refiere encontrarse asintomático, sin claudicación intermitente, salvo síndrome ortostático en MII.

En la exploración física presenta una masa pulsátil en fosa ilíaca izquierda de 5 cm y en MII llama la atención una gran masa pulsátil, con *thrill* y soplo sistodiastólico en hueco poplíteo, junto a signos de hipertensión venosa.

En la TC se observa una dilatación de los sectores ilíaco y femoropoplíteo izquierdos, tanto arterial como venoso, con un gran aneurisma de arteria iliaca común y drenaje precoz, datos sugerentes de FAV, que se evidencia a nivel de 2ª porción de arteria poplítea (fig. 1). Para una mejor planificación terapéutica se realiza arteriografía, donde se confirman los hallazgos de la TC.

Inicialmente, se trata de forma endovascular la FAV poplítea mediante un *stent* recubierto tipo Hemobahn de 12 mm de diámetro y 5 cm de longitud, con anclaje distal en tercera porción de poplítea solapada con una endoprótesis cónica tipo Excluder de 16 × 20 × 12, con anclaje proximal en la primera porción (diámetros de anclaje proximal y distal de 17,8 mm y 10,3 mm, respectivamente). Arteriografía de control: cierre de comunicación arteriovenosa, permeabilidad de los 3 troncos distales (fig. 2). El post-operatorio transcurrió sin complicaciones y le fue dada el alta al sexto día, con ausencia de *thrill* y ausencia de soplo continuo en hueco poplíteo y con pulso pedio en MII. Posteriormente se trató el

* Autor para correspondencia.

Correo electrónico: isaacml20@hotmail.com

(I. Martínez López).

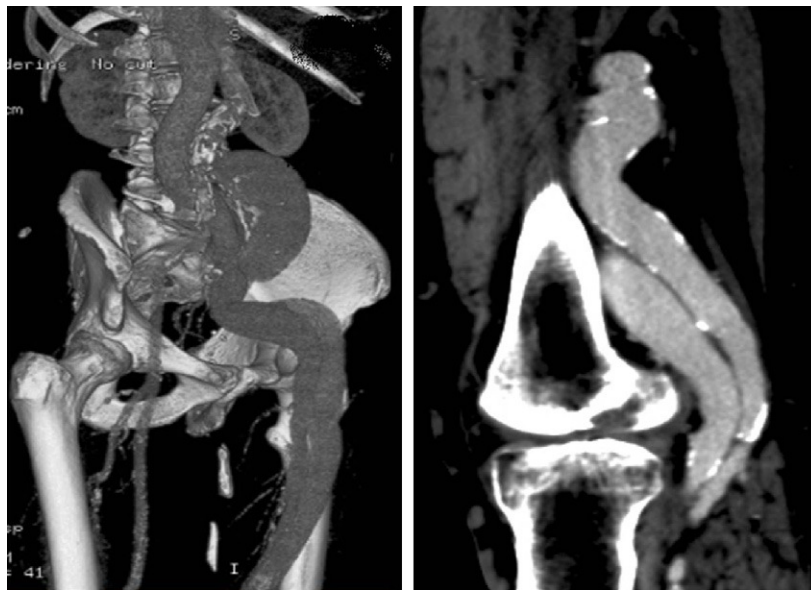


Figura 1 Aneurisma ilíaco izquierdo. Comunicación arteriovenosa en segunda porción de la arteria poplítea.

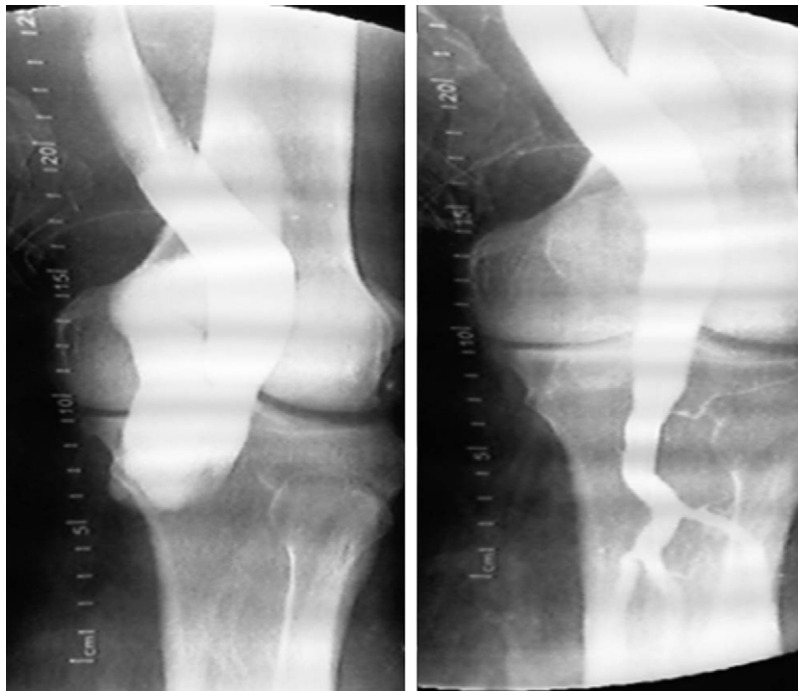

Figura 2 FAV poplítea. Resultado tras la reparación endovascular.

aneurisma ilíaco mediante un *bypass* iliofemoral, con buena evolución posterior.

Durante el seguimiento el paciente evoluciona favorablemente, con pulsos distales en MII, ITB 1 y ausencia de FAV poplítea con endoprótesis permeables en eco-Doppler de control a los 3 y 9 meses.

La dilatación de las arterias proximales como consecuencia de una FAV fue descrita por primera vez por Hunter en 1757². En 1989 Norman Rich³ señaló que la dilatación arterial era reversible, una vez cerrada la FAV, teoría que

ha sido puesta en duda por varios casos en los que se ha desarrollado un aneurisma después de reparar las FAV⁴. Hartung et al.⁵ indican que las fuerzas de cizallamiento a las que se encuentra sometido el endotelio estimulan la liberación de sustancias vasodilatadoras que van induciendo la pérdida de cohesión de las fibras musculares lisas, rompiendo los enlaces de las fibras elásticas. Pasado un tiempo el deterioro de la matriz elástica de la media alcanza un nivel en el cual no es posible que la dilatación regrese, y es cuando las arterias pasan de ser arteriomegá-

licas a verdaderos aneurismas. Nuestro caso es uno de los más evolucionados encontrados en la literatura médica y la degeneración aneurismática (6 cm de iliaca común) era muy evidente, sobrepasando en tamaño a la mayoría de los reportados.

El tratamiento de estas lesiones antes del desarrollo de las endoprótesis estaba claro. El abordaje quirúrgico de la FAV, su sección y sutura directa de la vena y/o arteria tiene unos buenos resultados en cuanto a morbilidad y permeabilidad, con una baja tasa de amputación. Todavía no existen series de casos de tratamiento endovascular de FAV poplítea, la mayoría son casos clínicos como el nuestro. Sin embargo, la utilización de endoprótesis en los aneurismas poplíteos (probablemente la afección más aproximada para poder comparar la permeabilidad), sí ha proporcionado unos buenos resultados a medio plazo en cuanto a permeabilidad⁶.

En nuestro caso, dada la discordancia de tamaño entre la poplítea distal y la femoral distal-poplítea primera porción, necesitó la utilización de 2 endoprótesis solapadas para pasar de un calibre de 12 distal a 20 proximal. A los 9 meses de seguimiento ambas endoprótesis están permeables, manteniéndose el paciente asintomático.

Es difícil llegar a conclusiones sobre las indicaciones de tratamiento mediante endoprótesis en las FAV poplíteas. La cirugía convencional pensamos que es la primera elección en pacientes jóvenes, sea cual sea el momento de evolución. Sin embargo, en pacientes de alto riesgo o ancianos, como el nuestro, consideramos que la alternativa endovascular puede proporcionar unos resultados parecidos a otros procedimientos similares sobre enfermedad aneurismática. El éxito técnico inicial parece demostrado, pero la permeabilidad a medio y largo plazo está pendiente de ser confirmada. El seguimiento de estos pacientes es esencial, no solo para determinar en un futuro las indicaciones más adecuadas, sino para detectar el posible desarrollo de aneurismas proximales.

Responsabilidades éticas

Protección de personas y animales. Los autores declaran que para esta investigación no se han realizado experimentos en seres humanos ni en animales.

Confidencialidad de los datos. Los autores declaran que han seguido los protocolos de su centro de trabajo sobre la publicación de datos de pacientes y que todos los pacientes incluidos en el estudio han recibido información suficiente y han dado su consentimiento informado por escrito para participar en dicho estudio.

Derecho a la privacidad y consentimiento informado. Los autores han obtenido el consentimiento informado de los pacientes y/o sujetos referidos en el artículo. Este documento obra en poder del autor de correspondencia.

Bibliografía

1. Robbs JV, Carrim AA, Kadwa AM, Mars M. Traumatic arteriovenous fistula: Experience with 202 patients. *BJS*. 1994;81:1296-9.
2. Hunter W. The history of an aneurysm of the aorta with some remarks on aneurysms in general. *Trans Med Obstet Soc Phys*. 1757;1:323.
3. Rich NM. Mechanism and reversibility of proximal arterial dilatation with large arteriovenous fistula. En: Veith FJ, editor. *Current critical problems in vascular surgery*. St Louis (Mo): Quality Medical Publishing; 1989.
4. Mellièrè D, Barres G, Saada F, Becquemin JP. Late arterial aneurysm proximal to corrected post-traumatic arteriovenous fistula. *J Cardiovasc Surg (Torino)*. 1987;28:510-5.
5. Hartung O, Garcia S, Alimi Y, Juhan C. Extensive arterial aneurysm developing after surgical closure of long-standing post-traumatic popliteal arteriovenous fistula. *J Vasc Surg*. 2004;39:889-92.
6. Lovegrove RE, Javid M, Magee TR, Galland RB. Endovascular and open approaches to non-thrombosed popliteal aneurysm repair: a meta-analysis. *Eur J Vasc Endovasc Surg*. 2008;36:96-100.