

## IMAGEN CLÍNICA DEL MES

### Pseudoaneurismas anastomóticos femorales

### Femoral anastomotic pseudoaneurysms

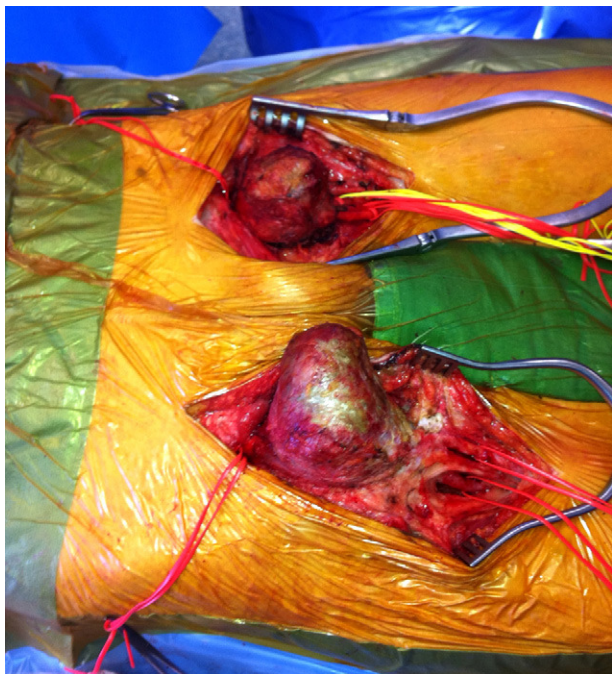
D.M. Anaya Sifuentes\*, M.B. Torrón Casal y A. Rosendo Carrera

Servicio de Angiología y Cirugía Vascular, Hospital Xeral Cies, Vigo, España

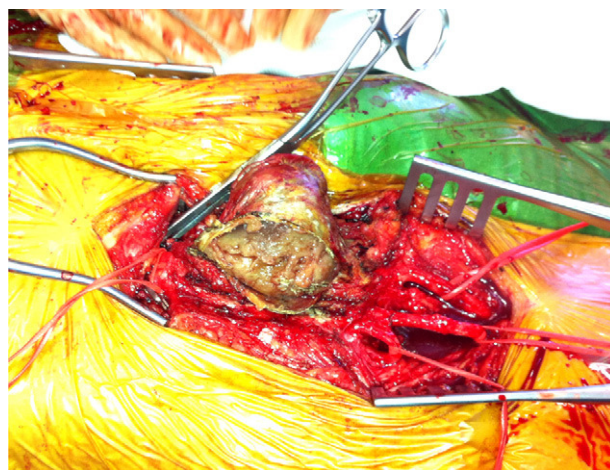
Recibido el 20 de septiembre de 2011; aceptado el 27 de diciembre de 2011

Disponible en Internet el 8 de mayo de 2012

Presentamos el caso de un varón de 79 años, intervenido hace 12 años de un *bypass* aortobifemoral por aneurisma de aorta abdominal; desde entonces no fue a revisiones. Acude a urgencias con clínica de isquemia aguda de



**Figura 1** Diseción de ambos pseudoaneurismas anastomóticos femorales.



**Figura 2** Apertura del pseudoaneurisma anastomótico femoral con exposición de material trombótico.

miembro inferior derecho. A la exploración destacaba la presencia de grandes masas inguinales pulsátiles (fig. 1). Se descartó pseudoaneurisma aórtico. La causa atribuible fue degeneración aneurismática de la arteria original. Se realizó trombectomía femoropoplíteas con resección y reparación directa de ambos pseudoaneurismas anastomóticos femorales (fig. 2). Las muestras intraoperatorias para cultivo bacteriano resultaron negativas. La evolución posterior fue favorable.

Diagnóstico: pseudoaneurismas anastomóticos femorales.

\* Autor para correspondencia.  
Correo electrónico: Manaya\_pe@hotmail.com  
(D.M. Anaya Sifuentes).

## Responsabilidades éticas

**Protección de personas y animales.** Los autores declaran que para esta investigación no se han realizado experimentos en seres humanos ni en animales.

**Confidencialidad de los datos.** Los autores declaran que en este artículo no aparecen datos de pacientes.

**Derecho a la privacidad y consentimiento informado.** Los autores declaran que en este artículo no aparecen datos de pacientes.