

IMAGEN CLÍNICA DEL MES

Aneurisma de aorta abdominal roto con fístula aortocava

Ruptured abdominal aortic aneurysm with aortocaval fistula

S. González Sánchez*, M. Hernando Rydings, A. Saiz Jerez y F.J. Serrano Hernando

Servicio de Angiología y Cirugía Vascul, Hospital Clínico San Carlos, Madrid, España

Recibido el 9 de octubre de 2011; aceptado el 17 de noviembre de 2011

Disponible en Internet el 20 de enero de 2012

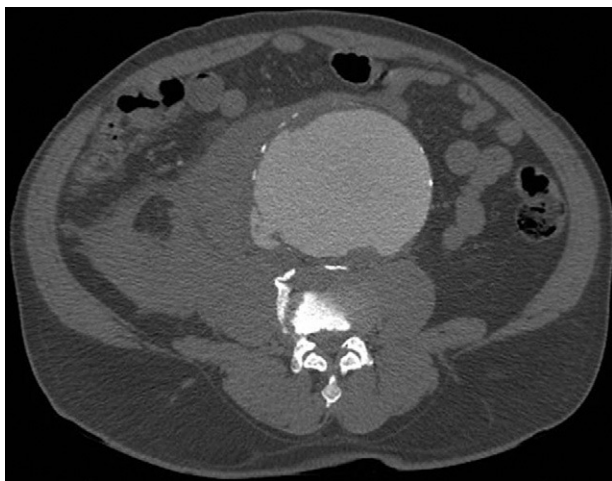

Figura 1 TC abdominopélvica, corte axial: aneurisma de aorta abdominal infrarrenal roto con fístula aortocava.

Varón de 61 años con antecedentes de cardiopatía isquémica y hábito tabáquico que acude por edemas, dolor y distensión abdominal de 24 horas de evolución. A su llegada las constantes eran normales y en la exploración se evidenció una gran masa pulsátil periumbilical con soplo sistólico. La TC reveló un aneurisma de aorta abdominal infrarrenal de

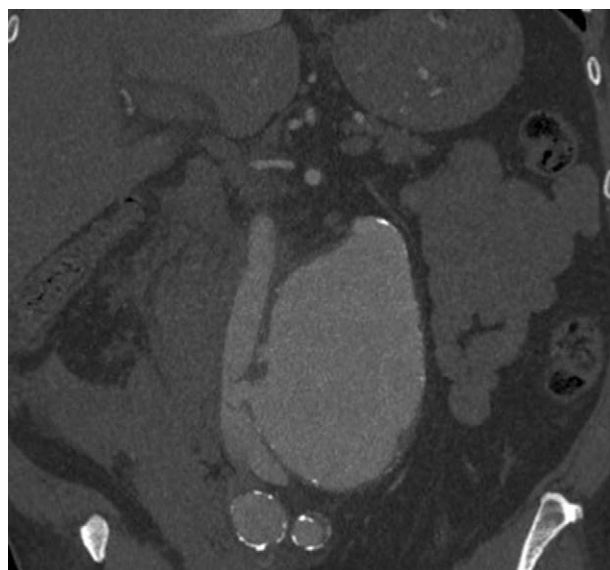


Figura 2 TC abdominopélvica, corte sagital: aneurisma de aorta infrarrenal roto con fístula aortocava.

10 cm de diámetro con hematoma retroperitoneal (fig. 1) y un cuello muy angulado. Además se evidenció una comunicación aortocava y relleno precoz del sistema venoso (fig. 2). Se procedió a la sutura continua de la comunicación desde el interior del saco e interposición de injerto aortobifemoral de Dacron de 14 × 7 mm.

Diagnóstico: aneurisma de aorta abdominal roto con comunicación aortocava.

* Autor para correspondencia.
Correo electrónico: saragonzalezsanchez@gmail.com
(S. González Sánchez).