

## IMAGEN CLÍNICA DEL MES

### Imagen tridimensional como herramienta auxiliar del ultrasonido venoso

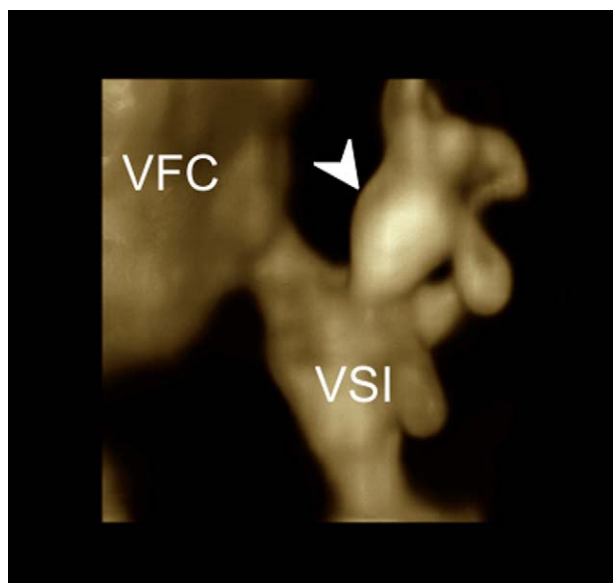
### Three-dimensional imaging as an auxiliary tool for venous ultrasound

Onelia Greatty Cremonesi

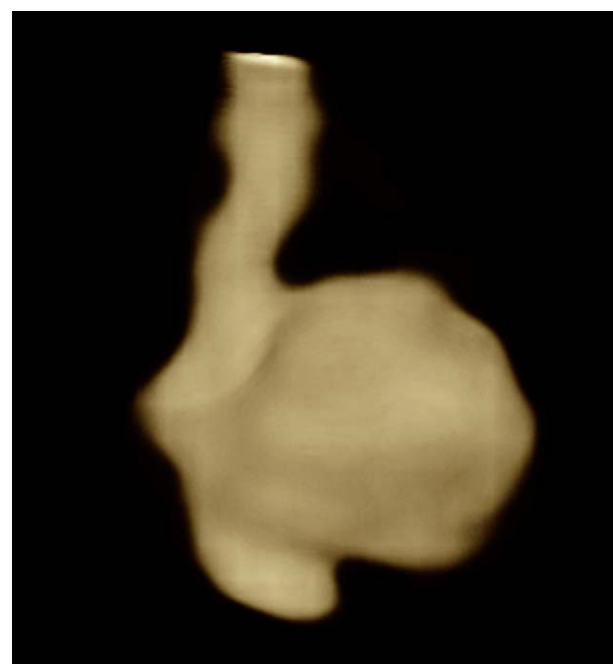
Unidad de Ultrasonido Cardíaco y Vascular, Centro Médico Rafael Guerra Méndez, Valencia, Venezuela

Disponible en Internet el 6 de agosto de 2011

Presentamos las imágenes de dos pacientes que muestran como la ecografía tridimensional puede ser una herramienta auxiliar del ultrasonido venoso de utilidad para expresar de manera espacial sus hallazgos. Las imágenes fueron obtenidas con un equipo HD11 XE de Philips mediante sonda lineal de 5-12 MHz, barrido a mano alzada, con la obtención de imágenes tridimensionales multiplanares.



**Figura 1** Vena epigástrica superficial dilatada (flecha) llegando al cayado de la vena safena interna. VFC: vena femoral común, VSI: vena safena interna.



**Figura 2** Aneurisma de la vena safena interna.

En primer lugar observamos la representación tridimensional de los afluentes dilatados del cayado de la vena safena interna (fig. 1), mientras la ecografía triplex estudia el mecanismo de reflujo a través de la vena epigástrica superficial la adquisición tridimensional facilita la orientación espacial del cirujano previa al abordaje quirúrgico.

El segundo caso corresponde a un aneurisma sacular de la vena safena interna en muslo (fig. 2), que permite diferenciarlo de la imagen bidimensional de afluentes tortuosas que puede llevar a error diagnóstico.

Correo electrónico: [greatty@msn.com](mailto:greatty@msn.com)