



## IMAGEN CLÍNICA

### Sorprendente migración torácica de un proyectil abdominal de arma de aire comprimido

#### *Surprising thoracic migration of an abdominal projectile of a compressed air weapon*

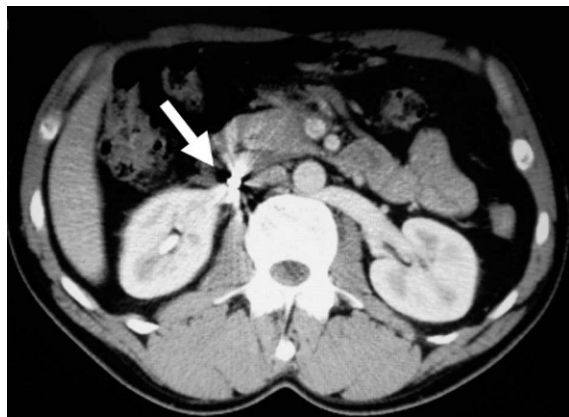
R. González López\*, M. Alvite Canosa, M.I. Pérez Moreiras y J.F. Arija Val

Servicio de Cirugía General y del Aparato Digestivo, Complejo Hospitalario Xeral Calde, Lugo, España

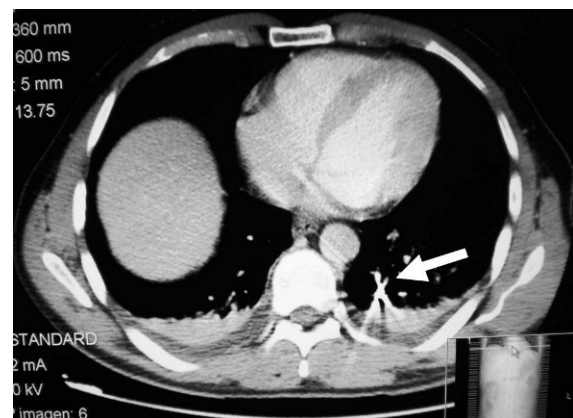
Recibido el 8 de octubre de 2010; aceptado el 19 de octubre de 2010

Presentamos el caso de un varón de 36 años que sufre herida abdominal por arma de aire comprimido. En tomografía computarizada (TC) abdominal objetivamos proyectil alojado a 3 mm de la vena cava inferior, con lesión de la cabeza pancreática (fig. 1). Se interviene de manera urgente por peritonismo, objetivándose: contusión pancreática y hematoma paraduodenal sin sangrado activo y sin encontrarse el proyectil.

En el postoperatorio presenta empeoramiento clínico, repitiéndose la TC abdominal con datos de pancreatitis aguda necrohemorrágica, con migración del proyectil por el torrente sanguíneo y cámaras cardíacas derechas al lóbulo pulmonar inferior izquierdo (fig. 2). Se reinterviene realizándose necrosectomía pancreática y colocación de drenajes de lavado. Evolución posterior favorable.



**Figura 1** Proyectil alojado a 3 mm de la vena cava inferior.



**Figura 2** Migración del proyectil en el torrente circulatorio hasta el lóbulo pulmonar inferior izquierdo.

\*Autor para correspondencia.

Correo electrónico: rgonlop@gmail.com (R. González López).