



ORIGINAL

Tratamiento de las oclusiones crónicas en el sector femoropoplíteo mediante técnicas endovasculares

S. González Sánchez*, A. Martín Conejero, I. Martínez López,
G. Moñux Ducajú, M.T. Reina Gutiérrez y F.J. Serrano Hernando

Servicio de Angiología y Cirugía Vascular. Hospital Clínico San Carlos. Madrid. España.

Recibido el 1 de mayo de 2010; aceptado el 20 de julio de 2010

PALABRAS CLAVE

Femoral superficial;
Oclusiones;
Recanalización;
Sector
femoropoplíteo;
Tratamiento
endovascular

Resumen

Introducción. El avance de las técnicas endovasculares ha proporcionado nuevas opciones en el tratamiento de lesiones complejas en el sector femoropoplíteo.

Objetivo. Evaluar los resultados del tratamiento endovascular en la patología oclusiva crónica del sector femoropoplíteo.

Material y métodos. Desde febrero de 1997 hasta febrero de 2009 se han incluido todas las oclusiones crónicas limitadas a la arteria femoral superficial y primera porción de poplíteo intervenidas mediante tratamiento endovascular. Se han analizado la comorbilidad y las variables que pudieron relacionarse con reestenosis y salvación de extremidad. Las modalidades de tratamiento han sido la angioplastia simple y la angioplastia asociada a *stent* recubierto o no recubierto.

Resultados. Durante el periodo de estudio han sido tratados 52 pacientes, con una edad media de 71,7 años (40-94), 69,2% varones, 53,8% diabéticos, 69,2% fumadores y 67,3% hipertensos. Las lesiones tratadas (TASC II) fueron: 25% tipo A, 46,2% tipo B y 28,8% tipo C. La longitud media de la lesión fue de 73,6 mm (20-150). Hubo tres embolizaciones distales peroperatorias y cuatro oclusiones precoces. El seguimiento mediano fue de 18 meses (1-115), basado en datos clínicos, hemodinámicos y ecográficos. Permeabilidad primaria (3, 6, 12 y 24 meses, respectivamente): 85% 76,8% 60% y 52,5%; primaria asistida: 85% 82,3% 74% y 74%; secundaria: 91,4% 86% 76,4% y 76,4%. Ocho oclusiones tardías no pudieron ser recanalizadas, por lo que se realizó *bypass* (6 casos) y amputación (2 casos).

Conclusiones. El tratamiento de lesiones complejas del sector femoropoplíteo, como son las oclusiones crónicas, mediante técnicas endovasculares es una opción segura y eficaz en pacientes seleccionados.

© 2010 SEACV. Publicado por Elsevier España, S.L. Todos los derechos reservados.

*Autor para correspondencia.

Correo electrónico: saragonzalezsanchez@gmail.com (S. González Sánchez).

KEY WORDS

Superficial femoral artery;
Obstructions;
Recanalization;
Femoropopliteal disease;
Endovascular treatment

Treatment of chronic femoropopliteal occlusions using endovascular techniques**Abstract**

Introduction. Advances in endovascular techniques have provided new options in the treatment of complex infrainguinal occlusive lesions.

Aims. To evaluate the effectiveness and patency of endovascular treatment in patients with femoropopliteal occlusive disease.

Methods. All patients undergoing endovascular interventions for superficial femoral artery and above knee popliteal artery obstructions between February 1997 and February 2009 were retrospectively reviewed and assessed for comorbidities, operative and follow-up variables potentially associated with restenoses and limb salvage.

Results. During the study period, 52 patients were treated. Patients were 71.7 years (range 40 to 94), 69.2% male, 53.8% diabetic, 69.2% current or former smokers, and 67.3% hypertensive. Lesions were 28.8% TASC II C, 46.2% TASC II B, and 25% TASC II A. Mean recanalization length was 73.6 mm (range 20 to 150 mm). There were three embolizations, and four early thrombosis. Mean follow-up time was 18 months (range 1 to 115), based on clinical, hemodynamic, and ultrasound data. Primary patency rates were 85%, 76.8%, 60% and 52.5% at 3, 6, 12 and 24 months. Ten restenoses were successfully treated. The assisted primary patency rates were 85%, 82.3%, 74% and 74% at 3, 6, 12 and 24 months. Eight complete occlusions could not be reverted by a second recanalization procedure, and were treated by surgical bypass (6 cases) and amputation (2 cases). The secondary patency rates were 91.4%, 86%, 76.4% and 76.4% at 3, 6, 12, and 24 months.

Conclusions. Endovascular recanalization is a viable and effective strategy for lower limb revascularization in selected patients.

© 2010 SEACV. Published by Elsevier España, S.L. All rights reserved.

Introducción

La arteriosclerosis es la causa más común de isquemia crónica de miembros inferiores y puede manifestarse como claudicación intermitente, dolor de reposo o lesiones tróficas de mayor o menor extensión. En los últimos 50 años se han realizado notables cambios en el tratamiento de esta patología. El patrón de referencia en el manejo quirúrgico de la enfermedad oclusiva infrainguinal es la derivación con vena safena, pero desde que Dotter y Judkins¹ aplicaron por primera vez la angioplastia simple en la femoral superficial, han sido numerosos los estudios dedicados a dicho sector, especialmente en la última década.

El tratamiento endovascular de la enfermedad oclusiva infrainguinal ha obtenido resultados muy inferiores, en términos de permeabilidad, respecto a otros sectores. El éxito de los procedimientos endovasculares aplicados a la femoral superficial se ve limitado fundamentalmente por la complejidad de las lesiones a tratar, ya sea tanto por su longitud como por la alta frecuencia de oclusiones. Asimismo, debe tenerse en cuenta el estrés mecánico al que se encuentra sometido dicho sector.

Por otro lado, el perfeccionamiento de los materiales y la mayor experiencia de los cirujanos han permitido tratar lesiones progresivamente más complejas con mejores resultados. De esta manera, lesiones que previamente sólo podían resolverse mediante *bypass*, hoy pueden ser manejadas de forma percutánea. Es por ello que en 2007, el grupo de trabajo de la TASC II (*Trans-Atlantic Inter-Society Consensus*)² modificó la clasificación morfológica previa y recomendó el tratamiento endovascular como primera opción en oclusiones crónicas de hasta 10 cm de longitud (le-

siones tipo A y B). Sin embargo, no se establecieron recomendaciones firmes para las oclusiones de hasta 15 cm (lesiones tipo B) o hasta 20 cm (lesiones tipo C). En esta misma guía se publicaron unas tasas de permeabilidad en el tratamiento de oclusiones crónicas, al año y a los 3 años, del 65 y 48% para la angioplastia, y del 73 y 64% para la angioplastia asociada a *stent*, respectivamente. Se ha publicado un número relativamente pequeño y muy heterogéneo de estudios aleatorizados³, con una gran variabilidad en los criterios de inclusión de pacientes y en la exposición de los resultados, lo cual compromete la comparación de los mismos³.

El objetivo de este trabajo es describir y analizar los resultados iniciales y durante el seguimiento del tratamiento endovascular de las oclusiones crónicas del sector femoropoplíteo en nuestro servicio.

Material y métodos

Desde febrero de 1997 hasta febrero de 2009 se han recogido prospectivamente las recanalizaciones realizadas en el sector femoropoplíteo, siendo el manejo endovascular la indicación primaria de tratamiento. Se han estudiado aquellas oclusiones crónicas limitadas a la arteria femoral superficial y a la primera porción de la arteria poplíteo. No se han excluido los pacientes con lesiones oclusivas concomitantes de los vasos distales. Los criterios clínicos de tratamiento han sido la claudicación intermitente invalidante (estadio IIb de Fontaine) sin respuesta al tratamiento médico durante 6 meses, el dolor en reposo (estadio III) y la presencia de lesiones tróficas (estadio IV).

Los datos clínicos recogidos fueron: demográficos, comorbilidades, índice tobillo/ brazo (ITB) y tratamiento médico coadyuvante. Adicionalmente, todos los estudios angiográficos han sido reevaluados por un mismo observador para estratificar las lesiones según la clasificación TASC II, determinar la longitud de la lesión y la permeabilidad de los vasos distales.

Las modalidades de tratamiento han sido la angioplastia simple y la angioplastia asociada a *stent* recubierto o autoexpandible. Las técnicas anestésicas empleadas fueron la anestesia epidural y la anestesia local con sedación, según fuese necesario o no el abordaje por disección de la arteria femoral. En todos los casos se ha utilizado un abordaje ipsilateral, excepto uno con lesión próxima a la bifurcación femoral. En el 67%(35) de los pacientes se realizó abordaje quirúrgico de la femoral, dado el mayor perfil de los dispositivos recubiertos. La técnica estándar de recanalización ha consistido en la punción arterial ipsilateral y avance de una guía hidrofílica de 0,035" y un catéter multipropósito. Todos los pacientes son anticoagulados con heparina intravenosa (1 mg/ kg) antes de sobrepasar la lesión. Posteriormente se realiza predilatación con balón de angioplastia a 8-10 atmósferas durante un minuto e implantación de un *stent* recubierto (de forma predominante al inicio de la serie), un *stent* autoexpandible (mayor tendencia en los últimos años) o angioplastia simple en lesiones cortas con buen resultado de inicio. Al finalizar la intervención, en todos los casos se realizó arteriografía de control. En los últimos 5 años, tras el procedimiento, los pacientes reciben doble antiagregación con 75 mg de clopidogrel de forma indefinida y ácido acetilsalicílico (100 mg) durante al menos 6 semanas, excepto contraindicación, alto riesgo de sangrado o alergia/ intolerancia a alguno de ellos.

El seguimiento se ha basado en datos clínicos, hemodinámicos y ecográficos recogidos al mes, a los 3, 6 y 12 meses y, posteriormente, de forma anual. Se han considerado criterios de fracaso el empeoramiento clínico, una disminución del ITB mayor o igual a 0,15 y una *ratio* de velocidad mayor de 3 en el estudio ecográfico.

Se ha realizado un estudio descriptivo de nuestra serie y se han analizado los posibles factores pronósticos relacionados con la permeabilidad primaria y secundaria de los procedimientos. Las pruebas estadísticas utilizadas han sido Chi cuadrado y t de Student, según el tipo de variable analizada. La supervivencia, el salvamento de extremidad y las permeabilidades primaria y secundaria se han analizado mediante curvas de Kaplan-Meier, y la significación estadística, mediante prueba de Breslow.

Resultados

Demográficos y clínicos

Durante el periodo de tiempo revisado se han realizado un total de 52 recanalizaciones correspondientes a 52 pacientes. La indicación clínica predominante fue la isquemia crítica (n = 43, 82,7% p < 0,05): 15 pacientes (28,8%) presentaban dolor en reposo y 28 (53,8%), lesiones tróficas. El 28,8%(15) de las lesiones tratadas fueron TASC II C, el 46,2% (24) TASC II B y sólo un 25%(13) se estratificó como TASC II A. La edad media de la muestra fue de 71,7 años (rango de 40 a 94), con predominio del sexo masculino (n = 36, 69,2%

p > 0,05). La información demográfica, los factores de comorbilidad, la indicación clínica y el tipo de lesión se listan en la tabla 1.

El ITB medio preoperatorio fue de 0,47 (rango 0,28 a 0,78). La longitud media de la oclusión tratada fue de 73,6 mm (rango 20 a 150 mm), localizada en el 80,1%(42) de los casos en la arteria femoral superficial y en el 19,2% (10) en la primera porción de la arteria poplíteea. Se requirió un abordaje quirúrgico de la femoral en el 67,3% de los casos (35). La técnica anestésica más empleada fue la epidural (n = 26, 50%). En 51 pacientes (98,1%) se realizó abordaje anterógrado ipsilateral. En 32 lesiones (65,1%) se empleó *stent* recubierto, en 14 (26,9%) *stent* autoexpandible de nitinol y en 6 se realizó angioplastia simple (11,5%). La longitud media del dispositivo implantado fue de 87,1 mm ± 38,7 mm, habiéndose tratado lesiones más largas con *stents* recubiertos (fig. 1). Como procedimientos asocia-

Tabla 1 Datos demográficos, factores de comorbilidad, indicación clínica y tipo de lesión

Características	n	p
Sexo masculino	36 (69,2%)	ns
HTA	35 (67,3%)	ns
Tabaquismo	36 (69,2%)	ns
Dislipidemia	1 (1,9%)	ns
Diabetes mellitus	28 (53,8%)	ns
Cardiopatía isquémica	17 (32,7%)	ns
IRC	3 (5,8%)	ns
EPOC	1 (1,9%)	ns
PCV	6 (11,5%)	ns
Claudicación invalidante	9 (17,3%)	ns
Isquemia crítica	43 (82,7%)	
Dolor en reposo	15 (28,8%)	ns
Lesiones tróficas	28 (53,8%)	ns
TASC II		
A	13 (25%)	ns
B	24 (46,2%)	ns
C	15 (28,8%)	ns

EPOC: enfermedad pulmonar obstructiva crónica; HTA: hipertensión arterial; IRC: insuficiencia renal crónica; PCV: patología cerebrovascular; ns: no significativo.

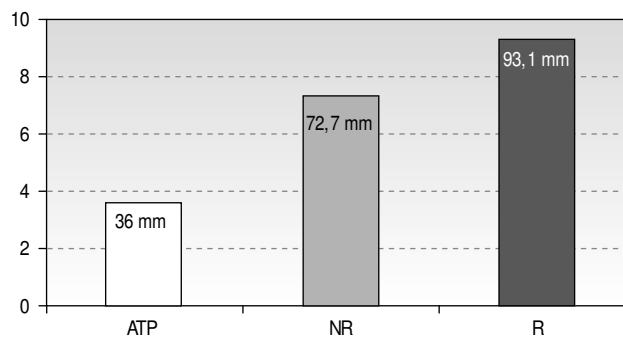


Figura 1 Longitud media del dispositivo. ATP: angioplastia transluminal percutánea 36 mm; NR: *stent* no recubierto 72,7 mm; R: *stent* recubierto 93,1 mm.

dos se realizaron tres angioplastias de vasos distales, una angioplastia simple en la arteria ilíaca externa y otra asociando *stent*, una endarterectomía femoral y un *bypass* poplíteo-distal.

Resultados precoces

El éxito técnico fue del 96,1%(50). Los dos fracasos de recanalización (3,8%) correspondían a lesiones estratificadas como TASC II C. Un paciente (1,9%) falleció en el postoperatorio inmediato (< 30 días) como consecuencia de un infarto agudo de miocardio. Se produjeron complicaciones sistémicas en 5 pacientes (11,5%), siendo la mayoría de origen cardiológico (n = 3, 5,8%) (tabla 2). Todas evolucionaron favorablemente con tratamiento médico. Las permeabilidades primaria y secundaria al mes fueron del 92,3%(48) y 96,2%(50), respectivamente. Sete pacientes (13,5%) sufrieron complicaciones derivadas directamente del procedimiento realizado (tabla 2): tres embolizaciones distales (5,8%), resueltas mediante embolectomía, y cuatro trombosis agudas (7,7%). De éstas, dos (3,8%) se resolvieron mediante trombectomía simple o asociada a implantación de

stent y las otras dos (3,8%) requirieron revascularización mediante *bypass*. Fueron necesarias dos amputaciones infracondíleas (3,8%) con procedimiento permeable debido a la extensión y mala evolución de las lesiones tróficas.

Resultados durante el seguimiento

El seguimiento mediano de la serie ha sido de 18 meses (rango 1 a 115). Doce pacientes se perdieron a lo largo del seguimiento. Durante este periodo se produjeron 6 muertes, la mayor parte de origen cardiológico, siendo la supervivencia a los 6, 18 y 36 meses del 98%, 86,7% y 80,9%, respectivamente. Las tasas de salvamento de extremidad de los pacientes con isquemia crítica en los mismos periodos de tiempo fueron del 92,9%, 92,9% y 85,2%, respectivamente. Diez pacientes (19,2%) presentaron reestenosis importante durante el seguimiento (7 endoprótesis, dos *stents* autoexpandibles y una angioplastia transluminal percutánea [ATP]), todos ellos resueltos mediante técnicas endovasculares (tabla 3). La permeabilidad primaria fue del 85%(45), 76,8%(42), 60%(36) y 52,5%(34) a los 3, 6, 12 y 24 meses, respectivamente (fig. 2). La permeabilidad primaria asistida fue del 85%(45), 82,3%(44), 74%(41) y 74%(41) en los mismos periodos de tiempo (fig. 3). Diez pacientes (19,2%) presentaron trombosis del procedimiento (8 endoprótesis y 2 *stents* autoexpandibles), de los cuales dos (3,8%) se resolvieron mediante trombectomía e implantación de *stent*, 6 (11,5%) precisaron derivación infrainguinal, y dos (3,8%), amputación supracondílea. La permeabilidad secundaria fue del 91,4%(48), 86%(46), 76,4%(43) y 76,4%(43) a los 3, 6, 12 y 24 meses, respectivamente (fig. 3).

Realizando el análisis en función del dispositivo empleado, no se han obtenido diferencias significativas de permeabilidad. A los 12 meses la permeabilidad primaria para el *stent* autoexpandible y el *stent* recubierto fue del 71 y 56%, respectivamente (p = 0,21); la permeabilidad asistida en el mismo periodo fue del 71 y 75%(p = 0,44), y la permeabilidad secundaria fue del 71 y 81%(p = 0,6). En el aná-

Tabla 2 Complicaciones precoces (< 30 días)

Complicación	n (%)
Mortalidad	1 (1,9%)
Sistémicas	5 (9,6%)
Ángor	1 (1,9%)
IAM	1 (1,9%)
Arritmia	1 (1,9%)
Reagudización EPOC	1 (1,9%)
HDA	1 (1,9%)
Embolización distal	3 (5,8%)
Trombosis aguda	4 (7,7%)
Amputación	2 (3,8%)

HDA: hemorragia digestiva alta; EPOC: enfermedad pulmonar obstructiva crónica; IAM: infarto agudo de miocardio.

Tabla 3 Complicaciones precoces y tardías derivadas del procedimiento

Complicación	n (%)	Resultado
Precoces	7 (13,5%)	
Embolización distal	3 (5,8%)	Embolectomía
Trombosis	1 (1,9%)	Trombectomía simple
Trombosis	1 (1,9%)	Trombectomía + <i>stent</i> proximal y distal
Trombosis	2 (3,8%)	Ocluidos. <i>Bypass</i> infrainguinal
Tardías		
Reestenosis	10 (19,2%)	<i>Stent</i> proximal o distal
Trombosis	2 (3,8%)	<i>Stent</i> proximal o distal
Trombosis	6 (11,5%)	Ocluidos. <i>Bypass</i> infrainguinal
Trombosis	2 (3,8%)	Ocluidos. Amputación supracondílea

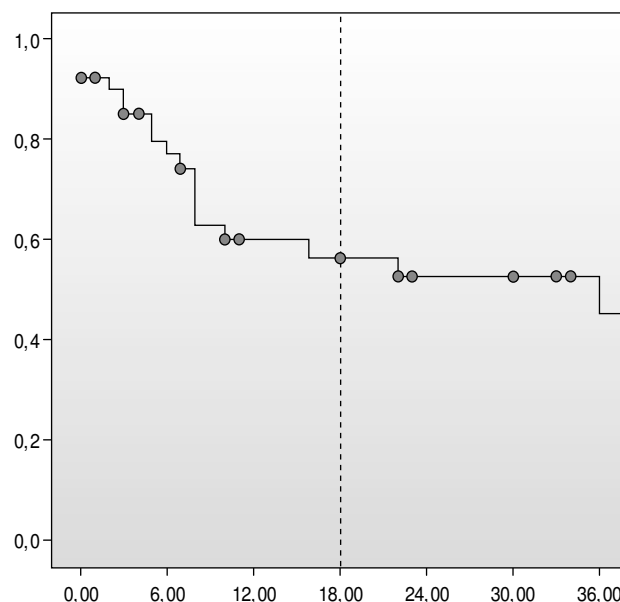


Figura 2 Permeabilidad primaria.

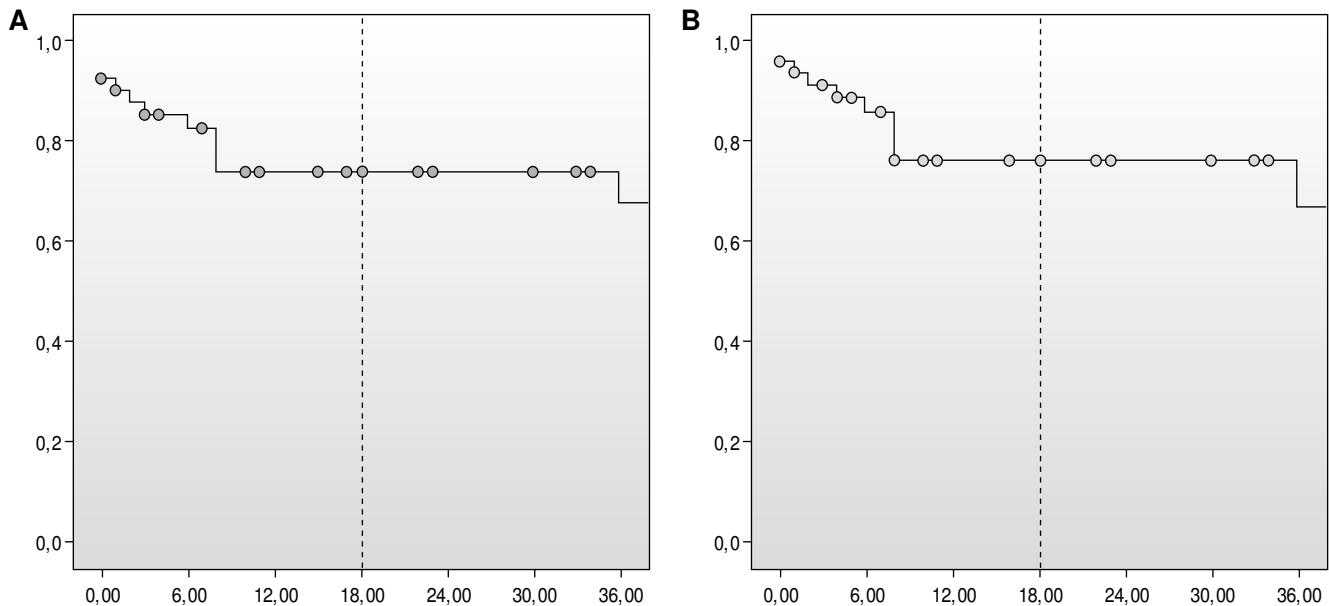


Figura 3 A. Permeabilidad primaria asistida. B. Permeabilidad secundaria.

lisis por grupos tampoco se encontraron diferencias significativas de permeabilidad ni salvación de extremidad en función del sexo, la presencia de diabetes, el grupo TASC II o los vasos distales, excepto en el grupo de isquemia crítica, en que se observaron peores resultados en la permeabilidad secundaria (43% frente a 9% $p = 0,48$).

Discusión

Las técnicas endovasculares han sido aceptadas como una opción adecuada para el tratamiento de la isquemia crónica de miembros inferiores. Apesar de su menor durabilidad a largo plazo, la popularidad de los procedimientos endovasculares en el sector femoropoplíteo es cada vez mayor debido a su carácter mínimamente invasivo, el abordaje percutáneo, el acortamiento de la estancia hospitalaria y la reintroducción temprana a la actividad habitual⁴, así como una permeabilidad aceptable a corto plazo. El tratamiento de cada paciente depende de la suma de varios parámetros, como son la comorbilidad asociada, el tipo y extensión de la lesión (estenosis u oclusiones) y la clínica. Sin embargo, muchos autores consideran las técnicas endovasculares como primera opción incluso en pacientes con opción de derivación infrainguinal, constituyendo éste un punto de controversia⁵⁻⁷.

Uno de los factores fundamentales que influye en la tasa de éxito técnico y clínico y en la permeabilidad del procedimiento endovascular es el tipo de lesión tratada y su extensión. Por otro lado, las oclusiones crónicas de la arteria femoral superficial (AFS) son la forma de presentación más frecuente en la isquemia crónica de miembros inferiores sintomática. Las guías actuales recomiendan el uso de ATP como primera opción de tratamiento en oclusiones de la AFS de hasta 10 cm de longitud, reservando la implantación de *stent* para resolver resultados subóptimos de la ATP simple². Sin embargo, muchos autores consideran el *stenting* primario^{8,9} como una opción adecuada en este tipo de lesiones por la alta tasa de fracaso de la ATP simple: 65% y 48% al año y

a los 3 años frente al 73% y 64% en los mismos periodos de tiempo para la ATP asociada a *stent*². Se han publicado numerosos artículos que destacan las ventajas del *stenting* primario frente a la angioplastia simple y viceversa. Desafortunadamente, la mayoría son análisis retrospectivos, combinan pacientes con claudicación intermitente e isquemia crítica, estenosis con oclusiones o enfermedad suprainguinal con infrainguinal, entre otras limitaciones, lo cual impide realizar análisis comparativos de calidad.

Mucho menor es el número de publicaciones seleccionando exclusivamente las oclusiones crónicas. En la década de los noventa se presentaron dos estudios aleatorizados: en el primero, Vroegindeweij et al¹⁰ demostraban similares permeabilidades a largo plazo con *stent* primario o angioplastia simple; en el segundo, Zdanowski et al¹¹ trataron 32 pacientes (más de 80% en isquemia crítica) y mostraron un 100% de reestenosis para la angioplastia simple y 83% con *stenting* primario al año de seguimiento. Más recientemente, Ferreira et al¹² obtuvieron mucho mejores resultados en su análisis retrospectivo, que incluía 74 recanalizaciones de la AFS: permeabilidad primaria del 90% 78% y 74% a 1, 2 y 3 años y excelentes tasas de permeabilidad asistida (96% 90% y 90% en los mismos periodos de tiempo) implantando *stent* de nitinol de forma estandarizada.

Como ya se ha comentado, la mayoría de los estudios analiza sus resultados combinando estenosis y oclusiones. En 2001, Cejna et al⁸ trataron más de un 45% de oclusiones en el grupo con *stent*. Concluyeron que después de la implantación de *stent* hay un mayor éxito técnico inmediato, pero sin evidenciarse ventajas frente a la ATP simple a un año de seguimiento. Por otro lado, un estudio aleatorizado de 2006⁵, con cerca de 35% de oclusiones, concluía que la permeabilidad primaria a un año es significativamente superior con la implantación de *stent* que con la ATP simple en lesiones tipo A y B. Twine et al, en su revisión de la Cochrane Database de 2009, con 968 pacientes, concluyen que lesiones de la AFS tratadas mediante ATP-*stent* presentan una pequeña pero significativa mejoría en la permeabilidad pri-

maria a corto plazo comparado con la ATP simple³. Sin embargo, dada la heterogeneidad de los trabajos, los análisis realizados deben ser interpretados con precaución³. Por su parte, Kasapis et al⁹ analizaron 13 estudios aleatorizados y obtuvieron resultados similares: mayor éxito inmediato con la implantación de *stent*, sin asociar una significativa reducción del riesgo de reestenosis.

Otro punto controvertido en el tratamiento endovascular del sector femoropoplíteo es el tipo de *stent* más eficaz. Los dispositivos balón-expandibles, dada su alta deformabilidad y su consecuente mayor tasa de reestenosis, han sido sustituidos por los *stents* recubiertos y los autoexpandibles. En nuestra serie no ha habido diferencias significativas en la permeabilidad primaria entre el dispositivo recubierto y no recubierto, a pesar de la mayor complejidad de las lesiones tratadas con las endoprótesis, en cuanto a oclusiones más largas y enfermedad más grave de vasos tibiales. Por otra parte, los seguimientos clínico, hemodinámico y ecográfico han permitido mejorar la permeabilidad primaria asistida y secundaria a la del *stent* no recubierto. Son múltiples las publicaciones que analizan la eficacia de las endoprótesis en el sector femoropoplíteo¹³⁻²². En un estudio aleatorizado de 2008²³, Saxon et al concluyeron que la permeabilidad, el éxito técnico y el estatus clínico eran significativamente mejores utilizando endoprótesis frente a la ATP simple. La utilidad de los *stents* recubiertos se ha demostrado, fundamentalmente, en lesiones complejas como son las estenosis largas y las oclusiones²⁴⁻²⁶. Fischer et al²⁷ trataron 57 casos, siendo el 87% oclusiones, con una longitud media de 10,7 cm. Obtuvieron unas permeabilidades primaria y secundaria del 71% y 89% respectivamente. Saxon et al²⁸ documentaron la durabilidad del dispositivo Viabahn® a largo plazo (permeabilidad primaria/ secundaria del 55/ 79% a los 4 años). La permeabilidad de los *stents* recubiertos es comparable a la del *bypass* protésico a primera porción en lesiones TASC II B y C²⁹, como demuestran también McQuade et al³⁰ en su estudio aleatorizado: permeabilidad primaria del 81% 72% y 63% y secundaria del 86% 83% y 74% a los 6, 12 y 24 meses, respectivamente. Por otro lado, el uso de *stents* de nitinol ofrece la ventaja teórica de ser autoexpandibles y su fuerza radial, lo que ha permitido tratar lesiones progresivamente más complejas, como las oclusiones, con buenos resultados¹². Sin embargo, son necesarios estudios aleatorizados y con resultados a largo plazo para demostrar su eficacia real en este tipo de lesiones.

Conclusiones

El tratamiento de lesiones complejas del sector femoropoplíteo, como son las oclusiones crónicas, mediante técnicas endovasculares, es una opción segura y eficaz en pacientes seleccionados, si bien es necesario un seguimiento estricto y es esperable un elevado número de reintervenciones para mantener una correcta permeabilidad, siendo el primer año el periodo crítico para el desarrollo de complicaciones derivadas del procedimiento.

Conflicto de intereses

Los autores declaran no tener ningún conflicto de intereses.

Bibliografía

- Dotter CT, Judkins MP. Transluminal treatment of arteriosclerotic obstruction. Description of a new technique and a preliminary report of its application. *Circulation*. 1964;30:654-70.
- Norgren L, Hiatt W, Dormandy J, Nehler M, Harris K, Fowkes F, et al. Inter-Society Consensus for the Management of Peripheral Arterial Disease (TASC II). *Eur J Vasc Endovasc Surg*. 2007;33 Suppl 1:S5-81.
- Twine CP, Coulston J, Shandall A, McLain AD. Angioplasty versus stenting for superficial femoral artery lesions. *Cochrane Database of Systematic Reviews*. 2009;(2):CD006767.
- Kudo T, Chandra FA, Kwun WH, Haas BT, Ahn SS. Changing pattern of surgical revascularization for critical limb ischemia over 12 years: endovascular vs. open bypass surgery. *J Vasc Surg*. 2006;44:304-13.
- Schillinger M, Sabeti S, Loewe C, Dick P, Amighi J, Mlekusch W, et al. Balloon angioplasty versus implantation of nitinol stents in the superficial femoral artery. *N Engl J Med*. 2006;354:1879-88.
- DeRubertis B, Pierce M, Ruer E, Trocciola S, Kent K, Faries P. Reduced primary patency rate in diabetic patients after percutaneous intervention results from more frequent presentation with limb-threatening ischemia. *J Vasc Surg*. 2008;47:101-8.
- Krankenbergh H, Schlüter M, Steinkamp H, Bürgelin K, Scheinert D, Schulte K, et al. Nitinol stent implantation versus percutaneous transluminal angioplasty in superficial femoral artery lesions up to 10 cm in length: The femoral artery stenting trial (FAST). *Circulation*. 2007;116:285-92.
- Cejna M, Thurnher S, Illiasch H, Horvath W, Waldenberger P, Hornik K, et al. PTA versus Palmaz stent placement in femoropopliteal artery obstructions: a multicenter prospective randomized study. *J Vasc Interv Radiol*. 2001;12:23-31.
- Kasapis C, Henke P, Checuti S, Koenig G, Pectenwald J, Krishnamurthy V, et al. Routine stent implantation vs. percutaneous transluminal angioplasty in femoropopliteal artery disease: a meta-analysis of randomized controlled trials. *Eur Heart J*. 2009;30:44-55.
- Vroegindewij D, Vos LD, Tielbeek AV, Buth J, van de Bosch HC. Balloon angioplasty combined with primary stenting versus balloon angioplasty alone in femoro-popliteal obstructions: a comparative randomized study. *Cardiovasc Intervent Radiol*. 1997;20:420-5.
- Zdanowski Z, Albrechtsson U, Lundin A, Jonung T, Ribbe E, Thorne J, et al. Percutaneous transluminal angioplasty with or without stenting for femoro-popliteal occlusions? A randomized controlled study. *Int Angiol*. 1999;18:251-5.
- Ferreira M, Lanziotti L, Monteiro M, Abuhadba G, Capotorto LF, Nolte L, et al. Superficial femoral artery recanalization with self-expanding nitinol stents: long-term follow-up results. *Eur J Vasc Endovasc Surg*. 2007;34:702-8.
- Lammer J, Dake MD, Bleyen J, Katzen BT, Cejna M, Flquet P, et al. Peripheral arterial obstruction: prospective study of treatment with a transluminally placed self-expanding stent graft. *Radiology*. 2000;217:95-104.
- Jahnke T, Andresen R, Muller-Hulsbeck S, Schafer FK, Voshage G, Heller M, et al. Hemobahn stent-grafts for treatment of femoropopliteal arterial obstructions: midterm results of a prospective trial. *J Vasc Interv Radiol*. 2003;14:41-51.
- Bray PJ, Fobson WJ, Bray AE. Percutaneous treatment of long superficial femoral artery occlusive disease: efficacy of the Hemobahn stent-graft. *J Endovasc Ther*. 2003;10:619-28.
- Dorrucci V. Treatment of superficial femoral artery occlusive disease. *J Card Surg*. 2004;45:193-201.
- Hartung O, Otero A, Dubuc M, Boufi M, Barthelemy P, Aissi K, et al. Efficacy of Hemobahn in the treatment of superficial femoral artery lesions in patients with acute or critical ischemia: a

- comparative study with claudicants. *Eur J Vasc Endovasc Surg.* 2005;30:300-6.
18. Kedora J, Hohmann S, Garrett W, Munschaur C, Theune B, Gable D, et al. Randomized comparison of percutaneous Viabahn stent grafts vs prosthetic femoral-popliteal bypass in the treatment of superficial femoral arterial occlusive disease. *J Vasc Surg.* 2007;45:10-6.
 19. Lenti M, Gieri E, De Rango P, Pozzilli P, Coscarella C, Bertoglio C, et al. Endovascular treatment of long lesions of the femoral artery: Results from a multicenter registry of a spiral, covered polytetrafluoroethylene stent. *J Vasc Surg.* 2007;45:32-9.
 20. Alimi Y, Hakam Z, Hartung O, Boufi M, Barthélemy P, Aissi K, et al. Efficacy of Viabahn in the treatment of severe superficial femoral artery lesions: which factors influence long-term patency? *Eur J Vasc Endovasc.* 2008;35:346-52.
 21. Geraghty PJ. Covered stenting of the superficial femoral artery using the Viabahn stent-graft. *Perspect Vasc Surg Endovasc Ther.* 2006;18:39-43.
 22. Coats RD, Adams Jr JG, Humphrey PW. SFA revascularization using the Viabahn Endoprosthesis. *Endovascular Today.* 2006;5:76-8.
 23. Saxon RR, Dake MD, Volgelzang RL, Katzen BT, Becker GJ. Randomized, multicenter study comparing expanded polytetrafluoroethylene-covered endoprosthesis placement with percutaneous transluminal angioplasty in the treatment of superficial femoral artery occlusive disease. *J Vasc Interv Radiol.* 2008;19:823-32.
 24. Kazemi S, Djelmami-Hani M, Gupta A, Tumuluri R, Shalev Y, Allaqaband S, et al. Intermediate patency rate of the Viabahn Stent-Graft for chronic total occlusion or long high-grade stenosis of the superficial femoral artery. Abstract presented at the TCT Meeting. Washington DC. October 16-21, 2005. *Am J Cardiol.* 2005;96:141H.
 25. Zander T, Llorens R, Fostagno R, Zerolo I, Rabellino N, Maynar M. Hemobahn/ Viabahn endograft for long SFA lesions. Long term follow up. Abstract presented at the SIR 31st Annual Scientific Meeting. Toronto, Ontario, Canada. March 30-April 4, 2006. *J Vasc Interv Radiol.* 2006;17 Part 2:S57.
 26. Panetta T. Endografts in long segment SFA occlusion. Abstract presented at the International Symposium on Endovascular Therapy. Miami Beach, FL. January 24, 2006.
 27. Fischer M, Schwabe C, Schulte KL. Value of the Hemobahn/ Viabahn endoprosthesis in the treatment of long chronic lesions of the superficial femoral artery: 6 years of experience. *J Endovasc Ther.* 2006;13:281-90.
 28. Saxon R, Coffman J, Gooding J, Ponc D. Long-term patency and clinical outcome of the Viabahn stent-graft for femoropopliteal artery obstructions. *J Vasc Interv Radiol.* 2007;18:1341-9.
 29. Martín-Conejero A, Serrano-Hernando FJ, Rodríguez-González R, Muela-Méndez M, Sánchez-Hervás L, Feina-Gutiérrez T, et al. Tratamiento de la patología oclusiva de la arteria femoral superficial con el dispositivo Viabahn®. *Angiología.* 2008;60:117-25.
 30. McQuade K, Gable D, Hohman S, Pearl G, Theune B. Randomized comparison of PTFE/ nitinol self-expanding stent graft vs prosthetic femoral-popliteal bypass in the treatment of superficial femoral artery occlusive disease. *J Vasc Surg.* 2009;49:109-16.