



## ORIGINAL

### Tratamiento endovascular del síndrome de vena cava superior: nuestra experiencia clínica en la última década☆

B. Merino Díaz\*, J.A. Brizuela Sanz, L. Mengíbar Fuentes, R. Salvador Calvo, J.A. González Fajardo y C. Vaquero Puerta

Servicio de Angiología y Cirugía Vascul. Hospital Clínico Universitario. Valladolid. España.

Recibido el 14 de enero de 2010; aceptado el 15 de febrero de 2010

#### PALABRAS CLAVE

Cáncer broncogénico;  
Cuidados paliativos;  
Endoprótesis;  
Síndrome de vena cava superior;  
Stent;  
Tratamiento endovascular

#### Resumen

**Introducción.** El síndrome de vena cava superior (SVCS) está causado por una dificultad del retorno venoso debido fundamentalmente a patología tumoral maligna, siendo menos frecuente la etiología benigna (marcapasos, catéteres permanentes, etc.).

**Objetivo.** Revisamos nuestra experiencia en el tratamiento endovascular de este síndrome y su manejo terapéutico.

**Pacientes y métodos.** Entre 1998 y 2008 se realizaron un total de 13 procedimientos endovasculares (angioplastia transluminal percutánea y *stent* autoexpandible) en pacientes con SVCS, 10 (77%) de los cuales eran hombres y tres (23%) mujeres, con una edad media de  $63,5 \pm 13$  años (42-80). La etiología fue en 6 casos de carcinoma de pulmón (46,2%), en un caso de carcinoma de esófago (7,6%), en tres, de metástasis en mediastino (23,1%) y otros tres con presencia de vía central para tratamiento con quimioterapia (23,1%).

**Resultados.** El procedimiento endovascular fue óptimo en 12 casos y se produjo migración del *stent* en un caso. El abordaje fue femoral en 10 casos (77%) y braquial en 3 (23%). Once pacientes (84,6%) fueron intervenidos con anestesia local y dos (15,4%) con general por sus problemas sistémicos. Ningún paciente murió en relación con la intervención. La mejoría clínica fue inmediata. Durante el seguimiento a 10 años, 7 pacientes fallecieron como consecuencia de la progresión de su enfermedad y se observaron dos recurrencias (15,4%), que se trataron con angioplastia. La tasa de supervivencia de la serie fue del 46,2%.

**Conclusiones.** El tratamiento endovascular del SVCS es un procedimiento eficaz y seguro, que proporciona una rápida mejoría en la calidad de vida del paciente y en los síntomas compresivos. El régimen de anticoagulación óptimo debe ser definido.

© 2010 FSEACV. Publicado por Elsevier España, S.L. Todos los derechos reservados.

\*Autor para correspondencia.

Correo electrónico: borjamerino77@hotmail.com (B. Merino Díaz).

☆Trabajo aceptado y presentado como póster en el V Congreso Nacional del Capítulo de Cirugía Endovascular de la Sociedad Española de Angiología y Cirugía Vascul. (junio 2009).

**KEY WORDS**

Bronchogenic carcinoma;  
Palliative care;  
Endoprosthesis;  
Superior Vena Cava Syndrome;  
Stent;  
Endovascular Therapy

## Endovascular treatment of superior vena cava syndrome: 10 years of clinical experience

**Abstract**

**Introduction.** The superior vena cava syndrome (SVCS) is caused by the difficulty of venous return mainly due to malignant tumour pathology, and less commonly due to benign aetiology (pacemakers, indwelling catheters, etc.).

**Objective.** We reviewed our experience in the endovascular treatment of this syndrome and its therapeutic management.

**Patients and methods.** Between 1998 and 2008 a total of 13 endovascular procedures (percutaneous transluminal angioplasty and self-expandable stent) were performed on patients with SVCS, 10 (77%) of whom were male and three (23%) females, mean age  $63.5 \pm 13$  years (42-80). The cause was lung cancer in 6 cases of (46.2%), one case of oesophageal carcinoma (7.6%), three mediastinal metastases (23.1%) and three due to a central line for chemotherapy (23.1%).

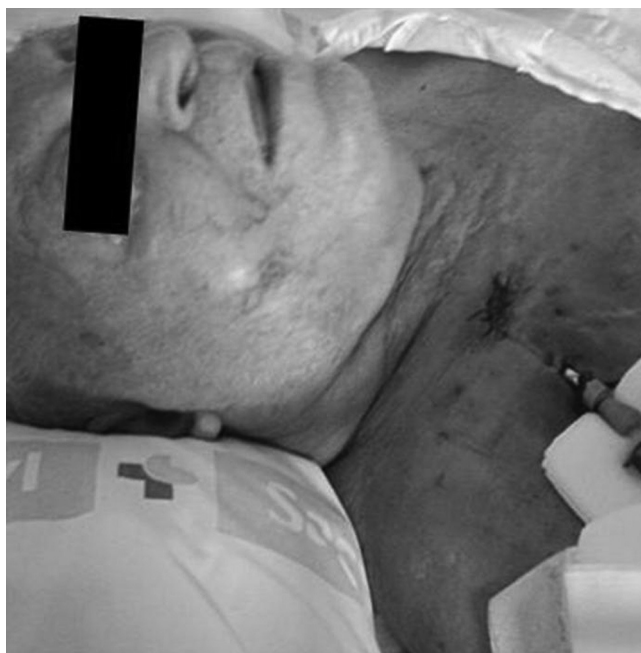**Results.** The endovascular procedure was optimal in 12 cases, resulting in migration of the stent in one case. The approach was femoral in 10 cases (77%) and brachial in three (23%). Local anaesthesia was used in 11 patients (84.6%), two (15.4%) with general anaesthetic due to systemic problems. No patients died in relation to the intervention. Clinical improvement was immediate. During the 10 years follow up, 7 patients died from progression of their disease and two recurrences (15.4%) were observed and treated with angioplasty. The survival rate of the series was 46.2%.

**Conclusions.** Endovascular treatment of SVCS is a safe and effective procedure that provides rapid improvement in quality of life of patients and the compressive symptoms. The optimal anticoagulation regimen must be defined.

© 2010 FSEACV. Published by Elsevier España, S.L. All rights reserved.

## Introducción y objetivos

El síndrome de vena cava superior (SVCS) está producido por la dificultad del retorno venoso a través de dicho vaso,



**Figura 1** Edema y congestión facial en paciente con síndrome de vena cava superior.

lo que produce clínica general de edema y congestión del hemicuerpo superior del organismo. Este síndrome abarca una amplia y variada sintomatología; síntomas que van desde la cianosis y edema de cara y cuello, hasta manifestaciones neurológicas tales como cefalea e incluso coma (fig. 1). Todo ello conlleva una disminución en la calidad de vida del paciente, así como una invalidez en el mismo que requiere de un tratamiento combinado que solvante esta situación.

La etiología del SVCS es en un 74-95% de los casos debida a un proceso tumoral maligno en el mediastino (cáncer broncogénico en un 80%, linfoma en un 15% y metástasis por neoplasias extrapulmonares en un 5%)<sup>1</sup>. En un porcentaje minoritario de casos es debido a otros procesos benignos, como la colocación de marcapasos, catéteres-reservorio para tratamiento con quimioterapia, así como catéteres temporales y permanentes de diálisis en pacientes nefrópatas<sup>2</sup>.

Clásicamente, el tratamiento del SVCS de etiología tumoral ha sido la quimioterapia, la radioterapia o la cirugía<sup>3</sup>. Con el empleo cada vez más extendido y generalizado del tratamiento endovascular, la realización de este procedimiento constituye una alternativa segura y mínimamente invasiva para el paciente. Asimismo proporciona poca comorbilidad y un eficaz resultado en la paliación de los síntomas por compresión tumoral<sup>4-6</sup>.

El objetivo de este estudio es mostrar nuestra experiencia en el tratamiento endovascular del SVCS durante la última década, así como sus complicaciones, tasa de éxitos y eficacia en la resolución de la sintomatología clínica de los pacientes tratados.

## Pacientes y métodos

Se realizó un estudio retrospectivo valorando los pacientes con SVCS a los que se les realizó algún procedimiento endovascular entre enero de 1998 y diciembre de 2008. Los pacientes incluidos fueron todos oncológicos, y en ellos las medidas paliativas de tratamiento médico conservador o la radioterapia no fueron efectivas en la resolución del SVCS.

Se realizó en todos los casos angioplastia y colocación de *stent* autoexpandible de nitinol no recubierto Symphony® (Boston Scientific, Natick, USA), empleándose para ello un angiógrafo con sustracción digital (fig. 2). Los *stents* variaron en longitud (6-8 cm) y en diámetro (10-16 mm), siendo el más empleado el que mide 8 cm × 14 mm.

Se registraron las siguientes variables: edad, sexo, etiología, vía de abordaje (femoral o braquial), tipo de procedimiento anestésico, éxito técnico, existencia o no de complicación intraoperatoria (migración del *stent*, fallecimiento del paciente durante la intervención), complicaciones postoperatorias, paliación de la sintomatología, existencia o no de recurrencias, así como la mortalidad a los 10 años.

Se consideró éxito técnico la posibilidad de cruzar la lesión y dilatar la luz del vaso al menos 10 mm. Durante el seguimiento, la permeabilidad del *stent* se valoró mediante radiografía simple de tórax y exploración clínica. Se consideró reestenosis la aparición de síntomas congestivos venosos y la deformación oclusiva del *stent*.

## Resultados

Se realizaron un total de 13 procedimientos endovasculares en pacientes con SVCS, de los cuales 10 eran hombres (77%) y tres mujeres (23%), con una edad media de  $63,5 \pm 13$  años (42-80 años). El seguimiento medio fue de  $4,4 \pm 2,9$  años (un mes-10 años). Los datos principales registrados sobre cada paciente se hallan recogidos en la tabla 1.

La etiología del SVCS fue la siguiente: carcinoma de pulmón en 6 de los casos (46,2%), carcinoma esofágico en un caso (7,6%), metástasis en mediastino en tres de los pacientes (23,1%) y presencia de vía central para tratamiento con quimioterapia en otros tres casos (23,1%).

El procedimiento endovascular fue técnicamente satisfactorio en 12 pacientes (92,3%), con paso de la guía a través de la lesión y dilatación posterior de la vena cava superior. Habitualmente se colocó un *stent* por paciente, pero hubo tres casos en los que fueron necesarios dos *stents* para recanalizar de manera satisfactoria el drenaje venoso de los troncos innominados.

Solo en un caso (7,7%) se produjo migración del *stent* hacia la aurícula derecha como complicación intraoperatoria, lo que obligó a la colocación de otro *stent* proximal para recanalizar la lesión. No se registró mortalidad en relación con el procedimiento ni otra complicación sistémica.

La vía de abordaje fue femoral en 10 pacientes (77%) y braquial en tres procedimientos (23%). En los casos en los que el abordaje fue femoral se debió a la gravedad del cuadro de edema motivado por el SVCS que dificultó el abordaje por vía humeral, siendo necesario el abordaje femoral.

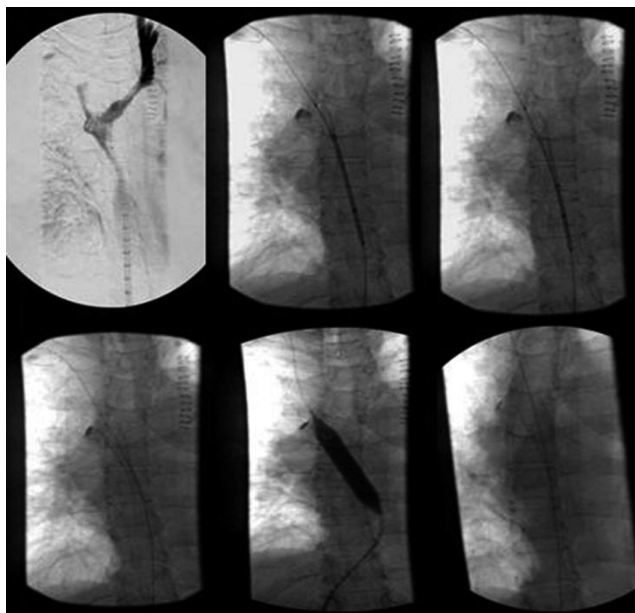


Figura 2 Imágenes angiográficas del procedimiento endovascular, así como del resultado final.

En cuanto al procedimiento anestésico, 11 (84,6%) fueron realizados con anestesia local y los dos restantes (15,4%) con anestesia general debido a la patología sistémica y la comorbilidad asociada de los pacientes.

En los primeros días tras la cirugía se registró en la totalidad de los casos mejoría clínica, con la resolución prácticamente completa de los signos o síntomas congestivos venosos que conllevaron la intervención. Solo en dos de los 13 casos (15,4%) se observó recurrencia clínica del SVCS a los 6 y 12 meses de seguimiento, que se confirmó en la radiografía simple de tórax con la reestenosis del *stent*. Ambos casos se resolvieron satisfactoriamente mediante angioplastia posterior. Ello se traduce en un fallo inicial por migración del *stent* (éxito técnico del 92,3%) y dos reestenosis posteriores por progresión de la enfermedad tumoral (permeabilidad a los 12 meses del 84,6%).

Durante el seguimiento, 7 pacientes fallecieron como consecuencia de la progresión de su tumor maligno, pero sin relación con el cuadro obstructivo de la vena cava superior. Los pacientes restantes se hallan asintomáticos en el momento actual y con una buena calidad de vida.

## Discusión

El SVCS es un cuadro altamente incapacitante y potencialmente letal para el paciente, y su etiología es en un 80% de los casos debida a una neoplasia maligna pulmonar o mediastínica, mientras que en un porcentaje menor corresponde a accesos venosos centrales.

La realización de procedimientos endovasculares en esta patología se ha instaurado como método de elección. Así, recomendaciones de la *French Society of Cardiovascular Imaging*<sup>7</sup> basadas en publicaciones recientes establecen que el tratamiento endovascular del SVCS debe ser considerado como primera opción terapéutica en pacientes con cuadro

**Tabla 1** Principales variables recogidas sobre cada uno de los pacientes

Paciente	Edad	Sexo	Proceso desencadenante	Éxito técnico	Complicación intraoperatoria	Vía de abordaje	Procedimiento anestésico	Supervivencia tras <i>stent</i>
1	69	M	Vía central tratamiento QT	Sí	No	Femoral	Local	Asintomática a los 10 años
2	49	H	Metástasis mediastino	Sí	No	Braquial	Local	Fallecido a los 18 meses
3	75	H	Carcinoma epidermoide de pulmón	Sí	No	Femoral	General	Asintomático a los 8 años
4	65	H	Carcinoma epidermoide de pulmón	Sí	No	Femoral	Local	Fallecido a los 6 meses
5	61	H	Carcinoma epidermoide de pulmón	Sí	No	Femoral	Local	Fallecido a los 12 meses
6	42	M	Cáncer microcítico de pulmón	Sí	No	Femoral	Local	Asintomática a los 6 años
7	80	H	Metástasis mediastino	Sí	No	Braquial	Local	Fallecido a los 5 años
8	79	H	Carcinoma epidermoide de pulmón	Sí	No	Braquial	Local	Asintomático a los 24 meses
9	49	H	Vía central tratamiento QT	Sí	No	Femoral	Local	Fallecido a los 36 meses
10	73	H	Vía central tratamiento QT	Sí	No	Femoral	General	Asintomático a los 7 años
11	57	H	Metástasis mediastino	Sí	No	Femoral	Local	Asintomático a los 48 meses
12	62	H	Carcinoma de esófago	No	Migración <i>stent</i>	Femoral	Local	Fallecido al mes
13	64	M	Cáncer microcítico de pulmón	Sí	No	Femoral	Local	Fallecida a los 6 meses

H: hombre; M: mujer; QT: quimioterapia.

grave y mala tolerancia clínica, como segunda opción tras el fallo de otras alternativas terapéuticas (radioterapia, quimioterapia, esteroides), e incluso de reserva para un tratamiento complementario posterior.

El procedimiento endovascular para este tipo de pacientes es mínimamente invasivo y suele realizarse mediante anestesia local con pocos riesgos para los pacientes. Así, la morbilidad y la mortalidad descritas para este procedimiento varían entre el 0-23% y 0-6,7%, respectivamente, según publicaciones previas<sup>4,8</sup>.

Las complicaciones más comunes que pueden derivarse del procedimiento endovascular son variadas y pueden ser: migración del *stent*, embolia pulmonar, trombosis aguda del *stent*, hemorragia, edema pulmonar por aumento del retorno venoso, etc.<sup>9,10</sup>. Para evitar la migración, como ocurrió en uno de nuestros casos, recomendamos un despliegue lento que facilite la expansión progresiva del *stent* autoexpandible de nitinol por acción del calor corporal, así como su anclaje en uno de los troncos venosos innominados, dada la tendencia al desplazamiento anterior de este tipo de *stent* y a su movilización por el efecto del flujo venoso.

En casuísticas previas publicadas<sup>4,11</sup>, el éxito técnico fluctúa entre el 95-100%, el éxito clínico entre el 90-100%, la permeabilidad inmediata (tras control intraoperatorio satisfactorio) entre el 77-92% y la permeabilidad secundaria entre el 85-100%, con un seguimiento que varía entre 2,9 y

17 meses. Todos estos resultados son coincidentes y concordantes con los obtenidos en nuestra serie.

El tratamiento endovascular del SVCS proporciona, por otra parte, una rápida mejoría en la calidad de vida del paciente y la inmediata desaparición de la clínica congestiva del hemicuerpo superior en menos de 24 horas<sup>12</sup>, tal y como hemos podido observar en nuestros pacientes.

En cuanto al régimen antitrombótico que deberá precisar el paciente tras la intervención quirúrgica, podemos decir que éste se deberá definir individualmente para cada caso. En algunas series el régimen antitrombótico consiste en una dosis diaria de clopidogrel 75 mg<sup>9</sup>, mientras que en otras se opta por el tratamiento con acenocumarol durante tres meses<sup>11</sup>. Dado que el problema es la oclusión del *stent*, nosotros recomendamos la anticoagulación oral en la fase inicial (tres meses) y la posterior antiagregación plaquetaria indefinida.

Así, deberemos optar entre la antiagregación plaquetaria o la anticoagulación (preferentemente heparinas de bajo peso molecular) en función de la patología asociada y las condiciones específicas de cada paciente. No hemos de olvidar que se trata mayoritariamente de pacientes oncológicos con importantes comorbilidades, en los que deberemos valorar el riesgo-beneficio del tratamiento. Hacen falta estudios que definan la mejor actitud terapéutica.

## Conclusión

Podemos decir que el tratamiento endovascular del SVCS es un procedimiento eficaz y seguro, mínimamente invasivo<sup>12</sup> y con poca morbilidad y mortalidad asociadas, que proporciona una rápida mejoría en la calidad de vida del paciente y en los síntomas compresivos.

## Conflicto de intereses

Los autores declaran no tener ningún conflicto de intereses.

## Bibliografía

1. Parish JM, Marschke RF, Dines DE, Lee RE. Etiologic considerations in superior vena cava syndrome. *Mayo Clin Proc.* 1985;56:407-13.
2. Sharafuddin M, Sun S, Hoballah J. Endovascular management of venous thrombotic diseases of the upper torso and extremities. *J Vasc Interv Radiol.* 2002;13:975-90.
3. Pérez CA, Presant CA, Van Amburg AL. Management of superior vena cava syndrome. *Semin Oncol.* 1978;5:123-35.
4. Kim YI, Kim KS, Ko YC, Park CM, Lim SC, Kim YC. Endovascular stenting as a first choice for the palliation of superior vena cava syndrome. *J Korean Med Sci.* 2004;19:519-22.
5. Bergoing RM, Mertens MR, Valdés EF, Krämer SchA, Álvarez ZM, Bertin CP. [Endovascular treatment of superior vena cava syndrome]. *Rev Med Chil.* 2006;134:827-32.
6. Kishi K, Sonomura T, Mitsuzane K, Nishida N. Self expandable metallic stent therapy for superior vena cava syndrome: clinical observations. *Radiology.* 1993;189:531-5.
7. Chabert V, De Baere T. Recommandations concernant l'angioplastie des veines centrales thoraciques et de la veine cave supérieure. *Société Française d'Imagerie Cardio Vasculaire;* 2007.
8. Leggio L, Abenavoli L, Vonghia L, Perrone L, Niccoli L, Fusco B, et al. Superior vena cava thrombosis treated by angioplasty and stenting in a cirrhotic patient with peritoneovenous shunt. *Ann Thorac Cardiovasc Surg.* 2008;14:60-2.
9. Kee S, Kinoshita L, Razavi M, Nyman U, Semba C, Dake M. Superior vena cava syndrome: treatment with catheter-directed thrombolysis and endovascular stent placement. *Radiology.* 1998;206:187-93.
10. Bagul NB, Moth P, Menon NJ, Myint F, Hamilton G. Migration of superior vena cava stent. *J Cardiothorac Surg.* 2008;3:12.
11. Bierdrager E, Lampmann L, Lohle P, Schoemaker C, Schijen J, Palmen F, et al. Endovascular stenting in neoplastic superior vena cava syndrome prior to chemotherapy or radiotherapy. *Neth J Med.* 2005;63:20-3.
12. Da Ines D, Chabrot P, Cassagnes L, Merle P, Filaire M, Ravel A, et al. Traitement endovasculaire du syndrome cave supérieur d'origine néoplasique: à propos de 34 patients. *J Radiol.* 2008;89:881-9.