



Caso Clínico

Miomas uterinos como causa poco frecuente de síndrome de compresión de vena iliaca

Uterine myomas as a rare cause of iliac vein compression syndrome

Teresa Lidia Reyero Postigo, Luis Miguel Izquierdo Lamoca

Servicio de Angiología, Cirugía Vascul y Endovascular. Centro Integral de Enfermedades Cardiovasculares (CIEC). Hospital Universitario HM Montepríncipe. HM Puerta del Sur. Madrid

Resumen

Palabras clave:

Compresión iliaca.
Síndrome May-Thurner. Miomas.
Extrínseco.

La compresión de la vena iliaca común izquierda suele producirse por el paso de la arteria iliaca común derecha (síndrome de May-Thurner), pero no debemos olvidar que hay otras causas que pueden producir estenosis de la misma. Presentamos dos casos de pacientes en las que la estenosis era secundaria a miomas uterinos y tras la flebografía de confirmación fueron derivadas a Ginecología para su tratamiento.

Abstract

Keywords:

Iliac compression.
May-Thurner
syndrome.
Myomas. Extrinsic.

Iliac compression syndrome (May-Thurner syndrome) is usually caused by pathologic compression of the left common iliac vein by the right common iliac artery, but we must not forget that there are other causes of stenosis. In these cases, two women suffered from stenosis secondary to myomas, and they were sent to Gynecology for their treatment after a diagnostic phlebography.

Recibido: 08/04/2021 • Aceptado: 23/04/2021

Conflicto de intereses: los autores declaran no tener conflicto de interés.

Reyero Postigo TL, Izquierdo Lamoca LM. Miomas uterinos como causa poco frecuente de síndrome de compresión de vena iliaca. *Angiología* 2021;73(5):256-259

DOI: 10.20960/angiologia.00311

Correspondencia:

Teresa Lidia Reyero Postigo.
Servicio de Angiología, Cirugía Vascul y Endovascular. Centro Integral de Enfermedades Cardiovasculares (CIEC). Hospital Universitario HM Montepríncipe. Av. de Montepríncipe, 25. 28660 Boadilla del Monte, Madrid
e-mail: teresareyero1990@gmail.com

INTRODUCCIÓN

Las lesiones iliacas de origen no trombótico (también conocidas como síndrome de May-Thurner o de Cockett) suelen producirse por compresión de la vena iliaca común izquierda entre la arteria iliaca común derecha y el cuerpo vertebral (2-4). Dicha compresión, con el tiempo, puede producir la formación de adherencias fibróticas de la vena con estenosis u obstrucción de la misma (3). Su verdadera incidencia es desconocida, aunque se diagnostica en un 2-5 % de los pacientes valorados por insuficiencia venosa crónica (1,2).

Aunque la presentación más habitual es la comentada previamente, con origen en la compresión producida por el paso de la arteria iliaca común derecha, no podemos olvidar otras posibles causas, como la compresión por la vejiga, el riñón (2) o, como en los casos que presentamos, por miomas uterinos (6-9).

CASO CLÍNICO

Caso clínico 1: mujer de 51 años, con antecedentes personales de alergia a aspirina, poliplectomía uterina e insuficiencia venosa crónica con ligadura de safena interna izquierda en 2013. Acude a nuestras consultas en agosto de 2020 por recidiva varicosa y empeoramiento de sus molestias flebostáticas. A la exploración física presenta pulsos a todos los niveles, con telangiectasias bilaterales, sin signos de trombosis venosa profunda u otras complicaciones.

Caso clínico 2: mujer de 42 años, sin antecedentes médico quirúrgicos de interés, derivada por clínica flebostática en miembro inferior izquierdo. Exploración física anodina, con telangiectasias.

En ambos casos se realiza de entrada ecodoppler venosa abdominal y de miembros inferiores, donde se observan signos compatibles con posible estenosis de vena iliaca izquierda, por lo que se realiza angioRMN abdomino-pélvica que confirma dicha estenosis, la cual en el caso 1 se puede observar también a nivel de iliaca común derecha, y se produce debido a compresión extrínseca por miomas uterinos de gran tamaño (Fig. 1). Estos hallazgos se confirman por flebogafía (Fig. 2).

Dada la estenosis secundaria se decide derivación de ambas pacientes a Ginecología para tratamiento por su parte.

Tras la resección de los miomas uterinos las pacientes presentaron mejoría clínica, con desaparición de la sintomatología flebostática.

DISCUSIÓN

El término "lesiones no trombóticas de vena iliaca" es un término genérico que engloba no solo las lesiones de vena iliaca izquierda causadas por el cruce de la arteria contralateral, sino aquellos con causas distintas (1), como puede ser la compresión por otras estructuras vasculares como la vena iliaca común derecha por la arteria ipsilateral, la arteria iliaca común izquierda por la arteria iliaca derecha y/o izquierda, la vena iliaca externa derecha o izquierda por la arteria iliaca externa o interna el ligamento inguinal o compresión de vena cava inferior por la arteria iliaca común derecha en pacientes con bifurcación alta (5) o por otras estructuras como adenopatías, tumores, hematoma, aneurisma (5), vejiga, riñón (3) o, como en el caso que presentamos, por miomas uterinos (6-9).

Los hallazgos típicos (espolones en vena iliaca) suelen ser muy prevalentes en la población general y suelen ser asintomáticos. El síndrome clínico (síndrome de May Thurner, de Cockett o de compresión de vena iliaca) se encuentra en un 2-5 % de los pacientes durante la exploración por problemas venosos en miembros inferiores (1-4), y es responsable de 2-3 % de las trombosis venosas profundas de miembros inferiores y del 50 % de las ileofemorales (1).

Además de la trombosis venosa, puede presentarse con clínica de edema o inflamación de pierna izquierda, claudicación venosa, úlceras cutáneas o varices (4).

Se presenta con más frecuencia en las mujeres (ratio 2:1), en las que además se suele presentar a una edad más temprana y con mayor riesgo de tromboembolismo pulmonar (3). Su diagnóstico debe basarse tanto en la clínica como en los hallazgos radiológicos.

Dada la posibilidad de complicaciones como las descritas previamente y la pobre respuesta al trata-

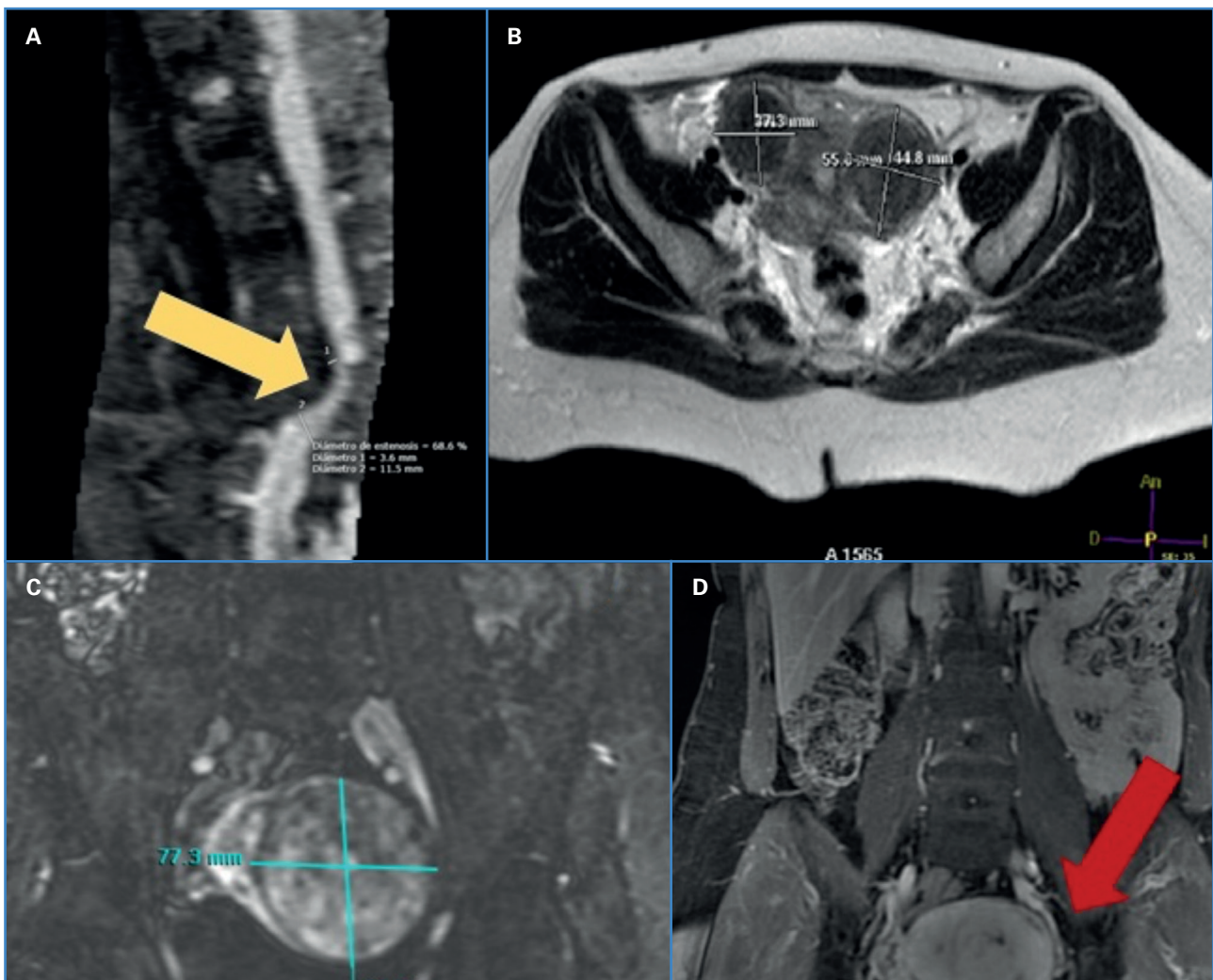


Figura 1. A. Paciente 1. Estenosis de vena iliaca común en la zona de los miomas, marcado con flecha roja. B. Caso clínico 1. Miomas uterinos que condicionan estenosis de la vena iliaca bilateralmente. C y D. Caso clínico 2. Corte coronal donde se observa el adelgazamiento de la vena iliaca externa izquierda secundaria a mioma de gran tamaño, marcado con flecha roja.

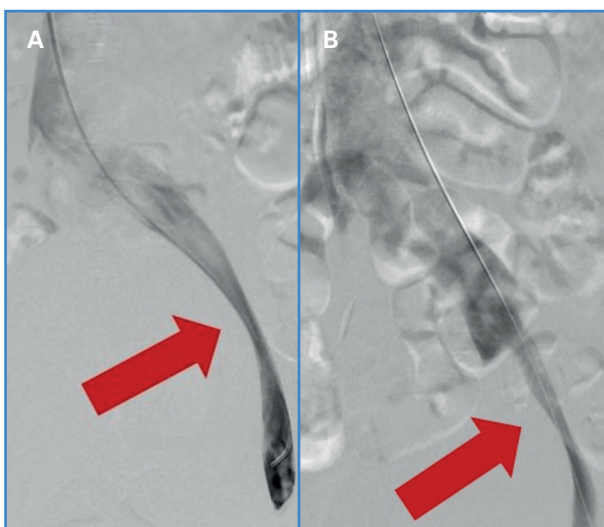


Figura 2. Flebografía con imagen de estrechamiento a nivel de vena iliaca externa del lado izquierdo (flecha roja).

miento conservador, el diagnóstico y tratamiento precoz son cruciales en este tipo de paciente (4).

Para su diagnóstico, el primer paso será la realización de una ecodoppler color, ya que es un método no invasivo. Hay que tener en cuenta que a menudo puede haber dificultad para visualizar la vena iliaca con suficiente precisión diagnóstica, ya sea por la superposición de gas abdominal o por la profundidad de la vena.

El uso de angiotomografía axial computarizada o angiorresonancia magnética será de utilidad en esos casos, ya que detectan las estenosis más pronunciadas y además tienen la ventaja de identificar las causas de compresiones extrínsecas.

El inconveniente de estas técnicas sería su limitación para detectar lesiones intravasculares de las

lesiones iliacas de origen no trombotico, como las membranas o los espolones que comentábamos previamente.

Dentro de las técnicas diagnósticas invasivas destaca la flebografía, que ha sido considerada como patrón oro para la valoración de la patología venosa obstructiva. Nos permitirá estimar en tiempo real el flujo sanguíneo y a valorar el grado de estenosis de la lesión.

La incidencia de miomas uterinos en mujeres en edad reproductiva es alta (> 70 %) (8), y estas pacientes tienen un riesgo mayor de trombosis en relación con la población general, tanto por la situación de policitemia y trombocitosis reactiva secundaria a menorragia que pueden producir, como por la posibilidad de efecto masa en la vena (9).

Este mayor riesgo de trombosis que producen justifica que la mayoría de los casos descritos en la literatura de estenosis secundaria a miomas debuten como trombosis venosa profunda (6-9).

El tratamiento en estos casos deberá incluir el de la causa subyacente, con histerectomía de ser preciso. En el caso de trombosis venosa es recomendable la cirugía de descompresión previa al tratamiento quirúrgico de la misma (7).

BIBLIOGRAFÍA

1. Raju S, Neglen P. High prevalence of nonthrombotic iliac vein lesions in chronic venous disease: a permissive role in pathogenicity. *J Vasc Surg* 2006;44(1):136-43; discussion 144. DOI: 10.1016/j.jvs.2006.02.065
2. Hurst DR, Forauer AR, Bloom JR, Greenfield LJ, Wakefield TW, Williams DM. Diagnosis and endovascular treatment of ilio caval compression syndrome. *J Vasc Surg* 2001;34(1):106-13. DOI: 10.1067/mva.2001.114213
3. Kaltenmeier CT, Erben Y, Indes J, Lee A, Dardik A, Sarac T, Ochoa Chara CI. Systematic review of May-Thurner syndrome with emphasis on gender differences. *J Vasc Surg Venous Lymphat Disord* 2018;6(3):399-407.e4. DOI: 10.1016/j.jvsv.2017.11.006
4. Brinegar KN, Sheth RA, Khademhosseini A, Bautista J, Oklu R. Iliac vein compression syndrome: Clinical, imaging and pathologic findings. *World J Radiol* 2015;7(11):375-81. DOI: 10.4329/wjr.v7.i11.375
5. Esposito A, Charisis N, Kantarovsky A, Uhl JF, Labropoulos N. A Comprehensive Review of the Pathophysiology and Clinical Importance of Iliac Vein Obstruction. *Eur J Vasc Endovasc Surg* 2020;60(1):118-25. DOI: 10.1016/j.ejvs.2020.03.020
6. Barnaby J, Martynov A, Shah S, Ramanathan A. Giant subserosal myoma causing deep venous thrombosis in a patient with pre-existing May-Thurner syndrome. *Radiol Case Rep* 2020;15(6):644-9. DOI: 10.1016/j.radcr.2020.02.010
7. Maruyama T, Miyamoto A. Endovascular strategy for deep vein thrombosis caused by a huge uterine myoma accompanied by May-Thurner syndrome: A case report. *Radiol Case Rep* 2020;15(10):1921-6. DOI: 10.1016/j.radcr.2020.07.070
8. Chang SC, Tsai MJ, Hsu CF. May-Thurner syndrome caused by a huge uterine myoma. *Ci Ji Yi Xue Za Zhi* 2017;29(4):235-6. DOI: 10.4103/tcmj.tcmj_126_17
9. Lacharite-Roberge AS, Raza F, Bashir R, Dass CA, Moser GW, Auger WR, et al. Case series of seven women with uterine fibroids associated with venous thromboembolism and chronic thromboembolic disease. *Pulm Circ* 2019;9(1):2045894018803873. DOI: 10.1177/2045894018803873