



Caso Clínico

Fístula ureteroiliaca como complicación de colocación de catéter JJ

Ureteroiliac fistula as a JJ catheter placement complication

Amaia Ormaechevarria Iturrizaga, Juan Carlos Fernández Fernández, Melina Vega de Ceniga, June Blanco Larizgoitia, Luis Estallo Laliena

Servicio de Angiología, Cirugía Vasculay Endovascular. Hospital Universitario de Galdakao-Usansolo. Galdakao, Bizkaia

Resumen

Introducción: la colocación de un catéter JJ es una maniobra urológica habitual. Pese a su relativa sencillez, esta técnica puede asociar complicaciones.

Caso clínico: se presenta un caso de fístula ureteroiliaca, una de las complicaciones más infrecuentes. Se trata de una mujer de 69 años con antecedentes de carcinoma de cérvix tratado con cirugía y radioterapia pélvica, atrofia obstructiva del riñón izquierdo, y atrapamiento ureteral derecho, que precisaba recambios periódicos de su catéter ureteral derecho. Durante el último recambio se objetivó sangrado activo y hematuria procedente del uréter. Tras estudio mediante TAC, ureterorrenoscopia y arteriografía se diagnosticó una fístula ureteroiliaca. Mediante punción percutánea ecoguiada femoral derecha, se implantó un *stent* recubierto de 8 x 57 mm (Begrift®) en la arteria iliaca externa derecha, con corrección instantánea del sangrado.

Discusión: la fístula ureteroiliaca es una complicación inusual tras la colocación de un catéter JJ. Se ha realizado una revisión de casos publicados sobre esta patología y se observan antecedentes de historia quirúrgica vascular y/u oncológica y tratamiento radioterápico pélvico previo en todos ellos. Tras esta revisión se concluye que el tratamiento endovascular es de primera elección, pues se trata de un abordaje mínimamente invasivo que ofrece opciones de diagnóstico y tratamiento de manera rápida y eficaz.

Palabras clave:

Fístula ureteroiliaca.
Complicación catéter JJ.
Endoprótesis iliaca.

Abstract

Introduction: the placement of a JJ catheter is a common urological maneuver. Despite its relative simplicity, this technique can have complications associated.

Case report: we present a case of a 69-year-old woman who developed a ureteroiliac fistula, one of the rarest complications after the placement of a JJ catheter. She had a history of cervix carcinoma treated with surgery and pelvic radiotherapy, with only one functional kidney due to obstructive atrophy of the left kidney, and right ureteral obstruction, and she required periodic replacement of her right ureteral catheter. During the last replacement, active bleeding and hematuria coming from the right ureter was observed; the study was completed with CT, ureterorenoscopy and arteriography, diagnosing a right ureteroiliac fistula. Using ultrasound-guided right femoral percutaneous puncture, an 8 x 57 mm coated stent (Begrift®) was implanted in the right proximal external iliac artery, with instant correction of the bleeding.

Discussion: ureteroiliac fistula is an unusual complication after the placement of a JJ catheter. We performed a review of published cases and history of pelvic surgery and/or radiotherapy was described in all of them. We can conclude that endovascular treatment is currently the first-line management of ureteroiliac fistula. It is a minimally invasive approach that offers fast and effective diagnostic and treatment options.

Keywords:

Ureteroiliac fistula. JJ catheter complication. Iliac endoprosthesis.

Recibido: 07/04/2021 • Aceptado: 21/04/2021

Conflicto de intereses: los autores declaran no tener conflicto de interés.

Ormaechevarria Iturrizaga A, Fernández Fernández JC, Vega de Ceniga M, Blanco Larizgoitia J, Estallo Laliena L. Fístula ureteroiliaca como complicación de colocación de catéter JJ. *Angiología* 2021;73(5):250-255

DOI: 10.20960/angiologia.00308

Correspondencia:

Amaia Ormaechevarria Iturrizaga.
Servicio de Angiología, Cirugía Vasculay Endovascular. Hospital Universitario de Galdakao-Usansolo. Labeaga Auzoa. 48960 Galdakao, Bizkaia
e-mail: amaia.ormaechevarria@gmail.com

INTRODUCCIÓN

La colocación de un catéter JJ es una maniobra urológica habitual. En la actualidad presenta una indicación profiláctica asociada a procedimientos endourológicos para disminuir el riesgo de obstrucción por edema ureteral, coágulos o restos litiásicos; o terapéutica, como tratamiento de múltiples patologías, para permitir el drenaje correcto de la vía urinaria (1).

Pese a su relativa sencillez, esta técnica puede asociar complicaciones como la disuria o hematuria autolimitadas, migración del catéter, calcificación, rotura u obstrucción del mismo (1).

Presentamos un caso de fístula ureteroiliaca, una de las complicaciones más infrecuentes tras la colocación de un catéter JJ.

CASO CLÍNICO

Se trata de una mujer de 69 años con antecedente de carcinoma de cérvix tratado con cirugía (histerectomía + doble anexectomía + linfadenectomía pélvica y paraaórtica bilateral) + radioterapia pélvica adyuvante. Presentaba atrofia obstructiva del riñón izquierdo por cambios actínicos pélvicos y atrapamiento ureteral derecho como secuela del tratamiento. La paciente, monorrena funcional, se

encontraba en seguimiento por el servicio de Nefrología y portaba un catéter ureteral derecho realizando recambios periódicos del mismo.

Acude para un nuevo recambio y durante la intervención se objetiva sangrado, un coágulo vesical y hematuria procedente del uréter derecho por lo que se coloca un nuevo catéter JJ como drenaje. Tras la intervención se produce un deterioro agudo de la función renal con ascenso de las cifras de creatinina hasta 6 mg/dL, respecto de su basal (2,5-3 mg/dL). Se solicita estudio con TAC donde se objetiva un urinoma a nivel de vías urinarias, requiriendo una nefrostomía percutánea evacuadora.

Cinco días más tarde la paciente desarrolla un sangrado a través de la nefrostomía. En una nueva TAC se evidencian un hematoma subcapsular y restos hemáticos intrarrenales. Posteriormente el estudio se complementa con una arteriografía donde se visualizan y embolizan dos pseudoaneurismas renales capsulares.

Los días posteriores presenta nuevamente hematuria anemizante alcanzando niveles de Hb de 7,2 g/dL; y mediante ureterorenoscopia y arteriografía se diagnostica una fístula ureteroiliaca derecha (Fig. 1A-C).

Bajo anestesia local y mediante punción percutánea ecoguiada femoral derecha, se implanta un *stent* recubierto de 8 x 57 mm (Begrift®) en la arteria iliaca externa proximal derecha (Fig. 1D), con

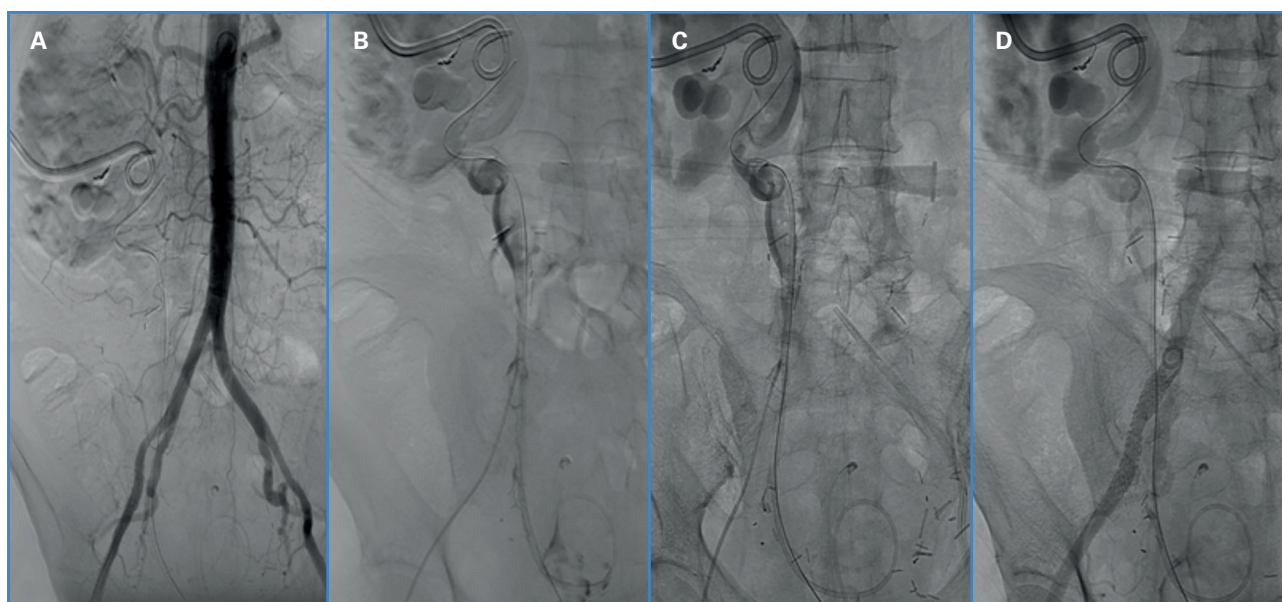


Figura 1. A. Aortografía para valorar la localización de las ramas principales renales e infrarrenales. B y C. Instilación de contraste y extravasación hacia el uréter, la pelvis renal y la vejiga. D. Implante de endoprótesis Begraft® 8 x 57 mm en la arteria.

corrección del sangrado. Posteriormente se retira el catéter JJ y se coloca una nefrostomía con balón permanente.

El posoperatorio es prolongado con recuperación de la función renal y resolución de la hematuria. Es dada de alta con doble antiagregación (ácido acetilsalicílico 100 mg y clopidogrel 75 mg) durante 3 meses y profilaxis antibiótica ante cualquier procedimiento invasivo diagnóstico y/o terapéutico.

En los siguientes meses la paciente sufre deterioro progresivo de la función renal; se encuentra actualmente en prediálisis, sin nuevos episodios de hematuria. El seguimiento posterior en consulta muestra el *stent* iliaco permeable y sin complicaciones en controles ecográficos; la paciente se mantiene antiagregada con monoterapia, se encuentra asintomática desde el punto de vista vascular y conserva pulsos distales.

DISCUSIÓN

La fístula ureteroiliaca es una de las complicaciones más infrecuentes tras la colocación de un catéter JJ. Es importante la sospecha clínica inicial tras episodios reiterados de hematuria para un correcto diagnóstico ya que se trata de una complicación grave y potencialmente mortal.

Se ha realizado una revisión de casos similares que se recogen en la tabla I.

Cabe destacar los antecedentes oncológicos, cirugías y tratamiento radioterápico pélvico que se dan en todos los casos registrados (3-13). Estos datos pueden hacer sospechar de una posible fístula y ayudar en el diagnóstico precoz y tratamiento primario de la lesión.

El diagnóstico de este tipo de patología no siempre se realiza de manera precoz.

Tabla I. Revisión bibliográfica de casos clínicos de fístulas ureteroiliacas (FUI) previamente publicados. La paciente nº 17 corresponde al caso presentado en este artículo

Paciente	Edad	Sexo	Factor de riesgo	Tipo de FUI	Clínica	Diagnóstico	Tratamiento	Complicación/mortalidad
1 (3)	54	M	- Cáncer de cérvix: CX + RT - Estenosis ureteral con cambios de catéter periódicos	Uréter - AIE I	Sangrado por nefrostomía	Ureterografía/pielografía	Embolización de AII I + <i>stent</i> recubierto Viabahn 8 x 50 mm AIC I y AIE prox. I	No
2 (4)	77	H	- Fibrosis retroperitoneal por AAA inflamatorio operado mediante endoprótesis bifurcada - Estenosis ureteral con cambios de catéter periódicos	Uréter - AIC D	Shock hipovolémico	Arteriografía intraoperatoria	<i>Stent</i> recubierto Wallgraft 9 x 70 mm AIC D y AIE prox. D	No
3 (5)	70	M	- Cáncer de útero: CX + RT - Portadora de catéteres ureterales por cálculos renales	Uréter - AIC D	Hematuria persistente	Arteriografía	Embolización de AII D + <i>stent</i> recubierto Viabahn 9 x 5 mm AIC D y AIE prox. D	No
4 (6)	66	H	- Infección de prótesis aorto-bifemoral (cirugía previa)	Uréter - Rama I de prótesis aorto-femoral	Hematuria persistente intraoperatoria	Ureterografía/pielografía	- Ureteroplastia término-terminal - Retirada de prótesis vascular infectada	- Isquemia crítica EII - ASC EII

M: mujer; H: hombre; AIC: arteria iliaca común; AIE: arteria iliaca externa; AII: art.

(Continúa en la página siguiente)

Tabla I (Cont.). Revisión bibliográfica de casos clínicos de fístulas ureteroiliacas (FUI) previamente publicados. La paciente nº 17 corresponde al caso presentado en este artículo

Paciente	Edad	Sexo	Factor de riesgo	Tipo de FUI	Clínica	Diagnóstico	Tratamiento	Complicación/mortalidad
5 (7)	51	M	<ul style="list-style-type: none"> - Cáncer de cérvix: CX + RT - Estenosis con catéteres ureterales bilaterales 	Uréter - AIE D	Ureterorragia durante cambio de catéter	No se confirmó, alta sospecha	Stent recubierto AIE D	Oclusión del stent a los 2 años → fístula urétero-arterio-entérica → laparotomía exploradora: retirada de stent vascular + ligadura de AIE D + ligadura de uréter D + resección segmentaria intestinal → sin isquemia posterior en la EID
6 (8)	82	H	<ul style="list-style-type: none"> - Cáncer vesical y prostático con cistoprostatectomía tipo Bricker - Portador de catéter JJ por fuga en anastomosis ileoureteral 	Uréter - AIC I	Dolor en flanco y hematuria masiva	Arteriografía	Stent recubierto Wallgraft 12 x 30 mm y 12 x 50 mm AIC I	No
7 (8)	88	H	<ul style="list-style-type: none"> - Carcinoma vesical con cistectomía tipo Bricker - Portador de catéter por fuga en anastomosis ileoureteral izquierdo 	Uréter - AIC I	Hematuria franca y dolor en ambos flancos	Arteriografía	Stent recubierto Atrium 10 x 38 mm AIC I + stent no recubiertos prox. y distal (14 x 40 mm y 12 x 40 mm)	Reintervención por persistencia de FUI → colocación de nuevo stent recubierto Atrium 10 x 38 mm en AIC I
8 (9)	70	M	<ul style="list-style-type: none"> - Cáncer de cérvix: CX + RT - Estenosis con catéter ureteral bilateral 	Uréter - AIE I	Hematuria durante cambio de catéter	Arteriografía	Stent recubierto Viabahn 8 x 50 mm AIE I	Sin seguimiento
9 (9)	77	M	<ul style="list-style-type: none"> - Cáncer de útero: CX + RT - Estenosis con catéter ureteral bilateral. 	Uréter - AII D	Hematuria durante el cambio de catéter	Arteriografía	Embolización AII D + Extensión iliaca (Gore) 16 x 12 x 70 mm en AIC y AIE D	Muerte al año por complicación de ERC progresiva
10 (9)	58	M	<ul style="list-style-type: none"> - Cáncer de cérvix: CX + RT - Estenosis con catéter ureteral bilateral 	Uréter - AII D	Hematuria franca	Arteriografía	Stent recubierto Atrium 5 x 22 mm en AII D	No
11 (9)	58	M	<ul style="list-style-type: none"> - Cáncer de ovario y recto: CX + RT - Estenosis con catéter ureteral bilateral 	Uréter - AIC D	Hematuria franca	Ureterografía/pielografía	Stent recubierto Viabahn 9 x 100 mm en AIC y AIE D	Infección y oclusión del stent al año con sangrado por nefrostomía → VBX 11 x 79 mm en eje iliaco D + antibioticoterapia crónica

M: mujer; H: hombre; AIC: arteria iliaca común; AIE: arteria iliaca externa; AII: art.

(Continúa en la página siguiente)

Tabla I (Cont.). Revisión bibliográfica de casos clínicos de fístulas ureteroiliacas (FUI) previamente publicados. La paciente nº 17 corresponde al caso presentado en este artículo

Paciente	Edad	Sexo	Factor de riesgo	Tipo de FUI	Clínica	Diagnóstico	Tratamiento	Complicación/mortalidad
12 (9)	56	H	- Cáncer colorrectal: CX + RT	Uréter - AII I	Sangrado por urostomía/ ileostomía	Arteriografía	Embolización AII I + <i>stent</i> recubierto eje iliaco I	Infección de coils al de 2 meses → Amplatzer AIC I + ligadura AIE I + <i>bypass</i> fem D - fem I → Sangrado AIC I al de 3 meses → <i>exitus</i>
13 (10)	64	H	- Cáncer vesical con cistoprostatectomía tipo Bricker - Portador de catéter J por estenosis en anastomosis ileoureteral izquierda	Uréter - AIC I	Hematuria intermitente + dolor en flanco	Arteriografía	<i>Stent</i> recubierto LifeStream en AIC I	No
14 (11)	62	M	- Cáncer de cérvix: CX + RT - Tromboembolización sobre AIE D - Estenosis ureteral D con catéter JJ	Uréter - AIE D	Hematuria franca intermitente	Ureterografía/ pielografía	<i>Stent</i> recubierto Viabahn en AIC y AIE D	No
15 (12)	75	M	- Cáncer de útero: CX + RT - Hidronefrosis y portadora de drenaje JJ con recambios periódicos	Uréter - AIE D	Hematuria aislada	TAC	<i>Stent</i> recubierto Fluency 8 x 60 mm en AIE D	No
16 (13)	76	H	- Cáncer vesical con cistectomía tipo Bricker - Portador de catéter JJ por estenosis en anastomosis ileoureteral izquierda	Uréter - AIC I	Hematuria masiva	No se confirmó, alta sospecha	<i>Stent</i> recubierto Passager en AIC y AIE I	No
17	69	M	- Cáncer de cérvix: CX + RT - Portadora de catéter JJ por estenosis ureteral derecha	Uréter - AIE D	Hematuria intermitente	Arteriografía	<i>Stent</i> recubierto Begraft 8 x 57 mm en AIE prox. D	Pérdida progresiva de FR → hemodiálisis

M: mujer; H: hombre; AIC: arteria iliaca común; AIE: arteria iliaca externa; All: art.

Por un lado, se trata de una patología poco frecuente y presenta una expresión clínica variada e intermitente. Puede presentarse como episodios de hematuria aislados, o presentar de manera aguda un sangrado importante, en caso de fístulas de alto dé-

bito, que llegue a inestabilizar hemodinámicamente al paciente y llevarlo a una situación crítica de shock hipovolémico. Además, en muchas ocasiones las primeras pruebas diagnósticas no evidencian la lesión y fuga de contraste. En nuestra revisión el prin-

principal método diagnóstico fue la arteriografía (3-13); sin embargo, en múltiples casos se realizaron previamente citoscopias, pielografías y/o TAC abdominales que mostraron resultados normales (3-13).

En todos los casos revisados (3-5,7-13), a excepción de uno (6), se realizó un tratamiento endovascular con buenos resultados; resolución completa en la mayoría de los casos desde el momento inicial, con únicamente un caso (8) en el que se tuvo que reintervenir por persistencia de la fístula corrigiéndose en esta segunda cirugía.

En cuanto a las complicaciones a largo plazo se observan dos sobreinfecciones (9), una reintervención por oclusión del *stent* (9), un caso de isquemia crítica y posterior amputación supracondílea (6) y dos casos de fallecimiento, por complicación infecciosa (9) y por comorbilidad asociada a su ERC previa (9). Un paciente se perdió en el seguimiento posterior (9). Cabe destacar un caso (7) con diagnóstico a los dos años de fístula uretero-arterio-entérica que requirió una laparotomía y cirugía multidisciplinar con resección de componentes fistulosos.

El tratamiento endovascular permite realizar un diagnóstico definitivo intraoperatorio en caso de alta sospecha y pruebas complementarias previas normales.

Esta técnica ofrece ventajas evidentes de acceso a distancia a la fístula ureteroiliaca evitando el campo quirúrgico hostil (por cirugías o radioterapia previa) y con opción de tratar el eje iliaco en toda su longitud según la complicación de la lesión. Además, es un procedimiento rápido y técnicamente sencillo.

Tras esta revisión concluimos que se debe mantener un alto nivel de sospecha de fístula ureteroiliaca en caso de hematuria persistente intermitente, en un paciente con cirugía oncológica o tratamiento radioterápico pélvico previo y que el procedimiento endovascular es de elección para el tratamiento de una fístula ureteroiliaca, pues se trata de un abordaje mínimamente invasivo que ofrece opciones de diagnóstico y tratamiento de manera rápida y eficaz.

BIBLIOGRAFÍA

1. Cepeda M, Mainez JA, de la Cruz B, Amón JH. Indicaciones y morbilidad asociada a los catéteres doble J. *Arch Esp Urol* 2016;69:462-70.
2. Van den Bergh RC, Moll FL, de Vries JP, Lock TM. Arterio-ureteral fistulas: unusual suspects-systematic review of 139 cases. *Urology* 2009;74:251-5.
3. Mujo T, Priddy E, Harris JJ, Poulos E, Samman M. Unique Presentation of Hematuria in a Patient with Arterio-ureteral Fistula. *Case Rep Radiol* 2016;8:682040.
4. Meester DJ, van Muiswinkel KW, Amey F, Fransen H, Stocckx L, Merckx L, et al. Endovascular treatment of a ureteroiliac fistula associated with ureteral double J-stenting and an aortic-bifemoral stent graft for an inflammatory abdominal aortic aneurysm. *Ann Vasc Surg* 2006;20:408-10.
5. Copelan A, Chehab M, Cash C, Korman H, Dixit P. Endovascular management of ureteroarterial fistula: a rare potentially life threatening cause of hematuria. *J Radiol Case Rep* 2014;8:37-45.
6. Coelho H, Freire, MJ, Azinhais P, Temido P. Arterio-ureteral fistula: an unusual clinical case. *BMJ Case Rep* 2016;bcr2016214400.
7. Yang H, Rios R, Lombardi J, Marella DM, Seftel AD. Uretero-Arterio-Enteric Fistula Formation and Stent Thrombosis After Endovascular Treatment of Ureteroarterial Fistula: A Case Report and Review of Literature. *J Endourol Case Rep* 2017;3:173-5.
8. Palmerola R, Westerman ME, Fakhoury M, Boorjian SA, Richstone L. Ureteroarterial Fistulas After Robotic and Open Radical Cystectomy. *J Endourol Case Rep* 2016;2:48-51.
9. Titomihelakis G, Feghali A, Nguyen T, Salvatore D, DiMuzio P, Abai B. Endovascular management and the risk of late failure in the treatment of ureteroarterial fistulas. *J Vasc Surg Cases Innov Tech* 2019;5:396-401.
10. Crane A, Rizzo A, Gong M, Sivalingam S. Ureteroarterial Fistula in a Patient with an Ileal Conduit and Chronic Nephroureteral Catheter. *J Endourol Case Rep* 2019;5:64-7.
11. Rittenberg L, Nordsiek M, Cahn D, Zhang K, Taylor N, Ginsberg P. Diagnosis and Management of a Challenging Patient: Ureteroarterial Fistula. *Urology* 2016;97:e9-e10.
12. Hashimoto M, Shimizu N, Toyoda S, Saito Y, Yamamoto Y, Minami T, et al. Uretero-external iliac artery fistula with longterm indwelling of ureteral stent. *Hinyokika Kiyo* 2014;60:269-73.
13. Yamasaki T, Yagihashi Y, Shirahase T, Hashimura T, Okuno T, Kudou T, et al. Endovascular stent graft for management of ureteroarterial fistula: a case report. *Hinyokika Kiyo* 2004;50:641-4.