



Caso Clínico

Tratamiento endovascular del arco aórtico asegurando la salida de los troncos supraaórticos mediante fenestración *in situ*

Endovascular treatment of the aortic arch securing the supraaortic trunks through in-situ fenestration

Matteo Pizzamiglio, Ciro Baeza Bermejillo, Alejandro González García, Valeria Carolina Arízaga Idrovo, César Aparicio Martínez

Servicio de Angiología, Cirugía Vasculay Endovascular. Hospital Universitario Fundación Jiménez Díaz. Madrid

Palabras clave:

Arco aórtico.
Endoprótesis fenestrada.
Fenestración.
Pseudoaneurisma.

Resumen

El tratamiento endovascular para las lesiones del arco aórtico es cada vez más frecuente gracias al empleo de endoprótesis fenestradas. En situaciones de urgencia no siempre es posible la disponibilidad de este tipo de prótesis. Presentamos el caso de un paciente con infección reciente por COVID-19 y pseudoaneurisma del arco aórtico sintomático tratado mediante endoprótesis torácica con fenestración manual y guías precargadas.

Keywords:

Aortic arch.
Fenestrated endoprosthesis.
Fenestration.
Pseudoaneurysm.

Abstract

The use of endovascular repair for aortic arch lesions is increasing thanks to fenestrated endoprosthesis. In emergency situations the availability of these endografts is not always possible. We present the case of a patient with recent COVID-19 infection and a symptomatic aortic arch pseudoaneurysm treated with a physician-made fenestrated endograft and externalized guidewires.

Recibido: 13/02/2021 • Aceptado: 23/02/2021

Conflicto de intereses: los autores declaran no tener conflicto de interés.

Pizzamiglio M, Baeza Bermejillo C, González García A, Arízaga Idrovo VC, Aparicio Martínez C. Tratamiento endovascular del arco aórtico asegurando la salida de los troncos supraaórticos mediante fenestración *in situ*. *Angiología* 2021;73(4):199-201

DOI: 10.20960/angiologia.00283

Correspondencia:

Matteo Pizzamiglio.
Hospital Universitario Fundación Jiménez Díaz. Avenida De Los Reyes Católicos, 2. 28040 Madrid
e-mail: matteo.pizzamiglio@quironsalud.es

INTRODUCCIÓN

El tratamiento endovascular de las lesiones aórticas se ha vuelto más popular en los últimos años. Los métodos más utilizados para mantener la permeabilidad de las ramas del arco aórtico incluyen las endoprótesis fenestradas, ramificadas, modificadas por el cirujano y la técnica de chimenea. Las principales desventajas de estos métodos, exceptuando las endoprótesis modificadas por el cirujano, incluyen su lento proceso de fabricación y la necesidad de un equipo sofisticado (1). En este artículo se presenta el caso de un paciente con antecedente de neumonía por COVID-19 y pseudoaneurisma sintomático del arco aórtico tratado mediante endoprótesis con fenestración única para tronco braquicefálico y carótida izquierda modificada por el cirujano y guías precargadas según la técnica descrita por Joseph y cols. (2).

CASO CLÍNICO

Paciente de 65 años con antecedentes de diabetes *mellitus*, enfisema pulmonar y cirrosis con hipertensión portal; en seguimiento en el Servicio de Cirugía Vasculare por estenosis iliaca derecha y obstrucción femoral superficial izquierda con claudicación intermitente a largas distancias.

Estuvo ingresado en el servicio de Medicina Interna de otro centro por neumonía por COVID-19 que se resolvió sin precisar estancia en cuidados intensivos. A los dos meses del alta comenzó a presentar disfonía por lo que fue valorado en consulta de otorrinolaringología. La nasofibrolaringoscopia reveló parálisis mediana de la cuerda vocal izquierda sin otras alteraciones relevantes. Se pidió un TC de cráneo y cuello y se encontró de pseudoaneurisma de 35 x 40 mm en cayado aórtico en su curvatura menor a nivel de la salida de la arteria subclavia izquierda por lo que fue derivado a cirugía vascular. Dados sus antecedentes y la infección reciente por COVID-19, se descartó la cirugía abierta, optando por tratamiento endovascular. Debido a que se trataba de un pseudoaneurisma sintomático, la utilización de una prótesis fenestrada hecha a medida por una casa comercial se descartó debido al largo tiempo de fabricación, por lo que optamos por realizar un tratamiento híbrido con una endoprótesis con fenestración manual.

Se realizó *debranching* carótido-subclavio izquierdo con PTFE anillado de 6 mm. Debido a un calibre insuficiente de la arteria iliaca, fue necesaria la realización de un *bypass* iliaco-femoral derecho con prótesis de Dacron de 10 mm para proceder al implante endovascular de la prótesis. Sobre la propia mesa de quirófano, se procedió a modificar una prótesis de Valiant™ 40/36/150 mm. Se desplegó completamente la endoprótesis salvo el mecanismo de liberación de los ganchos y se confeccionó una única fenestración de 28 x 24 mm (Fig. 1A). Alrededor del borde se suturó la punta hidrofílica de una guía Hi-Torque Command™ 18 LT con una sutura continua de polipropileno 6/0. A continuación se cruzó, por dentro del sistema de liberación, una guía hidrofílica Roadrunner® de 0,014" desde un orificio realizado en la propia vaina hidrofílica atravesando por dentro de la endoprótesis y emergiendo a través de la fenestración previamente confeccionada. Finalmente se reenvainó la prótesis y se comprobó que la guía deslizara adecuadamente (Fig. 1B). En base a esta técnica, procedimos con una maniobra de *through-and-through* (en este caso desde eje carotídeo izquierdo con punción a cielo abierto a acceso iliaco-femoral derecho) cruzando la guía Roadrunner® protegida sobre catéter. Esto nos permitió tener precanalada la arteria carótida izquierda y tener control sobre el origen de la fenestración.

Desde el eje iliaco se progresó el cuerpo principal de la endoprótesis, y se realizó bajo control radioscópico las maniobras de rotación oportunas de manera que la fenestración quedara abocada a la salida conjunta del tronco braquiocefálico y carótida izquierda. Posteriormente se procedió a la liberación de la endoprótesis con hipotensión inducida por marcaca-




Figura 1. A. Endoprótesis parcialmente liberada con fenestración manual y punta de Guía Command™ suturada alrededor del borde. B. Endoprótesis reenvainada con la fenestración precanalada con la guía Roadrunner®.

sos. Desde ambos ejes carotídeos se colocó un stent recubierto balón-expandible BeGraft™ que aseguró la salida de la fenestración hacia tronco braquiocefálico (14 x 39 mm) y carótida izquierda (8 x 37 mm). Por último, se extendió la endoprótesis distalmente con otra endoprótesis Valiant™ 36 x 36 x 100. La arteriografía de control mostró un correcto sellado de la endoprótesis con exclusión del pseudoaneurisma y permeabilidad del tronco braquiocefálico y carótida común izquierda con correcto relleno del injerto carótido-subclavio.

Tras la intervención el paciente permaneció en la sala de reanimación y tras 24 horas pasó a planta de hospitalización. Al sexto día posoperatorio fue dado de alta con un angioTC de control previo que corroboró los datos de la arteriografía posquirúrgica sin que se objetivaran complicaciones (Fig. 2).

DISCUSIÓN

La modificación *in situ* de las endoprótesis tiene la ventaja de hacer que un dispositivo apropiado para la anatomía del paciente esté disponible rápidamente en

situaciones que requieran una actuación rápida y a un coste significativamente menor que las endoprótesis fenestradas que ofrece el mercado (3). Ya que en nuestro centro no disponemos de impresora 3D (4) que permita preidentificar el lugar correcto para realizar las fenestraciones de la endoprótesis, decidimos proceder mediante la técnica descrita. El tamaño y la orientación de la fenestración se realizaron en base a la reconstrucción multiplanar en la estación de trabajo Philips Portal con orientación según señales horarias.

El sistema de colocación de la endoprótesis en el arco aórtico presentado en el artículo de Joseph y cols. (2) ofrece un mayor margen de seguridad en el despliegue de endoinjertos en el arco aórtico, porque incluso si las fenestraciones estuvieran ligeramente desalineadas con el vaso objetivo, tener el acceso al vaso asegurado mediante una guía precanulada permite el despliegue de stents cubiertos desde la luz de la endoprótesis al vaso objetivo. Este caso tiene la peculiaridad de haberse realizado una fenestración única para tronco braquiocefálico y arteria carótida común izquierda, por lo que se realizó una fenestración suficientemente grande que diera salida a los troncos supraaórticos de una forma relativamente segura, con un sellado suficiente y sin comprometer la salida de los vasos.

Se requiere una evaluación clínica sistemática del sistema antes de poder determinar su efectividad en comparación con técnicas alternativas.

BIBLIOGRAFÍA

1. Li X, Li Q, Zhang W, Li M, He H, Luo M, et al. Early experience and technical aspects of physician-modified fenestration in thoracic endovascular aortic repair for aortic arch pathologies. *J Int Med Res* 2019;48(2):1-12. DOI: 10.1177/0300060519870903
2. Joseph G, Premkumar P, Thomson V, Varghese M, Selvaraj D, Sahajanandan R. Externalized guidewires to facilitate fenestrated endograft deployment in the aortic arch. *J Endovasc Ther* 2016;23(1):160-71. DOI: 10.1177/1526602815614557
3. Canaud L, Baba T, Gandet T, Narayama K, Ozdemir BA, Shibata T, et al. Physician-Modified Thoracic Stent-Grafts for the Treatment of Aortic Arch Lesions. *J Endovasc Ther* 2017;24(4):542-8. DOI: 10.1177/1526602817714206
4. Kurimoto Y, Maruyama R, Ujihira K, Nishioka N, Hasegawa K, Iba Y, et al. Thoracic Endovascular Aortic Repair for Challenging Aortic Arch Diseases Using Fenestrated Stent Grafts From Zone 0. *Ann Thorac Surg* 2015;100(1):24-33. DOI: 10.1016/j.athoracsur.2015.01.071

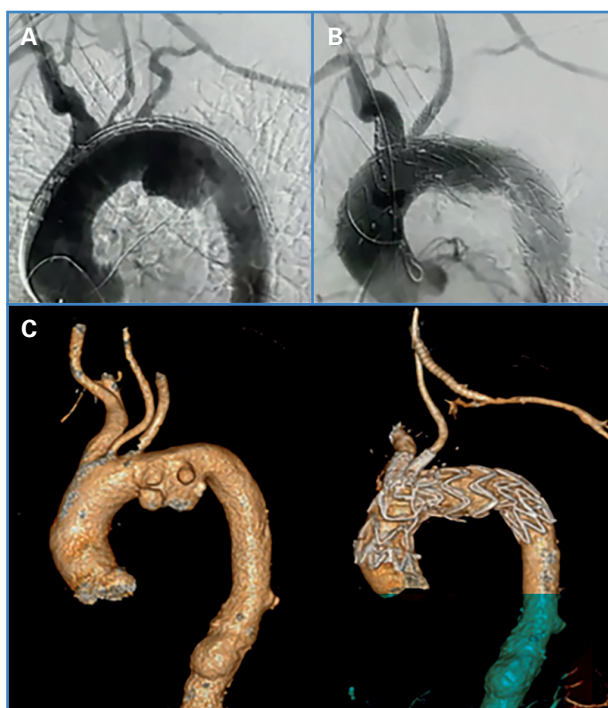


Figura 2. A. Arteriografía que muestra endoprótesis torácica previo a su apertura, con presencia de pseudoaneurisma en el cayado aórtico. B. Arteriografía de control tras procedimiento, observándose permeabilidad de las ramas supraaórticas y correcto sellado proximal en aorta ascendente con exclusión del pseudoaneurisma. C. Reconstrucción de angioTC previo y posterior a la intervención.