



## Caso Clínico

### Accesos no convencionales para revascularización de casos complejos de isquemia crónica crítica de miembros inferiores

#### *Unconventional access for revascularization of complex cases of chronic limb threatening ischemia*

Marcel Voos Budal Arins, Antenor Álvarez

*Hemodinamia Integral. Centro de Cardiología Intervencionista y Terapéutica Endovascular Periférica. Santiago del Estero, Argentina*

### Resumen

La principal causa de amputaciones no traumáticas está relacionada a la diabetes *mellitus* (DM) y a la isquemia crónica crítica (ICC). Entre un 2 % a 3 % de los pacientes con enfermedad arterial periférica se presentan con un caso severo de ICC.

La ICC se correlaciona con la enfermedad arterial multinivel y multivaso, con compromiso de los vasos por debajo de la rodilla, con presencia de calcificación y prevalencia de oclusiones totales crónicas.

Han sido descritas varias estrategias para revascularizar oclusiones extensas en los segmentos arteriales a nivel infrainguinal, por debajo de la rodilla o por debajo del tobillo. La revascularización puede ser realizada utilizando técnicas endoluminales, subintimales o por vía retrógrada.

Reportamos dos casos de pacientes con ICC que requirieron de accesos no convencionales para lograr la revascularización.

#### Palabras clave:

Isquemia crónica crítica.  
Acceso extremo.  
Endovascular.  
Tibial pedio.

### Abstract

The major cause of all non-traumatic lower extremity amputations are related to diabetes and chronic limb threatening ischemia (CLTI). Between 2 % to 3 % of patients with peripheral artery disease are presented as severe cases of CLTI.

CLTI is correlated with multilevel and multivessel arterial disease, involvement of bellow the knee arteries, calcification and a prevalence of total chronic occlusions.

Multiple technical strategies to successfully cross long occlusions in arterial segments below the groin, bellow the knee, and bellow the ankle have been described. It can be performed using endoluminal, subintimal and retrograde techniques.

We report two cases of patients with CLTI who required unconventional access to achieve revascularization.

#### Keywords:

Critical limb ischemia. Extreme approach.  
Endovascular.  
Tibial pedal.

Recibido: 06/02/2021 • Aceptado: 10/02/2021

*Conflicto de intereses: los autores declaran no tener conflicto de interés.*

Voos Budal Arins M, Álvarez A. Accesos no convencionales para revascularización de casos complejos de isquemia crónica crítica de miembros inferiores. *Angiología* 2021;73(3):159-162

DOI: <http://dx.doi.org/10.20960/angiologia.00279>

#### Correspondencia:

Marcel Voos Budal Arins.  
Hemodinamia Integral. Centro de Cardiología  
Intervencionista y Terapéutica Endovascular Periférica.  
Santiago del Estero, Argentina  
e-mail: [marcelvoos@gmail.com](mailto:marcelvoos@gmail.com)

## CASO CLÍNICO 1

Paciente masculino de 63 años de edad con antecedentes de DM, amputación del segundo dedo del pie derecho por ICC que evoluciona sin curación de la herida quirúrgica y dolor de reposo.

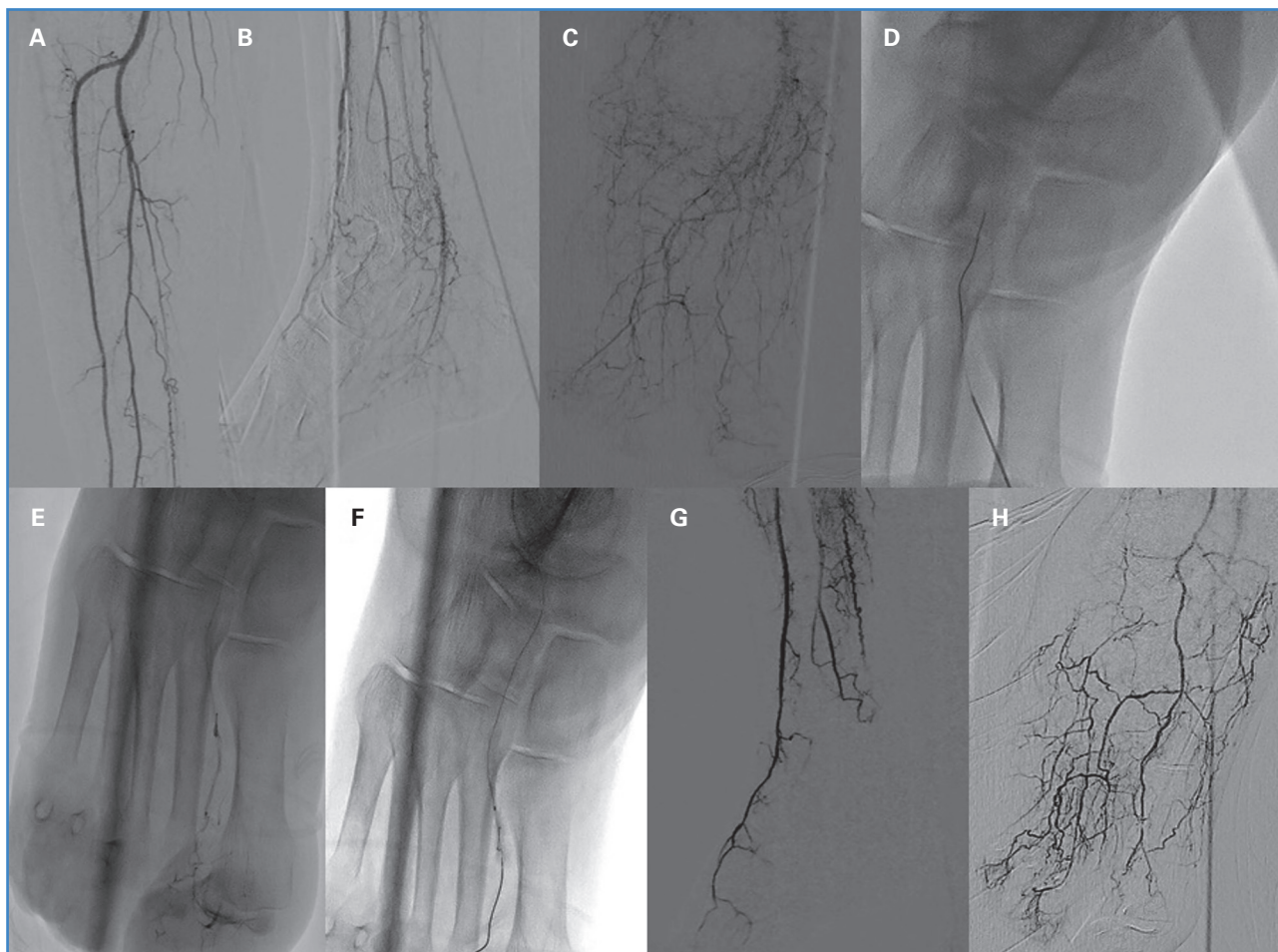
La angiografía reveló la oclusión de la arteria tibial anterior (ATA) distal, oclusión de la porción media de la arteria pedia (AP) y oclusión de la arteria tibial posterior (Fig. 1 A-C).

Se realizó punción anterógrada guiada por ultrasonido de la arteria femoral común derecha y se colocó un introductor 6 Fr. La revascularización anterógrada de la ATA y de la AP falló con la utilización de guías 0,014" y 0,018".

Debido a la oclusión de la porción media de la arteria pedia, fue necesario realizar un acceso retrógrado muy distal.

Se punza de forma retrógrada el primer ramo metatarsiano con una aguja de 21 G, guiada por fluoroscopia, seguidamente se progresó una guía 0.014" V-14 hasta la porción distal de la ATA (Fig. 1D) y se efectuó la técnica de *rendez-vous* a este nivel para conectar el acceso retrógrado con el acceso anterógrado. Luego se revierte el acceso (Fig. 1E) y se realiza endohemostasia del primer ramo metatarsiano con un balón de 1,5 mm x 15 mm por vía anterógrada (Fig. 1F) y posteriormente se continúa con angioplastia de AP y ATA con balones de 2 mm y 2,5 mm respectivamente.

La angiografía de control muestra permeabilidad de los vasos tratados, sin retroceso elástico ni diseciones con buen flujo en el pie y a nivel de la lesión (Fig. 1 G y H). No hubo complicaciones a nivel de los accesos. En el seguimiento ambulatorio evolucionó con curación de la herida y sin dolor de reposo.



**Figura 1.** A y B. La angiografía revela la oclusión de la arteria tibial anterior distal, oclusión de la porción media de la arteria pedia y oclusión de la arteria tibial posterior. C. Escasa irrigación a nivel del 2.º dedo derecho amputado. D. Punción retrógrada del primer ramo metatarsiano. E. Angiografía hipersselectiva distal del primer ramo metatarsiano. F. Endohemostasia del primer ramo metatarsiano con balón de 1,5 mm x 15 mm. G y H. Resultado final posangioplastia de arteria tibial anterior y pedia en proyección oblicua lateral y anteroposterior.

## CASO CLÍNICO 2

Paciente masculino de 64 años de edad con antecedentes de obesidad mórbida, DM, insuficiencia cardiaca e ICC con úlcera en la porción anterolateral de la pierna derecha.

Se realizó acceso femoral contralateral, con técnica de *up and over* para evitar complicaciones con el acceso anterógrado relacionadas a la obesidad mórbida.

La angiografía evidenció tortuosidad bilateral de las arterias ilíacas y oclusión de la ATA derecha (Fig. 2 A-E).

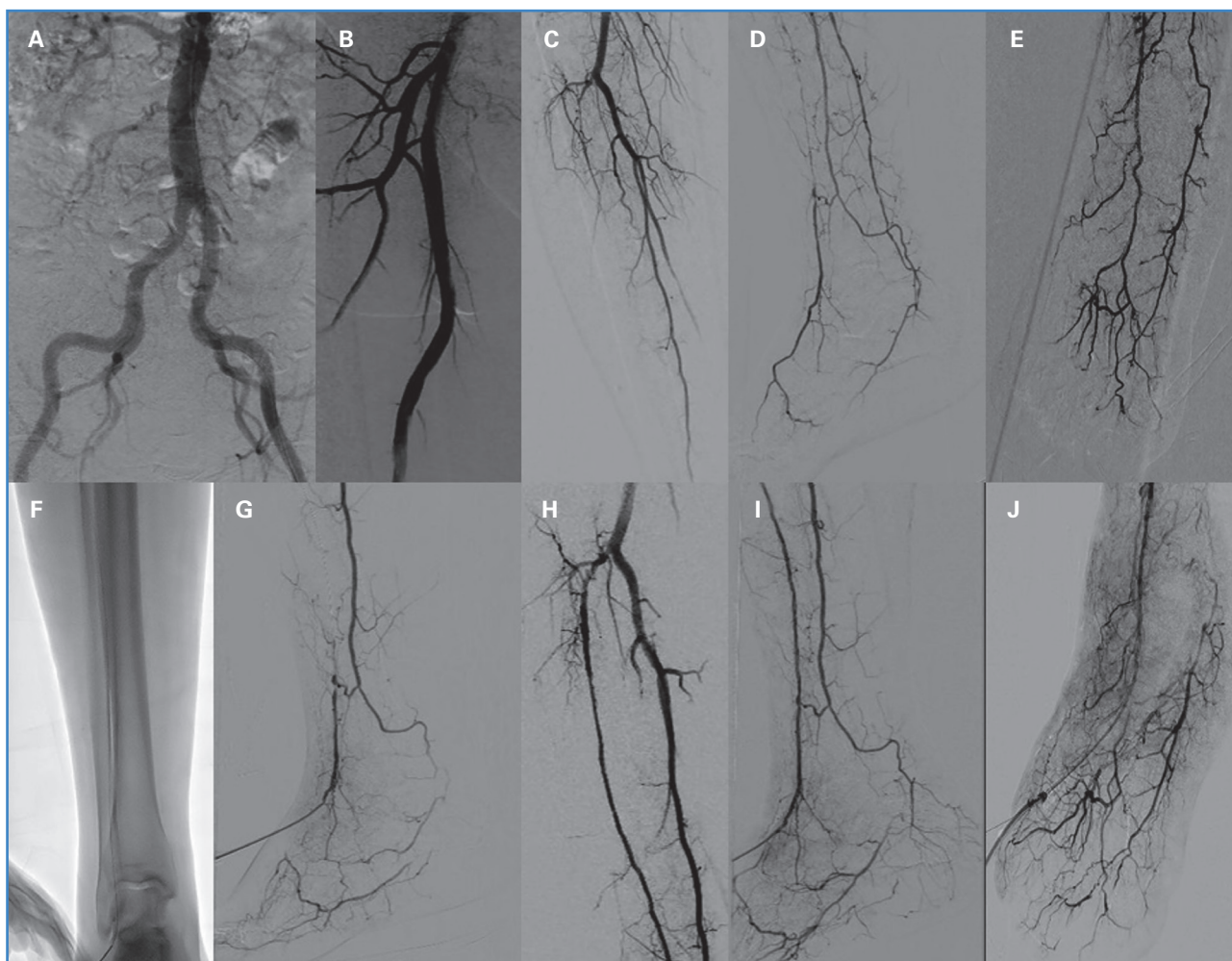
El primer intento de revascularización anterógrada de la ATA derecha falló por las siguientes razones:

1. Pérdida de empuje, torque y de maniobrabilidad de los dispositivos utilizados para el cruce de la oclusión debido a la tortuosidad iliaca.

2. Incapacidad del paciente para permanecer acostado por un largo periodo de tiempo y edema en ambos miembros inferiores por insuficiencia cardiaca congestiva que dificulta la punción retrógrada de la AP.

Se decidió tratar al paciente con diuréticos y realizar un nuevo intento de revascularización con mejores condiciones clínicas.

Tres días después se realizó punción retrógrada, guiada por ultrasonido, de la AP con aguja de 21 G (Fig. 2F). Se colocó un introductor 4 Fr (Fig. 2G). Luego se efectuó la revascularización retrógrada de la ATA, por un único acceso vascular, con un catéter de soporte Rubicon™ 18 y una guía V-18. A continuación, se realizó angioplastia con balones de 2,5 mm y 3,0 mm con buen resultado angiográfico (Fig. 2 H-J).



**Figura 2.** A. Tortuosidad iliaca bilateral. B. Arteria femoral superficial derecha sin obstrucciones. C y D. Oclusión de arteria tibial anterior derecha. E. Arteria pedia y arco plantar permeables. F. Punción retrógrada de la arteria pedia. G. Angiografía retrógrada por introductor 4 Fr en arteria pedia. H, I y J. Angiografía posangioplastia de la arteria tibial anterior por un único acceso arterial retrógrado.

Se realizó hemostasia con vendaje compresivo en el sitio de punción pedio sin complicaciones. En el seguimiento ambulatorio evolucionó con curación de la úlcera y pulso pedio conservado.

## DISCUSIÓN

---

La isquemia crónica crítica es una causa frecuente de amputación. Aunque la terapéutica endovascular es la primera opción, la revascularización de oclusiones totales crónicas extensas en los vasos por debajo de la rodilla y por debajo del tobillo continúa siendo desafiante en la mayoría de los pacientes, aun con la combinación de múltiples estrategias. Se propusieron diferentes estrategias como la pedal-plantar loop, punción retrógrada, transcolateral y accesos extremos para solucionar este problema. Estas técnicas demostraron ser efectivas y seguras en casos complejos de isquemia crónica crítica y se lograron buenos resultados al reestablecer un adecuado flujo al área de la úlcera, lo cual permitió la curación y evitar amputaciones (3).

En el caso clínico 1 nos vimos obligados a adoptar una estrategia extrema debido a la extensión de las obstrucciones en las arterias de la pierna y del pie. Esto permitió mejorar el flujo hacia el pie, obtener curación de la herida quirúrgica y evitar la amputación mayor del miembro.

En el caso clínico 2 adoptamos la estrategia de revascularización retrógrada, con un solo acceso vascular llamada técnica TAMI (*tibial-pedal arterial minimally invasive*) (4). Esta técnica permite tratar por acceso retrógrado tibial-pedio lo cual elimina completamente las complicaciones asociadas al sitio de punción inguinal en pacientes con obesidad mórbida e incapacidad de mantenerse acostados por periodos prolongados de tiempo debido a insuficiencia cardiaca como en el caso de nuestro paciente.

## BIBLIOGRAFÍA

---

1. Faglia E. Characteristics of peripheral arterial disease and its relevance to the diabetic population. *Int J Low Extrem Wounds* 2011;10(3):152-66. DOI: 10.1177/1534734611417352
2. Ferraresi R, Palena LM, Mauri G, Manzi M. Tips and tricks for a correct "endo approach." *J Cardiovasc Surg (Torino)* 2013;54:685-711.
3. Palena LM. An Extreme Approach to CLI Revascularization. *Endovascular Today* 2016;15(5):68-72.
4. Mustapha JA, Saab F, McGoff T, Heaney C, Diaz-Sandoval L, Sevensma M, et al. Tibio-pedal arterial minimally invasive retrograde revascularization in patients with advanced peripheral vascular disease: the TAMI technique, original case series. *Catheter Cardiovasc Interv* 2014;83(6):987-94. DOI: 10.1002/ccd.25227