



## **Tratamiento híbrido de arteria ciática persistente**

## **Hybrid treatment of a persistent sciatic artery aneurysm**

10.20960/angiologia.00237

**CC 00237**

## **Tratamiento híbrido de arteria ciática persistente**

*Hybrid treatment of a persistent sciatic artery aneurysm*

Borja Cuevas Martínez<sup>1</sup>, Manuel Hernando Rydings<sup>2</sup>, Aitziber Salazar Agorria<sup>2</sup>, Iñaki Cernuda Artero<sup>2</sup>, Reyes Vega Martique<sup>2</sup>

<sup>1</sup>Servicio de Traumatología y <sup>2</sup>Servicio de Angiología, Cirugía Vascolar y Endovascular.

Hospital Universitario de Basurto. Bilbao, Vizcaya

Recibido: 22-11-2020

Aceptado: 01-12-2020

Correspondencia: Borja Cuevas Martínez. Servicio de Traumatología. Hospital Universitario de Basurto. Avda. Montevideo, 18. 48013. Bilbao, Vizcaya

e-mail: bcuevas002@gmail.com

DOI: 10.20960/angiologia.00237

*Conflictos de intereses: los autores declaran no tener ningún conflicto de interés.*

### **RESUMEN**

**Introducción:** la arteria ciática persistente es una variante anatómica muy poco frecuente y en la mayoría de los casos presenta síntomas clínicos debido a la degeneración aneurismática del vaso.

**Caso clínico:** presentamos un varón de 73 años, asintomático, que presenta una arteria ciática persistente con degeneración aneurismática como hallazgo en una angio-RMN. Se realizó un tratamiento híbrido mediante embolización de la arteria ciática

persistente mediante dispositivo Amplatzer™ Vascular Plug II (AVP, St. Jude Medical, Plymouth, MN) y un *bypass* femoropoplíteo con una prótesis PTFE. El procedimiento transcurrió sin incidencias y el paciente no refiere clínica un año después de la intervención.

**Discusión:** el tratamiento híbrido en estos casos es una opción sencilla que puede reducir la morbilidad quirúrgica del tratamiento quirúrgico convencional.

**Palabras clave:** Arteria ciática. Aneurisma. Embolización.

## **ABSTRACT**

**Introduction:** a persistent sciatic artery is a very rare anatomic condition with frequently associated symptoms related with the aneurysmal degeneration of the vessel.

**Case report:** we present a case of a 73-year-old patient with an aneurysmal persistent sciatic artery that was discovered on an MRI angiography. A hybrid surgical treatment was performed by embolization of the persistent sciatic artery using an Amplatzer™ Vascular Plug II (AVP, St. Jude Medical, Plymouth, MN) and a femoropopliteal bypass with a PTFE prosthesis. The procedure was uneventful and the patient reported no symptoms one year after the intervention.

**Discussion:** hybrid treatment in these cases is a simple option that can reduce the surgical morbidity of conventional surgical treatment.

**Keywords:** Sciaticartery. Aneurysm. Embolization.

## **INTRODUCCIÓN**

La persistencia de la arteria ciática como parte del sistema vascular del adulto constituye una variante anatómica poco frecuente (0,025-0,04 %) (1), que hasta en un 80 % de los casos presenta sintomatología clínica asociada. Esta arteria es el principal aporte de

sangre desde la arteria umbilical a los miembros inferiores durante las primeras fases del desarrollo embrionario hasta que es sustituida por la arteria femoral superficial (2). Se presenta de forma bilateral en alrededor del 30 % de los casos (3).

Embriológicamente, se trata de un vestigio de la circulación fetal que acompaña en su recorrido al nervio ciático en su descenso por la cara posterior de la extremidad inferior, tras atravesar la escotadura isquiática. Suele terminar como ramas musculares en el muslo (arteria ciática incompleta) o anastomosarse con el sistema arterial a la altura de la rodilla para ser la principal fuente de irrigación de la extremidad (arteria ciática completa).

## **CASO CLÍNICO**

Se trata de un varón de 73 años que es remitido a consultas externas de cirugía vascular por hallazgo casual de arteria ciática persistente derecha con dilatación aneurismática, detectada en RMN realizada por estudio de coxalgia. Asintomático desde el punto de vista vascular.

Se amplió el estudio mediante angio-TC abdominopélvico y de extremidades inferiores. Se confirmó arteria ciática completa persistente con un diámetro máximo de 38 mm y abundante trombo mural (Fig. 1).

Se decide optar por un tratamiento quirúrgico híbrido que se realiza bajo anestesia raquídea. Mediante punción femoral ecoguiada contralateral se emboliza el origen de la arteria ciática persistente mediante dispositivo Amplatzer™ Vascular Plug II (AVP, St. Jude Medical, Plymouth, MN) de 20 mm junto con dos coils Retracta® 14 mm (Cook Medical). Posteriormente se procede a realizar un *bypass* femoropoplíteo a primera porción con prótesis PTFE anillado de 8 mm junto con ligadura quirúrgica del talón de la anastomosis distal.

El procedimiento transcurre sin incidencias, y se comprueba mediante arteriografía la permeabilidad del *bypass*, su salida por tres vasos distales y la ausencia de defectos técnicos.

Al cuarto día posoperatorio el paciente es dado de alta sin complicaciones y con pulsos distales e ITB mayor de 1.

En el control anual el paciente permanece asintomático, con el *bypass* permeable con salida por tres vasos. Además, se objetiva la trombosis completa de la arteria ciática tras la embolización (Fig. 2).

## **DISCUSIÓN**

La persistencia de la arteria ciática en el adulto constituye un fenómeno infrecuente, aunque con una importante morbilidad asociada. Desde el punto de vista clínico hay que tener en cuenta que parte de los pacientes se encuentran asintomáticos por lo que su diagnóstico es difícil y es necesario un alto grado de sospecha clínica. Es frecuente la degeneración aneurismática del vaso que puede presentarse clínicamente como una masa pulsátil a nivel glúteo (4), como isquemia aguda de la extremidad (5) o como una ciatalgia de larga data y de características anómalas. No es infrecuente la clínica derivada de la compresión del nervio ciático que cursa con dolor neuropático crónico o con pie caído.

La clasificación más utilizada para caracterizar la presencia de la arteria ciática persistente es la propuesta por Pillet y modificada posteriormente por Gaufre (7). Según este último autor existirían cinco tipos: tipo 1) arteria ciática persistente (ACP) completa con arteria femoral completa; tipo 2) ACP completa con arteria femoral incompleta (2A si la arteria femoral superficial [AFS] está presente y no comunica con la arteria poplítea y como 2B si la AFS está ausente); tipo 3) ACP incompleta con solo la porción superior persistente y arterias femorales normales; tipo 4) ACP con porción inferior incompleta y con arterias femorales normales; tipo 5) ACP se origina de la arteria sacra media (5A si la AFS está desarrollada y 5B si la AFS no está desarrollada).

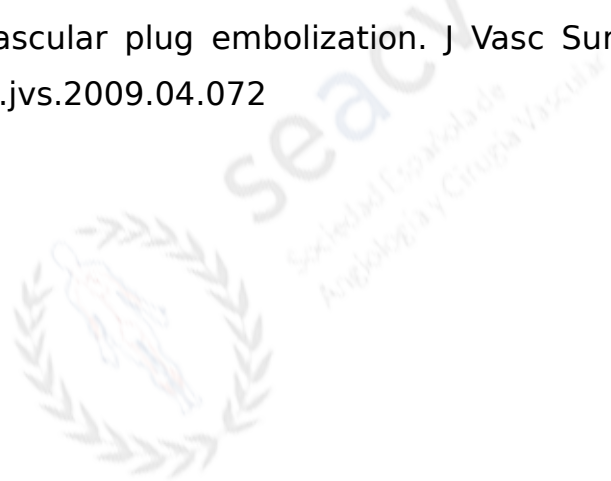
Para el diagnóstico y orientación terapéutica son útiles técnicas como la ecografía, el angio-TAC y la angio-RMN.

Debido a la elevada variabilidad anatómica de estos casos no existe un tratamiento quirúrgico establecido para esta patología, por lo que se debe tener en cuenta cada caso de forma individualizada. Se ha propuesto el seguimiento de los pacientes asintomáticos con arterias ciáticas sin degeneración aneurismática. Sin embargo, en los casos sintomáticos o con arterias ciáticas aneurismáticas se han descrito numerosas opciones quirúrgicas tanto por vía abierta, mediante técnicas endovasculares, o de forma combinada. La exclusión quirúrgica de la arteria ciática persistente puede resultar compleja técnicamente y no está exenta de complicaciones especialmente a nivel de los músculos rotadores externos de la cadera y de sus estructuras vecinas (8), sin embargo, la combinación de técnicas endovasculares permite simplificar el tratamiento de estos pacientes con excelentes resultados a largo plazo (9).

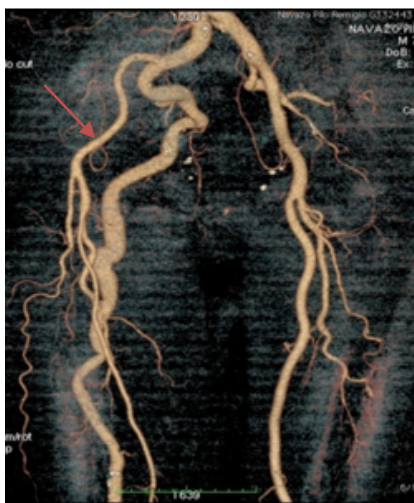
## **BIBLIOGRAFÍA**

1. Santaolalla V, Bernabe MH, Hipola Ulecia JM, De Loyola Agundez Gomez I, Hoyos YG, Otero FJ, et al. Persistent sciatic artery. *Ann Vasc Surg* 2010;24:691.e7-10. DOI: 10.1016/j.avsg.2009.08.020
2. van Hooft IM, Zeebregts CJ, van Sterkenburg SM, de Vries WR, Reijnen MM. The persistent sciatic artery. *Eur J Vasc Endovasc Surg* 2009;37:585-91. DOI: 10.1016/j.ejvs.2009.01.014
3. Wang B, Liu Z, Shen L. Bilateral persistent sciatic arteries complicated with chronic lower limb ischemia. *Int J Surg Case Rep* 2011;2:309-12. DOI: 10.1016/j.ijscr.2011.07.010
4. Knight BC, Tait WF. Massive aneurysm in a persistent sciatic artery. *Ann Vasc Surg* 2010;24:1135.e13-8. DOI: 10.1016/j.avsg.2010.05.017
5. Morales CM, García G, Uribe JA, Timará RF, Mejía A. Aneurisma de la arteria ciática persistente con isquemia secundaria de la extremidad, revisión de la literatura y reporte de un caso. *A Rev Colomb Cir* 2017;32:61. DOI: 10.30944/20117582.9

6. Gómez JD. Aneurisma de la arteria ciática persistente. Presentación de un caso y revisión de la literatura. *Técnicas Endovasculares* 2004;14:4004-13.
7. Gauffre S, Lasjaunias P, Zerah M. Sciatic artery: a case, review of literature and attempt of systemization. *Surg Radiol Anat* 1994;16:105-9. DOI: 10.1007/BF01627932
8. Sultan SA, Pacainowski JP, Madhavan P, McDermott R, Molloy M, Colgan MP, et al. Endovascular management of rare sciatic artery aneurysm. *J Endovasc Ther* 2000;7:415-22. DOI: 10.1177/152660280000700511
9. McEnaney RM, Baril DT, Gupta N, Marone LK, Makaroun MS, Chaer RA. Persistent sciatic artery aneurysm treated with concomitant tibial bypass and vascular plug embolization. *J Vasc Surg* 2009;50:915-8. DOI: 10.1016/j.jvs.2009.04.072



**A**



**B**

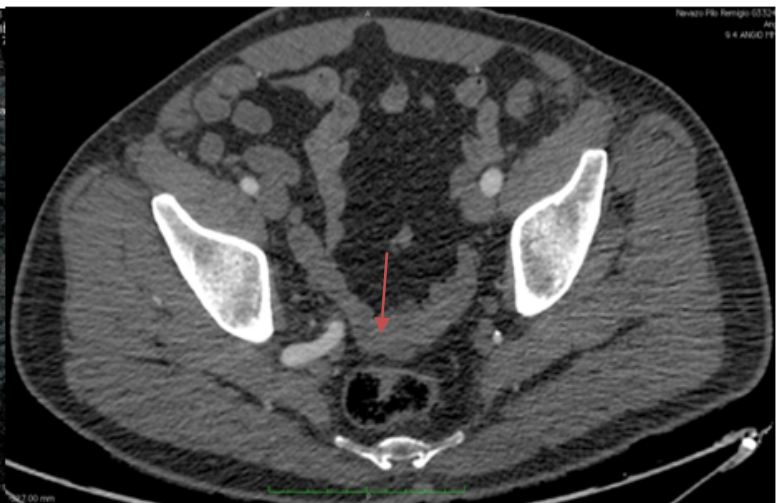

Fig. 1. Reconstrucción 3D donde se señala la presencia de una arteria ciática persistente completa (A). Arteria ciática persistente en un corte axial de angio-TC a nivel de la pelvis (B).

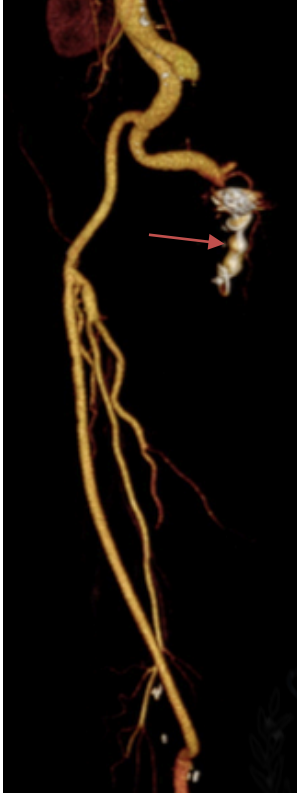

Fig. 2. Reconstrucción 3D posoperatoria donde se observa la trombosis completa de la arteria ciática persistente y la revascularización de la extremidad a través de un *bypass* femoropoplíteo.