



Caso Clínico

Fístula tráqueo-innominada. Diagnóstico y tratamiento

Endovascular treatment of tracheo-innominate fistula

Javier Fernández Lorenzo, Irene María López Arquillo, Jorge Vidal Rey, José Manuel Encisa de Sá

Hospital Álvaro Cunqueiro. Vigo, Pontevedra

Resumen

Introducción: la fístula tráqueo-innominada (TIF) es una complicación poco frecuente (0,1-1 %) de las traqueotomías e intubaciones endotraqueales. Tiene una alta morbilidad y mortalidad asociadas (90 %), por lo que es de vital importancia un diagnóstico y tratamiento precoz.

Caso clínico: presentamos el caso de un varón de 53 años intervenido mediante laringectomía total con linfadenectomía cervical bilateral que en el segundo día posoperatorio debuta con sangrado activo por cánula de traqueostomía. El paciente fue sometido a un angio-TAC urgente que reveló una fístula entre el tronco braquiocefálico (BCT) y tráquea en aparente relación con decúbito de cánula de traqueostomía. Se implanta stent recubierto balón expandible (BeGraft®, Bentley InnoMed, Hechingen, Alemania) desde el origen del BCT hasta su bifurcación mediante acceso humeral derecho. El paciente es dado de alta un mes después de haberse realizado la cirugía endovascular presentando un postoperatorio satisfactorio con ausencia de complicaciones.

Discusión: la TIF es una complicación poco común y muy letal que requiere manejo quirúrgico emergente. Clásicamente, las TIF se tratan mediante cirugía abierta con una tasa de supervivencia del 25-50 %.

El uso de técnicas endovasculares parece ser una opción segura y eficaz con una menor morbilidad y mortalidad asociadas para el tratamiento de la TIF en casos seleccionados.

Palabras clave:

Fístula tráqueo-innominada.
Stent recubierto.
Traqueostomía.
Arteria innominada.

Abstract

Introduction: tracheo-innominate fistula (TIF) is a rare complication (0.1-1 %) of tracheotomies and endotracheal intubations. It has a high associated morbidity and mortality (90 %), and thus needs early diagnosis and treatment.

Case report: we present the case of a 53-year-old man who underwent total laryngectomy with bilateral cervical lymphadenectomy, and who on the second postoperative day presented active bleeding from the tracheostomy tube. The patient underwent an urgent CT angiography that revealed a fistula between the brachiocephalic trunk (BCT) and the trachea in a position with the tracheostomy tube over the BCT. Expandable balloon covered stent (BeGraft®, Bentley InnoMed, Hechingen, Germany) is deployed from the origin of the BCT to its bifurcation through right humeral approach. The patient is discharged one month after endovascular surgery, presenting a satisfactory postoperative period with the absence of complications.

Discussion: TIF is a rare and highly lethal complication that requires emergency management. Typically, TIF were first repaired by open surgery with a survival rate of 25-50 %.

Treating TIF in selected cases with the use of endovascular techniques appears to be a safe and effective choice with lower associated morbidity and mortality.

Keywords:

Tracheo-innominate fistula. Endograft. Tracheostomy. Innominate artery.

Recibido: 21/10/2020 • Aceptado: 08/11/2020

Conflicto de intereses: los autores declaran no tener conflicto de interés.

Fernández Lorenzo J, López Arquillo IM, Vidal Rey J, Encisa de Sá JM. Fístula tráqueo-innominada. Diagnóstico y tratamiento. Angiología 2021;73(3):151-154

DOI: <http://dx.doi.org/10.20960/angiologia.00223>

Correspondencia:

Javier Fernández Lorenzo.
Hospital Álvaro Cunqueiro. Estrada de Clara
Campoamor, 341. 36213 Vigo, Pontevedra
e-mail: javi.fernandez.lorenzo@gmail.com

INTRODUCCIÓN

La fístula traqueo-innominada (TIF) es una complicación poco frecuente derivada de la realización de traqueostomías o intubaciones endotraqueales (IET) (0,1-1 %) (1). Presenta una elevada tasa de morbimortalidad (90 %), por lo que un diagnóstico y tratamiento precoz son de vital importancia (2). Presentamos el caso de una fístula tráqueo-innomina- da causada por una lesión por decúbito de la cánula de traqueostomía en un paciente intervenido de cirugía oncológica laríngea.

CASO CLÍNICO

Varón de 53 años, exfumador y exalcohólico en seguimiento por el servicio de Otorrinolaringo- logía por cáncer epidermoide faríngeo-laríngeo T4N2bM0, tratado mediante laringectomía total con linfadenectomía cervical bilateral y radioterapia. El segundo día posoperatorio se produce sangrado activo por cánula de traqueostomía. El paciente fue sometido a un angio-TAC urgente que reveló una fístula entre el tronco braquiocefálico (BCT) y trá- quea en aparente relación con decúbito de cánula de traqueostomía. Ante este hallazgo y el riesgo de nuevo sangrado, se decide intervención quirúrgica urgente (Fig. 1).

Se realiza una arteriografía femoral izquierda bajo anestesia local que confirmó la fuga de contraste en el tercio proximal del BCT. Se implanta *stent* recubier- to balón expandible (BeGraft®, Bentley InnoMed, Hechingen, Alemania) desde el origen del BCT hasta

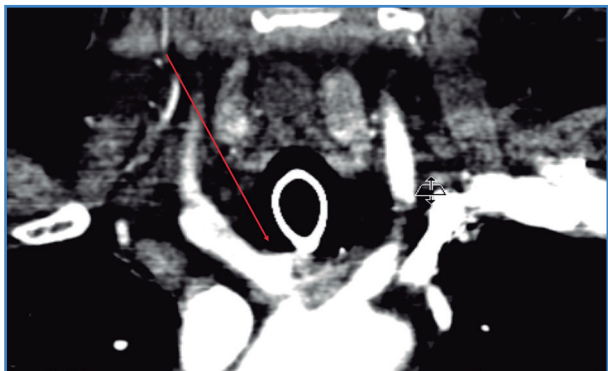


Figura 1. Imagen de angio-TAC que revela una fístula entre el tronco braquiocefálico y la tráquea (flecha).

su bifurcación mediante acceso humeral derecho. Se realiza arteriografía de control donde se obser- va un buen posicionamiento del *stent* con imagen sugestiva de fuga a nivel de zona media del *stent* (zona en contacto con cánula traqueal) (Fig. 2). Se realiza movilización de la cánula produciéndose una hemorragia intratraqueal masiva y la consecuente parada cardiorrespiratoria precisando reanimación cardiopulmonar durante 5 minutos que es efecti- va. Tras cambiar la cánula por tubo endotraqueal y realizar una angioplastia de remodelado del *stent*, una nueva arteriografía confirmó un buen resultado técnico y la resolución del sangrado. El paciente es dado de alta un mes después haberse realizado la cirugía endovascular presentando un posoperatorio satisfactorio con ausencia de complicaciones, tanto locales como sistémicas.

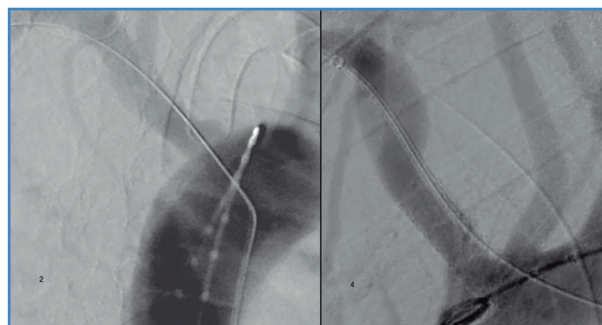


Figura 2. Imagen de arteriografía vía femoral donde se confirma fístula entre el tronco braquiocefálico y la tráquea (A). Imagen de arteriografía final donde se observa resolución de fístula tras despliegue de *stent* (B).

DISCUSIÓN

La TIF es una complicación poco frecuente de- rivada de la realización de las intubaciones endo- traqueales y traqueostomías prolongadas en el tiempo. Suelen desarrollarse entre los 7-14 días de haberse realizado la traqueostomía y su incidencia se encuentra entre el 0,1 y 1 % (1). Presentan una mortalidad del 100 % sin tratamiento y del 50 % tras tratamiento quirúrgico convencional (2).

Entre los posibles factores asociados a su desa- rrollo se encuentran: un emplazamiento alto de la arteria innominada, sobre todo en pacientes jóve- nes y delgados, una situación baja de la traqueos- tomía por debajo de tercer o cuarto anillo traqueal, el inflado excesivo del balón o la ventilación con

presión positiva (3,4). Debido a la alta tasa de mortalidad de la TIF, la prevención de la misma evitando las circunstancias previamente mencionadas debe ser nuestro objetivo sobre todo en pacientes con anomalías vasculares en el cuello y deformaciones espinales (3).

El diagnóstico de la TIF se basa en la sospecha clínica. Un sangrado arterial en pacientes con intubaciones endotraqueales o traqueostomías debe hacernos sospechar de esta entidad. Hasta en un 50 % de los casos se ha descrito la aparición de un sangrado espontáneo en horas o días previos a la hemorragia masiva (2). La broncoscopia directa o el TAC son herramientas útiles para el diagnóstico pero que no deben demorar el control de la hemorragia y la resolución del cuadro.

Debido a que la TIF se trata de una patología con una alta tasa de morbimortalidad, es de vital importancia la prevención de la misma. La adecuada realización de la traqueostomía es el pilar fundamental en la prevención de las posibles complicaciones (4). Debe realizarse a través del segundo y tercer anillo traqueal, un emplazamiento más bajo aumenta el riesgo de TIF y un emplazamiento más alto aumenta el riesgo de estenosis al nivel del cartílago cricoides. También es importante la elección del tipo y tamaño del tubo de traqueostomía. Se debe elegir aquel tubo que permita la oclusión a presiones que no excedan los 20 mmHg, ya que a mayores presiones el riesgo de TIF aumenta considerablemente (5,6).

Cuando se produce la TIF es imprescindible una actuación rápida y coordinada. El primer objetivo será el control del sangrado y restablecer la vía aérea permeable rápidamente.

Tras el control hemorrágico y la estabilización del paciente, la TIF requiere un manejo emergente y definitivo mediante reparación quirúrgica.

Clásicamente, la reparación de las TIF se realizaba mediante cirugía abierta. Dos técnicas son las predominantes en la literatura: mantener la permeabilidad del vaso nativo mediante la reparación directa del defecto o la interposición de un injerto; o la interrupción de la circulación mediante la ligadura de la arteria innominada. Debido a la alta tasa de resangrado (60-80 %) (7), muchos autores optaban por la segunda técnica como elección en caso de cirugía abierta. Se han descrito en la literatura múltiples

complicaciones asociadas del manejo quirúrgico abierto de las TIF. La supervivencia a largo plazo de los pacientes intervenidos mediante estas técnicas es extremadamente pobre, con solo un 8 % a 56 % de supervivientes tras 2 meses (8,9).

El abordaje endovascular ofrece una alternativa valiosa y poco invasiva. La exclusión de la TIF mediante la interposición de un *stent* fue descrita por primera vez por Deguchi en 2001 y fue exitosa en los 14 meses de seguimiento (10). Se trata de una técnica atractiva debido a que no interrumpe el flujo arterial, es rápida, disminuye el riesgo isquémico cerebral y braquial y evita la realización de disecciones de alta complejidad, así como la manipulación directa de los troncos supraórticos. En nuestro caso decidimos implantar un *stent* recubierto balón expandible por la mayor exactitud en su despliegue.

Debido al elevado riesgo de sobreinfección del *stent* por ser un campo presumiblemente contaminado, algunos autores han considerado la adyuvancia con tratamiento antibiótico intravenoso posprocedimiento (9). En nuestro caso el paciente continuó con antibióticos intravenosos de amplio espectro debido a abscesos previamente presentes en zonas afectadas por la recidiva tumoral.

CONCLUSIÓN

La TIF es una complicación poco frecuente pero con consecuencias letales que implica un manejo rápido y adecuado en el momento de su sospecha.

La utilización de técnicas endovasculares es una opción segura y eficaz en el tratamiento de las TIF con menor morbimortalidad asociada que la cirugía abierta convencional, siendo el implante del *stent* recubierto la técnica que presenta mejores resultados. Aun así, su empleo como técnica de elección es controvertido. Serían necesarios más estudios para evaluar la eficacia de dicha técnica a largo plazo.

BIBLIOGRAFÍA

1. Ailawadi G. Technique for managing tracheo-innominate artery fistula. *Operative Techniques in Thoracic and Cardiovascular Surgery* 2009;14:66-72. DOI: 10.1053/j.optechstcvs.2009.02.003

2. Troutman DA, Dougherty MJ, Spivack AI, Calligaro KD. Stent graft placement for a tracheoinnominate artery fistula. *Ann Vasc Surg* 2014;28:1037.e21-4.
3. Furukawa K, Kamohara K, Itoh M, Morokuma H, Morita S. Operative technique for tracheo-innominate artery fistula repair. *J Vasc Surg* 2014;59:1163-7. DOI: 10.1016/j.jvs.2013.09.013
4. Jones JW, Reynolds M, Hewitt RL, Drapanas T. Tracheo-innominate artery erosion: Successful surgical management of a devastating complication. *Ann Surg* 1976;184:194-204. DOI: 10.1097/00000658-197608000-00011
5. Komatsu T, Sowa T, Fujinaga T, Handa N, Watanabe H. Tracheo-innominate artery fistula: two case reports and a clinical review. *Ann Thorac Cardiovasc Surg* 2013;19:60-2. DOI: 10.5761/atcs.cr.12.01889
6. Allan JS, Wright CD. Tracheoinnominate fistula: diagnosis and management. *Chest Surg Clin N Am* 2003;13:331-41. DOI: 10.1016/s1052-3359(03)00006-1
7. Seung WB, Lee HY, Park YS. Successful treatment of tracheoinnominate artery fistula following tracheostomy in a patient with cerebrovascular disease. *J Korean Neurosurg Soc* 2012;52:547-50. DOI: 10.3340/jkns.2012.52.6.547
8. Courcy PA, Rodriguez A, Garrett HE. Operative technique for repair of tracheoinnominate artery fistula. *J Vasc Surg* 1985;2:332-4. DOI: 10.1067/mva.1985.avs0020332
9. Gasparri MG, Nicolosi AC, Almassi GH. A novel approach to the management of tracheoinnominate artery fistula. *Ann Thorac Surg* 2004;77:1424-6. DOI: 10.1016/S0003-4975(03)01000-2
10. Deguchi J, Furuya T, Tanaka N, Nobori M, Seki Y, Nomura Y, et al. Successful management of tracheo-innominate artery fistula with endovascular stent graft repair. *J Vasc Surg* 2001;33:1280-2. DOI: 10.1067/mva.2001.114997