



## Caso Clínico

### Dolor abdominal secundario a disección espontánea de arteria mesentérica superior complicada

#### *Abdominal pain at complicated spontaneous superior mesenteric artery dissection*

Inés Cañas García<sup>1</sup>, Julio Santoyo Villalba<sup>2</sup>, Rafael Ros Vidal<sup>3</sup>, Benito Mirón Pozo<sup>1</sup>, Luis Miguel Salmerón Febres<sup>3</sup>

<sup>1</sup>Servicio de Cirugía General. Hospital Universitario Clínico San Cecilio. Granada. <sup>2</sup>Servicio de Cirugía General. Hospital Universitario Virgen de las Nieves. Granada. <sup>3</sup>Servicio de Angiología, Cirugía Vasculat y Endovascular. Hospital Universitario Clínico San Cecilio. Granada

### Resumen

La disección espontánea de la arteria mesentérica superior (AMS) es una entidad que se describe como un desgarro o rotura de la íntima y de las capas internas de la media permitiendo el paso de sangre creando una luz falsa en la capa media. El diagnóstico clínico se establece tras la aparición de dolor abdominal súbito en pacientes con factores de riesgo cardiovascular y su manejo puede ser endovascular o mediante cirugía a cielo abierto, dependiendo de diversos factores que mencionaremos. La clasificación se describió en base a los hallazgos por TAC. Se presenta el caso de un paciente de 48 años con disección espontánea de la AMS.

#### Palabras clave:

Disección arterial.  
Dolor abdominal.  
Isquemia  
mesentérica  
aguda.

### Abstract

Spontaneous dissection of the superior mesenteric artery is described as a tear or rupture of the intima and the inner layers of the stocking, allowing the passage of blood creating a false light in the middle layer. The clinical diagnosis is established after the appearance of sudden abdominal pain in patients with cardiovascular risk factors and its management can be endovascular or by open surgery, depending on factors that we will mention. The classification was described based on the CT findings. We present the case of a 48-year-old patient with spontaneous AMS dissection.

#### Keywords:

Arterial dissection.  
Abdominal pain.  
Acute mesenteric  
ischemia.

Recibido: 15/06/2020 • Aceptado: 03/11/2020

*Conflicto de intereses: los autores declaran no tener ningún conflicto de interés.*

Cañas García I, Santoyo Villalba J, Ros Vidal R, Mirón Pozo B, Salmerón Febres LM. Dolor abdominal secundario a disección espontánea de arteria mesentérica superior complicada. *Angiología* 2021;73(2):100-102

DOI: <http://dx.doi.org/10.20960/angiologia.00174>

#### Correspondencia:

Inés Cañas García. Servicio de Cirugía General.  
Hospital Universitario Clínico San Cecilio.  
Av. del Conocimiento, s/n, 18016 Granada  
e-mail: [inescanasgarcia@gmail.com](mailto:inescanasgarcia@gmail.com)

## INTRODUCCIÓN

La disección espontánea de la arteria mesentérica superior (AMS) se describe como un desgarro o rotura de la íntima y de las capas internas de la media que permite el paso de sangre creando una luz falsa en la capa media. Es una entidad infrecuente, con una incidencia del 0,06 % (1) según algunas series. Descrita por primera vez por Bauersfeld en 1947, las últimas revisiones publicadas sitúan la máxima incidencia en varones en torno a 55 años que asocian factores de riesgo cardiovascular (2).

El diagnóstico de sospecha debe establecerse ante la aparición de un dolor abdominal generalizado (en ocasiones súbito), en pacientes con factores de riesgo cardiovascular (3). El TAC abdominal con contraste intravenoso (IV) tiene una sensibilidad elevada para el diagnóstico, similar a la arteriografía (4).

El manejo puede ser conservador, endovascular o quirúrgico; la elección de una opción u otra radica en la estabilidad hemodinámica del paciente, la clasificación de la lesión, así como la presencia o no de indicios clínicos o analíticos de una eventual isquemia intestinal (5).

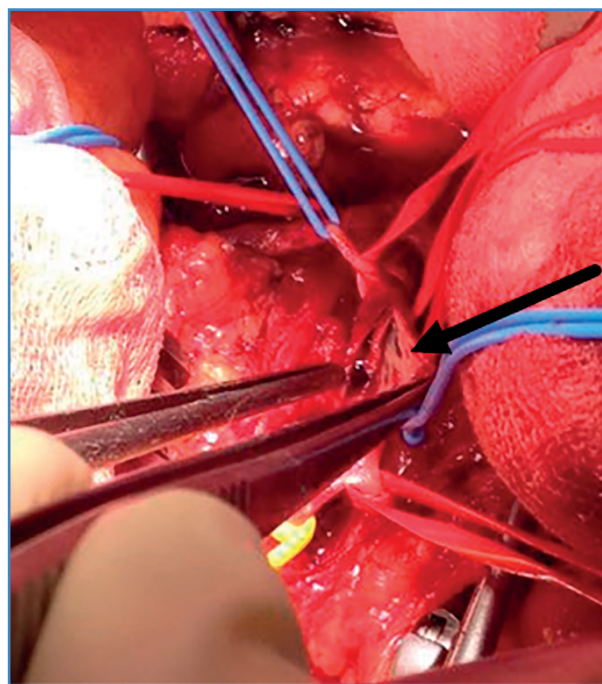
## CASO CLÍNICO

Presentamos un caso de un paciente varón de 48 años, fumador e hipertenso que acude a urgencias por dolor abdominal mesogástrico de varias horas de evolución, asociado a náuseas y un episodio de diarrea. En la exploración el abdomen es blando y depresible aunque doloroso de manera generalizada, por lo que se solicita un TAC abdominal con contraste intravenoso donde se observa defecto de repleción al inicio de la arteria mesentérica superior, que persiste en unos 5 cm de longitud, compatible con trombosis.

El paciente es intervenido con la sospecha radiológica inicial de trombosis aislada de la AMS en el mismo día mediante laparotomía media se evidencia buen estado de las asas intestinales así como una trombosis de la AMS en sus primeros centímetros. Se realiza una arteriotomía longitudinal, con hallazgo intraoperatorio de una disección a unos 5 cm de su origen, con ambas luces (verdadera y falsa) trombosadas (Fig. 1).

Se realiza trombectomía con catéter de Fogarty a través de luz verdadera, fijación de la íntima y cierre mediante parche de autólogo de vena safena. La evolución fue favorable sin incidencias en el posoperatorio, por lo que se procedió al alta hospitalaria con seguimiento en las consultas externas. Al ingreso en servicio de urgencias se realizó ECG que evidenció ritmo sinusal. Esto, junto al hallazgo intraoperatorio de disección arterial, completó el diagnóstico y no se estimó necesario realizar más pruebas complementarias, como la ecocardiografía o estudio Holter para despistaje de cardiopatía embolígena. Se pauta heparina a dosis profilácticas durante el ingreso y al alta. El paciente persiste asintomático y en controles por imagen posteriores se evidencia adecuada permeabilidad de la AMS, por lo que se suspende anticoagulación y se mantiene dosis profiláctica de ácido acetil salicílico 100 mg hasta la fecha.

Sakamoto y cols. describieron por primera vez la clasificación de la disección de la AMS (5,6) en base a los hallazgos por TAC (Tabla I). El caso que nos ocupa quedaría englobado en el tipo III de la clasificación de Sakamoto, en el que la trombosis de la luz falsa se extiende a la luz verdadera, cuyas paredes se encuentran ulceradas.



**Figura 1.** Arteriotomía sobre arteria mesentérica superior (AMS). La flecha indica la doble luz que se evidencia en la disección arterial. Vessel loop referenciando las distintas ramas de la AMS.

**Tabla I.** Clasificación de Sakamoto en función de los hallazgos por TAC de las disecciones de AMS y el manejo clínico en función del subtipo

| Clasificación | Hallazgos TAC   | Manejo clínico                                |
|---------------|---|---|
| Tipo I        | Ambas luces permeables, con puntos de entrada y reentrada                                     | Conservador, seguimiento cada 6 m-1 año       |
| Tipo II       | Ambas luces permeables, un punto de entrada y dilatación sacular de la luz falsa "Cul-de-sac" | Revascularización                             |
| Tipo III      | Falsa luz trombosada. Luz verdadera con una o más ulceraciones hacia la luz falsa trombosada  | Revascularización urgente                     |
| Tipo IV       | Falsa luz trombosada sin ulceraciones   | Resolución espontánea, no precisa seguimiento |

Además de dicha clasificación que puede orientar el manejo, es la exploración clínica y el estado hemodinámico del paciente lo que marcará el tratamiento y consiguiente pronóstico. Los pacientes estables hemodinámicamente y buen control del dolor son subsidiarios de tratamiento conservador que consiste en anticoagulación, antiagregación, reposo digestivo y control estrecho de los factores de riesgo cardiovascular. En el caso de pacientes con dolor abdominal resistente, signos de sufrimiento intestinal o inestabilidad hemodinámica se beneficiarían de tratamiento urgente. El tipo de cirugía (endovascular o abierto) dependerá de la experiencia del centro, la extensión de la disección y el subtipo así como la presencia o no de signos de isquemia intestinal. En casos de rotura de AMS o isquemia intestinal, la indicación de cirugía abierta estaría establecida.

En nuestro caso, consideramos la indicación de cirugía abierta urgente por el cuadro sugerente de isquemia mesentérica aguda (dolor abdominal brusco e imagen de trombosis AMS) y el diagnóstico se alcanzó al explorar quirúrgicamente la arteria, ya que la disección arterial de la AMS estaba oculta por la trombosis.

El manejo endovascular engloba la fibrinólisis, embolectomía, angioplastia con balón o colocación de *stent* y, al ser procedimientos mínimamente invasivos, pueden controlar la progresión de las lesiones, evitando así la isquemia y estancias hospitalarias

muy prolongadas. Son necesarios, sin embargo, seguimientos más estrechos de los pacientes a corto y medio plazo.

## BIBLIOGRAFÍA

1. Quintana Rivera AM, Ganzarain Valiente L, Ávila Puerta CE, Arruabarrena Oyarbide A, Fonseca Legrand Rivera JL. Manejo conservador de tres casos de disección espontánea de la arteria mesentérica superior. *Angiología* 2012;64:7-12. DOI: 10.1016/j.angio.2011.12.004
2. Javerliat I, Becquemin JP, d'Audiffret A. Spontaneous isolated dissection of the superior mesenteric artery. *Eur J Vasc Endovasc Surg* 2003;25:180-4. DOI: 10.1053/ejvs.2002.1785
3. Saba L, Sanfilippo R, Atzeni M, Ribuffo D, Montisci R, Mallarini G. Superior mesenteric artery spontaneous and isolated dissection diagnosed by using MDCTA. *Eur Rev Med Pharmacol Sci* 2010;14:235-8.
4. Barneir BE, Halachmi S, Croitoru S, Torem S. CT angiography diagnosis of spontaneous dissection of the superior mesenteric artery. *AJR Am Journal Roentgenol* 1998;171:1429-30. DOI: 10.2214/ajr.171.5.9798897.
5. Sakamoto I, Ogawa Y, Sueyoshi E, Fukui K, Murakami T, Uetani M. Imaging appearances and management of isolated spontaneous dissection of the superior mesenteric artery. *Eur J Radiol* 2007;64:103-10. DOI: 10.1016/j.ejrad.2007.05.027
6. Ullah W, Mukhtar M, Abdullah HM, Ur Rashid M, Ahmad A, Hurairah A, et al. Diagnosis and management of isolated superior mesenteric artery dissection: a systematic review and meta-analysis. *Korean Circ J* 2019;49:400-18. DOI: 10.4070/KCJ.2018.0429