



Caso Clínico

Tratamiento quirúrgico abierto de aneurisma venoso poplíteo

Open surgical treatment of popliteal venous aneurysm

Leticia Hidalgo Lariz, Paloma Sanchís Pérez, Luciana Antonella Collantes Chávez, Romina Díaz Serrano, Emiliano Cano Trigueros

Servicio de Angiología, Cirugía Vasculay Endovascular. Hospital General Universitario Morales Meseguer. Murcia

Resumen

Introducción: los aneurismas venosos poplíteos son una entidad rara cuya importancia radica en que pueden complicarse con trombosis venosa profunda o embolismo pulmonar.

Caso clínico: presentamos el caso de una mujer de 59 años que acude a valoración de varices recidivadas en miembro inferior izquierdo. En la ecografía Doppler se objetiva un aneurisma de vena poplíteo de 3 cm que se confirma por angiorresonancia. Se decide intervención quirúrgica mediante aneurismectomía tangencial con venorrafia lateral, con posterior anticoagulación y terapia compresiva. Hasta el momento no existen complicaciones durante el seguimiento.

Discusión: los aneurismas venosos poplíteos son una dilatación sacular o fusiforme mayor de 20 mm. Pueden diagnosticarse de manera incidental, por la existencia de masa poplíteo o por clínica de enfermedad tromboembólica venosa. Para su diagnóstico se emplea la ecografía Doppler. El estudio puede completarse con una angiotomografía o una angiorresonancia. Su tratamiento es quirúrgico, incluso en pacientes asintomáticos. La técnica más utilizada es la aneurismectomía tangencial con venorrafia lateral.

Palabras clave:

Aneurisma.
Venoso. Poplíteo.
Quirúrgico.
Tratamiento.

Abstract

Introduction: popliteal venous aneurysms are a rare entity whose importance lies in the fact that they can be complicated by deep vein thrombosis or pulmonary embolism.

Case report: we present the case of a 59 years-old woman who came for evaluation of recurrent varicose veins in her left lower limb with a 3cm popliteal venous aneurysm in doppler-ultrasound that was confirmed with an angioresonance. Surgical intervention was decided by tangential aneurysmectomy with lateral venorrhaphy, with subsequent anticoagulation and compressive therapy. They are no complication in the surveillance.

Discussion: popliteal venous aneurysms are a saccular or fusiform enlargement greater than 20mm. They can be diagnosed incidentally, due to a popliteal mass or due venous thromboembolic disease symptoms. Doppler-ultrasound is used for its diagnosis and study can be completed with angiotomography or angioresonance. Surgical treatment is the best option even in asymptomatic patients. Aneurysmectomy with lateral venorrhaphy is the most used technique.

Keywords:

Aneurysm.
Venous. Popliteal.
Surgical.
Treatment.

Recibido: 17/09/2020 • Aceptado: 10/10/2020

Conflicto de intereses: los autores declaran no tener conflicto de interés.

Hidalgo Lariz L, Sanchís Pérez P, Collantes Chávez LA, Díaz Serrano R, Cano Trigueros E. Tratamiento quirúrgico abierto de aneurisma venoso poplíteo. *Angiología* 2021;73(3):148-150

DOI: <http://dx.doi.org/10.20960/angiologia.00211>

Correspondencia:

Leticia Hidalgo Lariz.
Servicio de Angiología, Cirugía Vasculay Endovascular. Hospital General Universitario Morales Meseguer. Av. Marqués de los Vélez, s/n.
30008 Murcia
e-mail: leticiahidalgolariz@gmail.com

INTRODUCCIÓN

Los aneurismas venosos poplíteos son los más frecuentes dentro de la patología venosa aneurismática. Pueden asociarse a complicaciones como enfermedad tromboembólica venosa (tanto trombosis venosa profunda como embolismo pulmonar) y enfermedad venosa crónica.

Presentamos el caso de una mujer de 59 años intervenida de varices en miembro inferior izquierdo hace 16 años en otro centro, sin otros antecedentes destacables, que acude a consulta por recidiva de varices en miembro inferior izquierdo. Se realiza ecografía Doppler y se objetiva dilatación de vena poplítea de unos 3 cm. Se completa estudio con angiorresonancia en la que se confirma el aneurisma de vena poplítea de 3 cm (Fig. 1A) con la paciente asintomática. Se interviene a la paciente de manera programada: se realiza una aneurismec-

tomía tangencial con venorrafia lateral (Figs. 1B y 1C) con abordaje de hueco poplíteo por vía posterior, con anestesia raquídea y bajo heparinización sistémica.

La paciente es dada de alta a las 24 horas de la intervención, sin complicaciones, con compresión elástica y anticoagulada con heparinas de bajo peso molecular durante tres meses. La anatomía patológica demostró un aumento de tejido fibromuscular en la pared del vaso. En el seguimiento temprano, a los dos meses, la paciente no ha presentado complicaciones. Existe permeabilidad de la reconstrucción vascular, sin nueva degeneración de la pared.

Cuando hablamos de aneurismas venoso poplíteo nos referimos a una dilatación sacular (más frecuente) o fusiforme de la vena poplítea mayor de 20 mm (1). Es una patología rara, con una prevalencia inferior al 0,5 % (2).

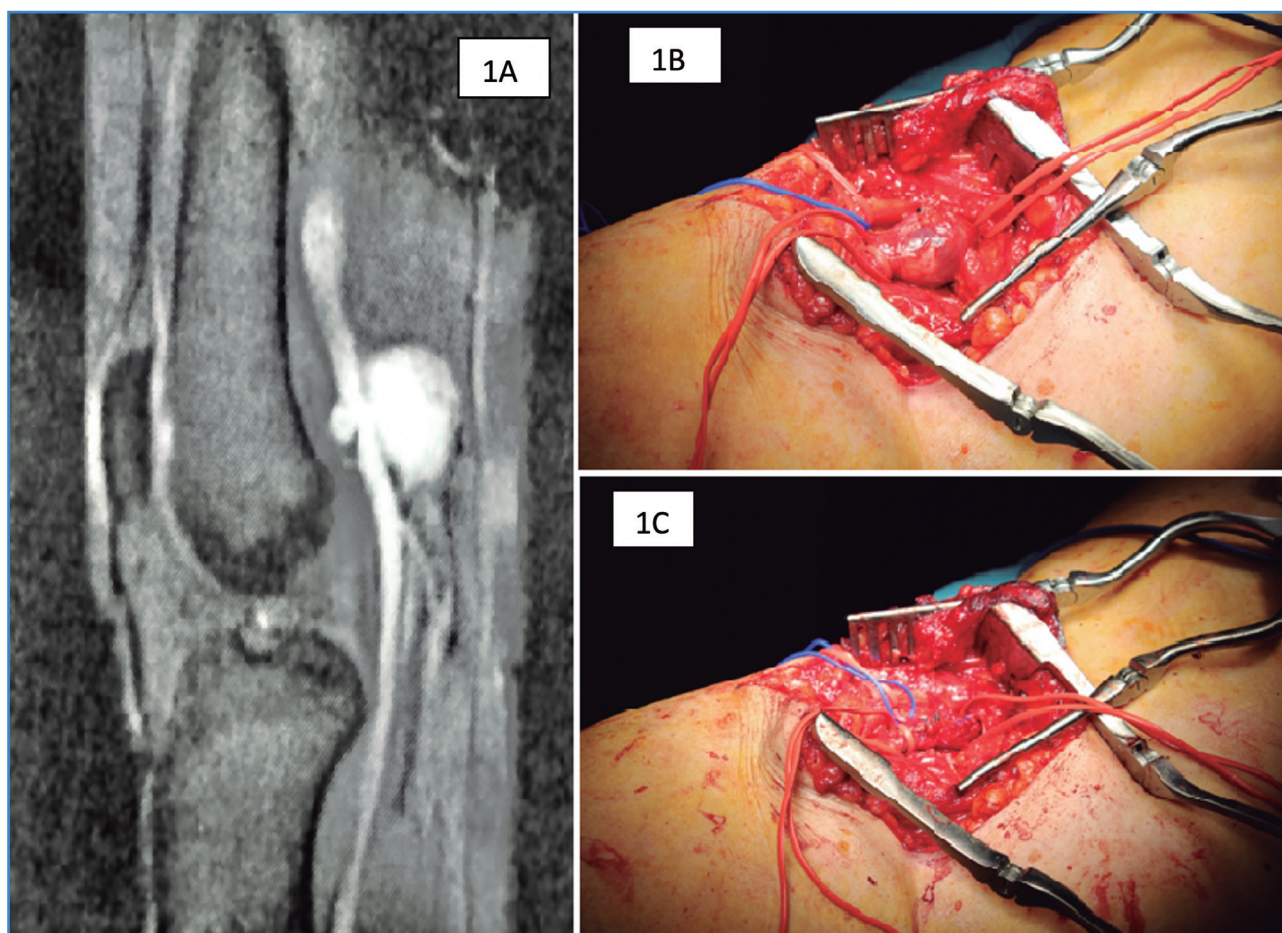


Figura 1. 1A. Angiorresonancia del aneurisma de vena poplítea. 1B. Imagen intraoperatoria del aneurisma de vena poplítea mediante abordaje por vía posterior. 1C. Resultado tras aneurismectomía tangencial con venorrafia lateral.

En cuanto a su etiopatogenia, se cree que se debe a la degeneración de las fibras elásticas y a la disminución de las células musculares lisas debido a la inflamación.

Su diagnóstico puede ser de manera incidental, por la existencia de una masa en fosa poplíteica (20 % de los casos [3]) o por clínica de enfermedad tromboembólica venosa (45-80 % [4]). La ecografía Doppler es suficiente para establecer el diagnóstico. El estudio se completa con angiorresonancia magnética o angiotomografía computarizada para mejor valoración anatómica, sobre todo de cara a plantear intervención quirúrgica.

Se considera que la anticoagulación como único tratamiento es insuficiente para prevenir la enfermedad tromboembólica venosa. En la actualidad, no está recomendado el tratamiento endovascular (5), sino la cirugía como primera opción de tratamiento, incluso en pacientes asintomáticos, dado el riesgo de enfermedad tromboembólica venosa. La técnica más comúnmente realizada es la reconstrucción quirúrgica mediante aneurismectomía tangencial con venorrafia lateral. Otras opciones son la resección del aneurisma con anastomosis primaria, interposición de *bypass* de vena safena o protésico si no fuese posible el anterior (asumiendo más riesgo de trombosis). También se ha descrito la ligadura y la sección de la vena femoral por debajo del cayado de la safena grande (3). Después de estos procedimientos, se recomienda anticoagulación durante 3 a 6 meses.

Queremos también con este artículo poner en valor el papel de la cirugía abierta en nuestros servicios de angiología, cirugía vascular y endovascular. Es importante conocer y realizar el abordaje vía posterior en bayoneta empleado en nuestra paciente, así como otras técnicas y abordajes tan en desuso hoy, para poder ofrecer a los pacientes el mejor tratamiento vascular posible.

BIBLIOGRAFÍA

1. Cano-Trigueros E, Díaz-Serrano R. Tratamiento quirúrgico de un aneurisma venoso poplíteico en paciente joven. *Cirugía Española* 2018;96(8):517-8. PMID: 29502859. DOI: 10.1016/j.ciresp.2017.12.004
2. Miyamoto M, de Lorenzo Costa M, Hugo Granella V, et al. Popliteal vein aneurysm: report of two cases. *J Vasc Bras* 2018;17(2):170-3. PMID: PMC6205701 PMID: 30377430. DOI: 10.1590/1677-5449.009717
3. Emmerich J, Blachier V, Fanon L, et al. Treatment of popliteal venous aneurysms by femoral vein ligation. *J Vasc Surg Cases Innov Tech* 2019;5(3):228-31. PMID: 31297472. DOI: 10.1016/j.jvscit.2018.11.009.eCollection 2019 Sep
4. Dávila VJ, Money SR. Venous Aneurysms and their management. In: *Rutherford's Vascular Surgery and Endovascular Therapy*, volumen 2, 9th edition; 2019. pp. 2175-9.
5. Sandstrom A, Reynolds A, Jha P. Popliteal Vein Aneurysm: A Rare Cause of Pulmonary Emboli. *Ann Vasc Surg* 2017;38:315e15-7. PMID: 27522977. DOI: 10.1016/j.avsg.2016.05.093