



Caso Clínico

Tratamiento híbrido de aneurisma micótico de la aorta visceral

Hybrid treatment of a mycotic aneurysm of the visceral aorta

Rodrigo Fernández González, Hugo Cubillas Martín, Julia Requena Fernández, Sabrina Alejandra Morcillo, José Raúl García Casas

Servicio de Angiología, Cirugía Vascul y Endovascular. Complejo Hospitalario Universitario de Pontevedra. Pontevedra

Resumen

Introducción: los aneurismas micóticos son una entidad grave y poco frecuente, cuyo tratamiento quirúrgico se ha basado históricamente en la resección del tejido infectado y en la reconstrucción arterial. En los últimos años, la importancia del uso de técnicas de reparación endovascular ha ido en aumento.

Caso clínico: se presenta el caso de una mujer de 84 años con un aneurisma micótico de la aorta visceral tratado mediante un abordaje híbrido. Se revascularizan las arterias mesentérica superior y hepática y, posteriormente, se coloca una endoprótesis de aorta.

Discusión: el empleo de dispositivos endovasculares para la reparación de los aneurismas micóticos genera controversia debido a que no se elimina el tejido infectado. Sin embargo, existen publicaciones que avalan su uso, ya que permiten el tratamiento, principalmente, de pacientes de alto riesgo quirúrgico sin aumentar el número de complicaciones.

Palabras clave:

Aneurisma.
Micótico.
Infeccioso. Aorta.
Procedimientos
endovasculares.

Abstract

Introduction: mycotic aneurysms are a serious and rare entity, whose surgical treatment has historically been based on resection of infected tissue and arterial reconstruction. In recent years, the importance of using endovascular repair techniques has increased.

Case report: an 84-year-old woman with a mycotic aneurysm of the visceral aorta is presented, treated by a hybrid approach, revascularizing the superior mesenteric and hepatic arteries, and the placement of an aortic stent.

Discussion: the use of endovascular devices for the repair of mycotic aneurysms generates controversy due to the maintenance of the infected tissue. However, there are publications that support its use since they allow the treatment mainly of patients at high surgical risk not increasing the rate of complications.

Keywords:

Aneurysm.
Mycotic.
Infected. Aorta.
Endovascular
procedures.

Recibido: 20/03/2020 • Aceptado: 25/08/2020

Conflicto de intereses: los autores declaran no tener conflicto de interés.

Fernández González R, Cubillas Martín H, Requena Fernández J, Morcillo SA, García Casas JR. Tratamiento híbrido de aneurisma micótico de la aorta visceral. *Angiología* 2021;73(2):87-90

DOI: <http://dx.doi.org/10.20960/angiologia.00135>

Correspondencia:

Rodrigo Fernández González.
Servicio de Angiología, Cirugía Vascul
y Endovascular. Complejo Hospitalario Universitario
de Pontevedra. C/ Mourente, s/n. 36071 Pontevedra
e-mail: rodrigo_sifo@hotmail.com

INTRODUCCIÓN

Los aneurismas micóticos o infecciosos suponen en torno al 1 % de todos los aneurismas (1). Su importancia radica en que constituyen una entidad con una elevada morbimortalidad por su rápido crecimiento y evolución natural hacia la ruptura, sin guardar relación con el tamaño (1,2,4). La etiología es variada y engloba a aquellos procedentes de émbolos sépticos, arteritis microbiana, infección de aneurismas preexistentes y pseudoaneurismas postraumáticos infectados (1,4). Los microorganismos implicados más frecuentes son los del género *Staphylococcus*, y en el sector aortoiliaco, *Salmonella spp.* Los gérmenes gram negativos son los más virulentos (1).

Respecto a los de localización aórtica, se presentan hasta en el 70% de los casos con una clínica de síndrome constitucional y fiebre, asociando la mayoría de las veces dolor abdominal o lumbar y la existencia de una masa pulsátil, dolorosa y expansiva (1). El angio-TAC es el método diagnóstico de elección. Como datos radiológicos característicos, se encuentran la ausencia de calcificación de la pared, morfología sacular, multilobulada o excéntrica, inflamación de tejidos blandos perivasculares, presencia de gas intramural o perivascular y posible existencia de colecciones líquidas perivasculares (1,4). Se obtienen hemocultivos positivos en un 50-85 % de los casos, y los cultivos de pared arterial positivos confirman el diagnóstico de infección arterial, aunque la negatividad de los cultivos no excluye el diagnóstico (1). El tratamiento quirúrgico se ha basado tradicionalmente en la resección del tejido infectado y en la reconstrucción arterial (1-6), pero en los últimos años la introducción de técnicas endovasculares ha ido adquiriendo mayor relevancia (1,2,4).

CASO CLÍNICO

Se presenta el caso de una mujer de 84 años, sin factores de riesgo cardiovascular, que acude a urgencias por dolor de una semana de evolución, síndrome constitucional y febrícula, con alteración analítica de las pruebas de función hepática, leucocitosis y aumento de PCR. Se solicitaron hemoculti-

vos que fueron positivos para *Staphylococcus Aureus* sensible a meticilina y se instauró antibioterapia de amplio espectro. Se realizó ecografía de abdomen, en la que se objetivó una dilatación aneurismática de la aorta abdominal, confirmada posteriormente mediante la realización de angio-TAC torácico-abdominal, que describía la presencia de un aneurisma sacular de la aorta visceral, que englobaba el origen del tronco celíaco, con un diámetro de 4,7 cm y una longitud de 3 cm, de bordes irregulares y aumento de densidad de la grasa periaórtica, hallazgos que obligaban a descartar un aneurisma micótico (Fig. 1).

Dados la ubicación de la lesión, la clínica de ruptura inminente y el alto riesgo quirúrgico, se optó por un tratamiento híbrido mediante *debranching* visceral y endoprótesis aórtica (EVAR), cubriendo los orígenes del tronco celíaco y de la arteria mesentérica superior para garantizar un adecuado sellado distal. En primer lugar, se procedió a la revascularización de las arterias mesentérica superior y hepática con una prótesis de Dacron® bifurcada de 14 x 7 mm desde la arteria iliaca común derecha. En la misma intervención, se colocó una endoprótesis aórtica cónica de 26 x 24 x 150 mm.

La evolución posoperatoria de la paciente fue favorable. Fue dada de alta a los ocho días de la in-

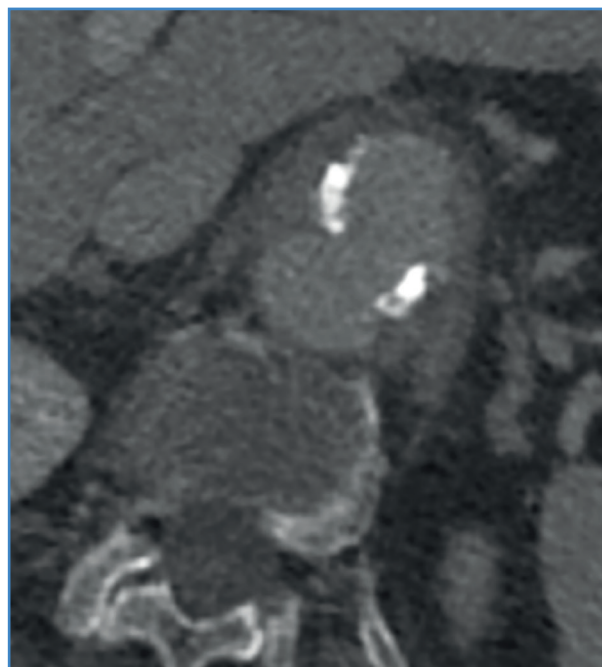


Figura 1. Angio-TAC torácico-abdominal prequirúrgico, corte transversal.

tervención quirúrgica y se mantuvo el tratamiento antibiótico domiciliario con cloxacilina, ajustado según el antibiograma.

En el angio-TAC de control a los tres meses se confirmó la exclusión del saco aneurismático, sin presencia de endofugas y con los injertos viscerales permeables (Fig. 2). Se retiró el tratamiento antibiótico a los seis meses por ausencia de sintomatología.

En el seguimiento a los 24 meses, la paciente se encuentra asintomática y con buen estado general.



Figura 2. Angio-TAC torácico-abdominal posquirúrgico, reconstrucción 3D.

DISCUSIÓN

Los aneurismas micóticos son una entidad poco frecuente y que suponen un reto para el cirujano vascular debido a su elevado índice de morbimortalidad y rápido crecimiento. La rotura es la forma de presentación hasta en un 60 % de los de localización aórtica (1). Su incidencia ha ido creciendo con el aumento de la prevalencia de pacientes inmunodeprimidos, la monitorización hemodinámica invasiva, cateterismos y el uso de drogas por vía parenteral (4).

Históricamente, la terapia de elección para tratar este tipo de aneurismas ha sido la eliminación

del tejido infectado y la revascularización arterial extraanatómica o anatómica, asociando antibioterapia intensiva (1-6). Sin embargo, en los últimos años el tratamiento primario o puente utilizando dispositivos de terapia endovascular ha ido sumando casos con resultados variables (4,5), bien sea de manera aislada o formando parte de estrategias híbridas (2,4). Esta manera de actuación genera cierta controversia por el hecho de colocar una endoprótesis en un lecho previamente infectado y sin eliminar el tejido afectado, con lo que se asume el riesgo de presentar una reinfección o infección crónica con el paso del tiempo como potencial complicación (1-4). La presencia de fiebre intraoperatoria y la presentación clínica del aneurisma como rotura son factores que se asocian a una infección crónica persistente tras EVAR (1,4).

Una de las publicaciones más significativas hasta el momento en cuanto al tratamiento endovascular de los aneurismas micóticos de aorta abdominal (AMAA) es el estudio de Sörelis y cols., que muestra resultados prometedores tras EVAR frente a la reparación abierta y refleja una mayor supervivencia a corto plazo con EVAR, sin diferencias significativas en cuanto a supervivencia a largo plazo, complicaciones relacionadas con la infección y número de reintervenciones (2).

Otro tema de debate es la duración del tratamiento antibiótico tras EVAR por AMAA. No existe un consenso sobre cuánto tiempo debe mantenerse la antibioterapia (3,5), ni tan siquiera tras la reparación abierta. Las recomendaciones varían según el material utilizado para la reparación (3), la respuesta clínica, las pruebas de imagen o las pruebas de laboratorio (5). En cualquier caso, parece razonable pensar que, tras EVAR, la duración de la antibioterapia debería ser mayor por el hecho de no eliminar el tejido infectado y colocar material intravascular en dicha zona durante la reparación quirúrgica.

El manejo quirúrgico de los AMAA utilizando dispositivos endovasculares parece abrir un nuevo campo menos agresivo que permite el tratamiento de pacientes de alto riesgo quirúrgico. Sin embargo, la baja incidencia de esta patología condiciona el escaso número de estudios existentes y, por consiguiente, la falta de consenso sobre la idoneidad de la utilización de dichas técnicas, asumiendo que la

reparación endovascular de los AMAA debe recomendarse en la medida en que los dispositivos existentes o la condición del paciente en particular lo permitan (3).

BIBLIOGRAFÍA

1. Pérez Burkhardt JL. Aneurismas micóticos: particularidades diagnósticas y de tratamiento. *Angiología* 2015;68(1):46-54. DOI: 10.1016/j.angio.2015.06.003
2. Beck AW, Velázquez-Ramírez G. Infected aneurysms. In: Cronenwett J, Johnston KW (eds). *Rutherford's Vascular Surgery*, 8th edition. Elsevier; 2014. pp. 2236-47.
3. Rodrigo Sagüés C, Sebastián Soto G. Manejo híbrido de aneurisma infeccioso de aorta visceral. Caso clínico. *Rev Med Chile* 2011;139:1071-4. DOI: 10.4067/S0034-98872011000800014
4. Sörelíus K, Wanhainen A, Furebring M, et al. Nationwide Study of the Treatment of Mycotic Abdominal Aortic Aneurysms Comparing Open and Endovascular Repair. *Circulation* 2016;134:1822-32. DOI: 10.1161/CIRCULATIONAHA.116.024021
5. Qi Y-F, Xiao Z-X, Shu C, et al. Infected Abdominal Aortic Aneurysms Treated with Extra-anatomic Prosthesis Bypass in the Retroperitoneum. *Ann Vasc Surg* 2017;45:231-8. DOI: 10.1016/j.avsg.2017.06.125
6. Vallverdú Scorza M, Zeoi M, Icasuriaga A, et al. Aneurisma micótico de la aorta abdominal secundario a infección por *Proteus Mirabilis*. *Angiología* 2019;71(3):113-5. DOI: 10.20960/angiologia.00046