



Caso Clínico

Fístula carótida-yugular debido a trauma vascular con sierra de cadena. Enfoque diagnóstico y quirúrgico

Carotide-jugular fistula due to vascular trauma with chain saw. Diagnostic and surgical approach

Julio César Muñoz Córdova, Fernando Pérez Guerrero, Vicente Alejandro Huilca Sigüenza, Víctor Hugo Viteri Pérez, Reina Magdalena Huilca Sigüenza

Servicio de Angiología, Cirugía Vascular y Endovascular. Hospital Eugenio Espejo. Quito, Ecuador

Resumen

Introducción: el trauma carotídeo es una patología infrecuente pero generalmente devastadora, requiere un manejo diagnóstico y terapéutico oportuno. En los casos donde no hay inestabilidad hemodinámica o lesiones severas se puede incluir en el diagnóstico a la angiotomografía e incluso a la angiografía, que puede aportar datos fundamentales en el tratamiento. La cirugía convencional es de elección en muchos casos, determinada especialmente por las características de la lesión carotídea y por la disponibilidad de insumos endovasculares.

Caso clínico: presentamos el caso de un paciente con lesión carotídea causada por un fragmento de sierra de cadena, que provocó una fístula carótido-subclavia. Se optó por la cirugía convencional que consistió en el cierre de la fístula y la angioplastia de la carótida interna con el uso de un parche en pantalón de safena mayor.

Discusión: el paciente se recuperó sin focalidades neurológicas.

Abstract

Background: carotid trauma is an infrequent but generally devastating disease, requiring timely diagnostic and therapeutic management. In cases where there is no hemodynamic instability or severe injuries, angiotomography and even angiography can be included in the diagnosis, which can provide fundamental data in treatment. Conventional surgery is the choice in many cases, especially determined by the characteristics of the carotid lesion and by the availability of endovascular supplies.

Case report: we present the case of a patient with a carotid lesion caused by a chainsaw fragment, which caused a carotid-subclavian fistula. Conventional surgery was chosen, which consisted of closing the fistula and angioplasty of the internal carotid with the use of a patch in the pants of the greater saphenous vein.

Discussion: the patient recovered without neurological focalities.

Palabras clave:

Fístula carótida-yugular. Trauma vascular. Sierra de cadena.

Keywords:

Carotide-jugular fistula. Vascular trauma. Chain saw.

Recibido: 08/06/2020 • Aceptado: 08/06/2020

Conflicto de intereses: los autores declaran no tener conflicto de interés.

Muñoz Córdova JC, Pérez Guerrero F, Huilca Sigüenza VA, Viteri Pérez VH, Huilca Sigüenza RM. Fístula carótida-yugular debido a trauma vascular con sierra de cadena. Enfoque diagnóstico y quirúrgico. *Angiología* 2021;73(1):33-36

DOI: <http://dx.doi.org/10.20960/angiologia.00171>

Correspondencia:

Vicente Alejandro Huilca Sigüenza. Servicio de Angiología, Cirugía Vascular y Endovascular. Hospital Eugenio Espejo. Av. Gran Colombia. 170136 Quito, Ecuador
e-mail: vicentehuilca.s@gmail.com

INTRODUCCIÓN

El trauma vascular penetrante de la arteria carótida es uno de los más peligrosos y desafiantes problemas para un cirujano vascular. Debido a que la incidencia de traumatismo carotideo penetrante es baja en nuestro país, la presencia de signos duros, especialmente en la zona II del cuello, representa un gran reto. Hoy en día el manejo puede realizarse mediante abordaje quirúrgico abierto y endovascular.

A pesar de que la terapia endovascular tiene un papel definido y emergente tanto para las lesiones de acceso difícil como para las complicaciones posteriores de la lesión vascular, existen presentaciones en las que la cirugía sigue considerándose como primera opción (1). La reparación abierta tradicional de las lesiones de la carótida con cierre primario o interposición de injerto es eficaz a largo plazo y se recomienda siempre que pueda lograrse un control proximal y distal de manera segura y directa. Por su parte, la reparación endovascular de la arteria carótida proximal, de la subclavia proximal y de la carótida interna distal cada vez está más aceptada por la dificultad para su acceso quirúrgico convencional (2).

El examen de imagen recomendado (dependiendo del estado hemodinámico) es la angiotomografía debido a que generalmente aporta suficientes datos para su manejo (3). Por otro lado, el uso de métodos angiográficos en traumatismos penetrantes no es un procedimiento habitual, sino que más bien se reserva para pacientes estables con signos de déficit neurológico.

CASO CLÍNICO

Paciente varón de 47 años que sufrió un traumatismo penetrante de alto impacto en la zona II del cuello con un fragmento libre de una cadena de motosierra mientras cortaba madera. Llegó a la sala de emergencias aproximadamente 24 horas después de recibir primeros auxilios en un hospital básico y luego fue derivado en condiciones estables.

A su llegada, se realizó un examen físico completo y no se revelaron déficits neurológicos. Se apreció un soplo en la zona II del cuello, un hematoma no expansivo y palpación de *thrill*. Se ordenó una ima-

gen de ultrasonido adicional que mostró un considerable hematoma, una gran fístula carótida-yugular derecha, flujo distal parcial en la arteria carótida y permeabilidad de la arteria vertebral ipsilateral, por lo que se realizó una angiotomografía (Fig. 1) en la que se confirmaron los hallazgos. Dada la estabilidad del paciente se procedió a una angiografía (Fig. 2), que mostró una compensación vascular cerebral adecuada a través de la arteria carótida contralateral y el polígono de Willis, sin que se observara sangrado activo o lesiones de otros vasos.

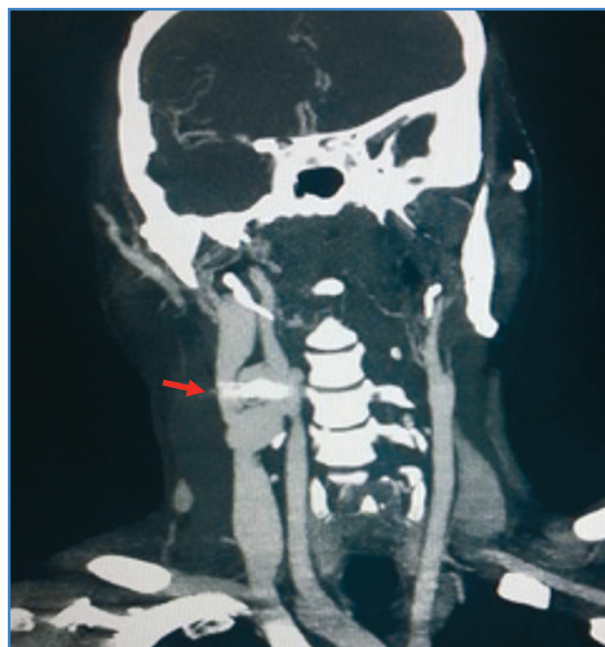

Figura 1. Angiotomografía inicial que muestra la fístula arteriovenosa y el cuerpo externo metálico (flecha) en la zona II del cuello.

La exploración quirúrgica reveló una sección transversal extensa de la pared de la arteria carótida común, de la carótida interna y de la pared posterior de la arteria carótida externa. Asimismo, presentaba una fístula carótida-yugular y traumatismo extenso de los músculos del triángulo anterior de la zona II del cuello, sin evidenciar daño de los nervios circundantes. Después del control de los vasos, se procedió al cierre de la fístula yugular y a la ligadura de la arteria carótida externa. Debido a la naturaleza y a la extensión de la lesión, fue imposible realizar un cierre primario termino-terminal de la arteria carótida, por lo que fue necesario realizar una sustitución del defecto arterial con vena safena mayor haciendo una composición en pantalón (Figs. 3 y 4).

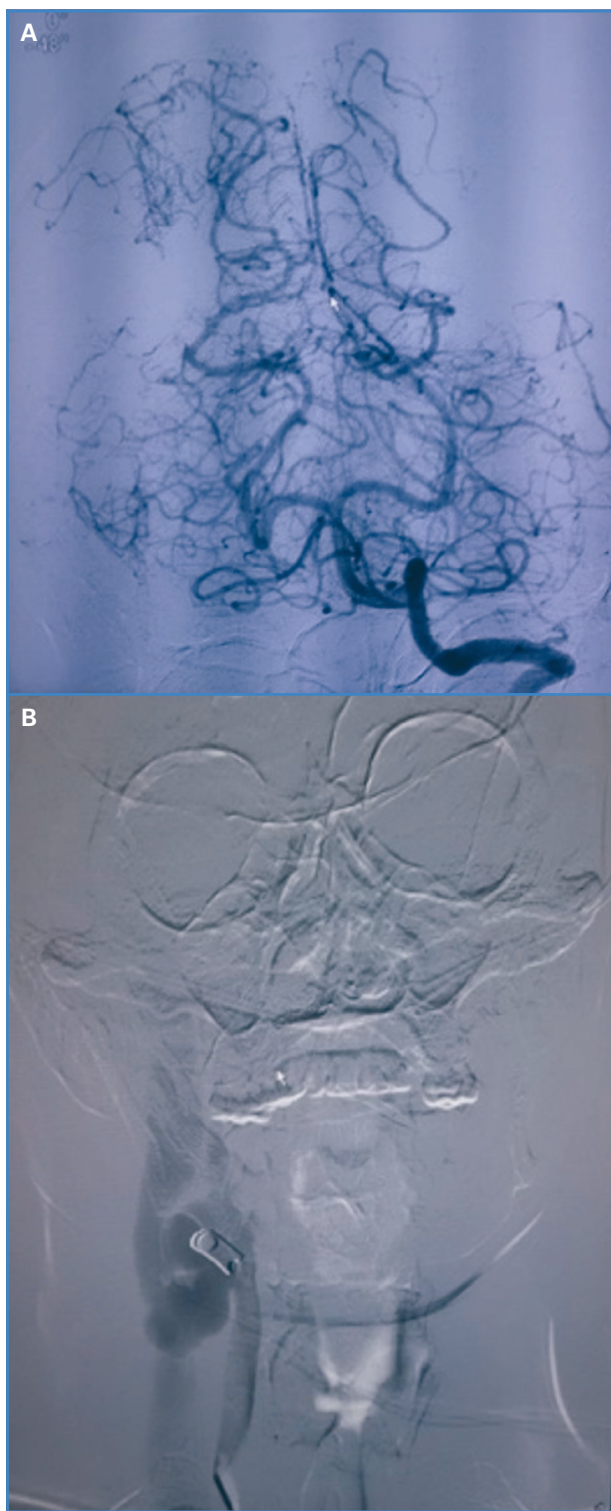


Figura 2. Angiografía con compensación adecuada del polígono Willis (A) y las fístulas arteriovenosas con el cuerpo extraño metálico (B).

El paciente fue tratado con antibioterapia sistémica, tromboprofilaxis y antiagregación plaquetaria. El control de angiotomografía mostró un flujo adecuado en la arteria carótida interna sin estenosis (Fig. 5).

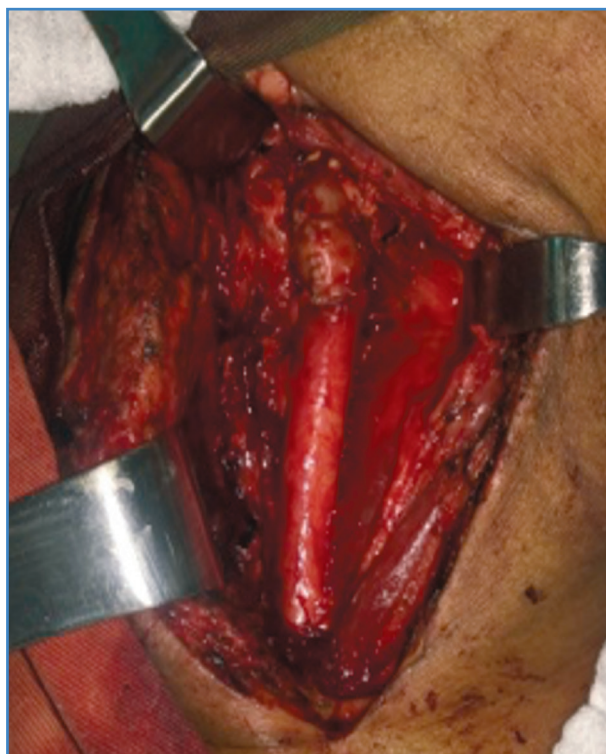

Figura 3. Reparación del defecto arterial con vena safena mayor en pantalón.

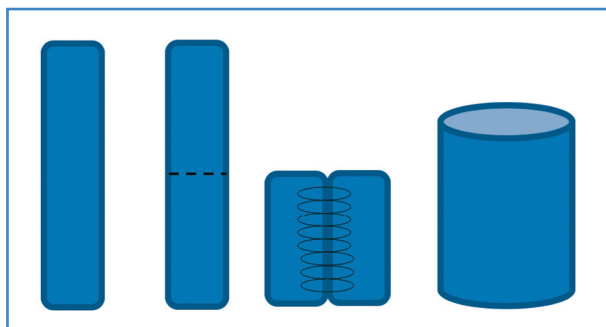


Figura 4. Secuencia de creación del parche en pantalón con vena safena mayor para la anastomosis carotídea.

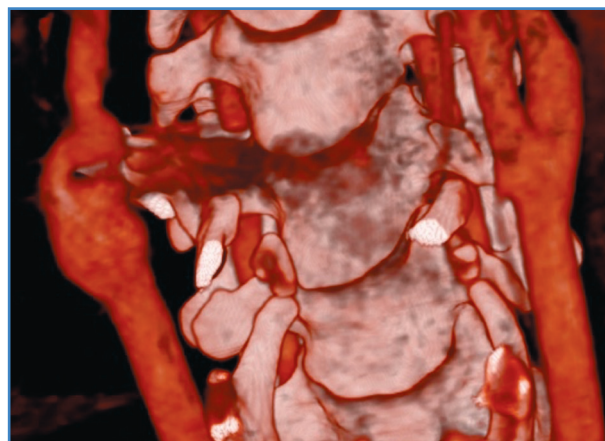


Figura 5. Control de angiotomografía el tercer mes tras la operación.

DISCUSIÓN

En nuestro país, Ecuador, se registra un aumento progresivo de la violencia y de las lesiones traumáticas laborales por escasa prevención de riesgos. El uso de la angiogramía, siempre que la estabilidad hemodinámica lo permita, ha ayudado a un diagnóstico más preciso (4). El desarrollo de las técnicas endovasculares y su disponibilidad ofrecen hoy día una variedad de alternativas terapéuticas menos agresivas y estresantes; entre ellas, la oclusión de ramos vasculares o la colocación de *stents* cubiertos (5). En este paciente la carencia de dispositivos endovasculares adecuados y disponibles determinó que su manejo fuese mediante abordaje quirúrgico abierto.

Se utilizó un injerto compuesto doble en configuración en pantalón de vena safena mayor para adecuar los diámetros arteriales termino-terminales y evitar el riesgo de infección al tratarse de un traumatismo penetrante por cadena de motosierra.

A pesar de que el paciente permaneció casi dos horas con un pinzamiento de la arteria carótida común y heparinización sistémica tras el control de los vasos, no mostró ningún signo de déficit neurológico después del procedimiento quirúrgico, lo que puede deberse a la adecuada compensación contralateral del polígono Willis mostrada en el angiograma previo.

Las lesiones de cuello son notoriamente difíciles de evaluar y tratar debido a la compleja anatomía y a la densa concentración de numerosas estructuras vitales en un área anatómica pequeña (6,7). Destaca-

mos el uso de métodos de reconstrucción e imagen volumétrica que nos brindan una gran herramienta para la valoración prequirúrgica y posquirúrgica, con una especial consideración a las complicaciones más frecuentes, como estenosis, infección del injerto o trombosis. No existe un algoritmo definitivo para tratar el traumatismo carotídeo penetrante; sin embargo, consideramos que el uso de técnicas de imagen tomográficas y el tratamiento quirúrgico abierto con material autólogo pueden ser unas opciones viables en pacientes estables.

BIBLIOGRAFÍA

1. Bowley DMG, Degiannis E, Goosen J, et al. Penetrating vascular trauma in Johannesburg, South Africa. *Surg Clin North Am* 2002;82(1):221-35.
2. Cox MW, Whittaker DR, Martínez C, et al. Gillespie, Traumatic pseudoaneurysms of the head and neck: Early endovascular intervention. *J Vasc Surg* 2007;46(6):1227-33.
3. O'Brien PJ, Cox MW. A modern approach to cervical vascular trauma. *Perspect Vasc Surg Endovasc Ther* 2011;23(2):90-7.
4. Bell RB, Osborn T, Dierks EJ, et al. Management of Penetrating Neck Injuries: A New Paradigm for Civilian Trauma. *J Oral Maxillofac Surg* 2007;65(4):691-705.
5. Tsai YH, Wong HF, Weng HH, et al. Stent-graft treatment of traumatic carotid artery dissecting pseudoaneurysm. *Neuroradiology* 2010;52(11):1011-6.
6. Feliciano DV. Penetrating cervical trauma: current concepts in penetrating trauma. *World J Surg* 2015;39(6):1363-72.
7. Du Toit DF, Van Schalkwyk GD, Wade SA, et al. Neurologic outcome after penetrating extracranial arterial trauma. *J Vasc Surg* 2003;38(2):257-62.