



**Úlcera aórtica torácica e
isquemia aguda de extremidad
inferior debido a proyectil de bala**

**Thoracic aortic ulcer and acute
lower limb ischemia due to bullet**

10.20960/angiologia.00168

Úlcera aórtica torácica e isquemia aguda de extremidad inferior debido a proyectil de bala

Thoracic aortic ulcer and acute lower limb ischemia due to bullet

Vicente Alejandro Huilca Sigüenza, Julio César Muñoz Córdova, Carolina Estefanía Herrera Lema, Jorge Jaramillo Jaramillo, Reina Magdalena Huilca Sigüenza

Servicio de Cirugía Vascul y Endovascular. Hospital Luis Vernaza. Guayaquil, Ecuador

Correspondencia: Vicente Alejandro Huilca Sigüenza. Servicio de Cirugía Vascul y Endovascular. Hospital Luis Vernaza. Loja 700. 090313 Guayaquil, Ecuador

e-mail: vicentehuilca.s@gmail.com

Recibido: 05/06/2020

Aceptado: 05/06/2020

RESUMEN

La fisiopatología de la embolización arterial de una bala con la formación de una úlcera aórtica puede ser un cuadro confuso y extraordinariamente raro. Es evidente suponer daños severos de tipo vascular, cardíaco o pulmonar como consecuencia del orificio de puerta de entrada, lo que puede llevar a una hemorragia severa y, por lo tanto, representa un riesgo vital grave, pero resulta sorprendente que este traumatismo vascular se asocie a una isquemia de una extremidad. De hecho, este tipo de lesiones han sido raramente reportadas y sus complicaciones suelen subestimarse o son tardíamente diagnosticadas.

Este raro suceso se describió por primera vez durante la Primera Guerra Mundial, pero ahora este fenómeno suele asociarse a violencia civil por arma de fuego, algo que va en progresivo aumento.

En este caso clínico informamos de un caso que fue tratado en nuestro centro.

Palabras clave: Úlcera aórtica. Isquemia aguda. Extremidad inferior.

Keywords: Aortic ulcer. Acute ischemia. Lower limb.

INTRODUCCIÓN

La fisiopatología de la embolización arterial de una bala con la formación de una úlcera aórtica puede ser un cuadro confuso y extraordinariamente raro. Es evidente suponer daños severos de tipo vascular, cardíaco o pulmonar como consecuencia del orificio de puerta de entrada, lo que puede llevar a una hemorragia severa y, por lo tanto, representa un riesgo vital grave, pero resulta sorprendente que este traumatismo vascular se asocie a una isquemia de una extremidad. De hecho, este tipo de lesiones han sido raramente reportadas y sus complicaciones suelen subestimarse o son tardíamente diagnosticadas.

Este raro suceso se describió por primera vez durante la Primera Guerra Mundial, pero ahora este fenómeno suele asociarse a violencia civil por arma de fuego, algo que va en progresivo aumento.

CASO CLÍNICO

Un hombre de 33 años acudió a la sala de emergencias después de sufrir un disparo con arma de fuego. En la exploración presentaba un orificio de entrada por bala en el hemitórax posterior izquierdo, sin que se observara orificio de salida. El paciente estaba consciente y sin alteraciones hemodinámicas, aunque mostraba un neumohemotórax en la radiografía de tórax, así como fractura de la escápula y de la vértebra T6. El proyectil no se identificó.

A las 72 horas de hospitalización el paciente presentó dolor en la pierna izquierda. En la exploración física mostraba pulso femoral

izquierdo con pulsos distales ausentes, frialdad de la extremidad y relleno capilar lento, pero sin alteraciones sensitivas ni motoras.

En la eco Doppler (Fig. 1) se observó a nivel de la arteria femoral común izquierda, cerca de la bifurcación, un cuerpo extraño con sombra acústica posterior y ausencia de flujo distal. Se solicitaron radiografías (Fig. 2) y angiotomografía de aorta y de miembros inferiores que confirmaron la presencia del proyectil a este nivel y, además, se evidenció un pseudoaneurisma a nivel de la aorta torácica (Fig. 3).

En primer lugar, se procedió a retirar el proyectil de la bifurcación femoral a través de arteriotomía femoral izquierda (Fig. 4). Posteriormente, una semana más tarde, debido a la provisión de material, se colocó una endoprótesis aórtica Valiant (Medtronic, CA, Estado Unidos) con sellado completo del pseudoaneurisma de aorta torácica (Fig. 5).

El paciente evolucionó satisfactoriamente y fue dado de alta con antiagregación y trombopprofilaxis dos semanas más tarde.

DISCUSIÓN

Los traumatismos vasculares por arma de fuego a nivel torácico y la embolización posterior de la bala a nivel arterial periférico son cuadros extraordinariamente raros y con una presentación clínica confusa.

Las balas penetran a la circulación arterial a través de la aorta o de las cavidades cardíacas y los pacientes generalmente presentan signos de inestabilidad hemodinámica aguda con *shock* hemorrágico y muerte (1).

Debido a la pérdida de energía cinética, las balas pueden permanecer dentro de una cavidad cardíaca o la luz de la aorta. Sin embargo, en algunos casos, una bala puede embolizar desde la cavidad cardíaca o la luz de la aorta hacia vasos periféricos (1), como fue el caso de este paciente, en el que la ausencia de orificio de salida y la sintomatología isquémica hicieron sospechar la presencia del proyectil a nivel distal.

Aún más infrecuente es la embolia retrógrada de bala en el sector venoso: la incidencia es muy baja, con menos de 200 casos, según Mattox y cols. (2).

La particularidad de este caso fue su presentación poco habitual de isquemia arterial diferida por embolización del proyectil y el hallazgo fortuito de una úlcera aórtica torácica en la zona de entrada.

Hay factores que determinan el grado de daño tisular en un vaso; entre ellos, están la forma de la bala, el calibre, la velocidad, la fuerza, la elasticidad y la densidad tisular que rodea a la bala.

El movimiento y la fuerza centrífuga del flujo sanguíneo contribuyen posteriormente a la migración del proyectil (3). La embolización de la extremidad inferior izquierda, según la literatura, es más frecuente debido a las características anatómicas de la bifurcación aórtica, y este fue el comportamiento en nuestro paciente, que requirió una primera extracción quirúrgica abierta de la bala por la isquemia aguda de la extremidad.

Más tarde, ante el riesgo de rotura de la aorta torácica, se procedió al tratamiento endovascular de la úlcera aórtica. La demora en su tratamiento se debió a problemas de abastecimiento y logística de este tipo de materiales en nuestro país. La úlcera aórtica se trató con la técnica endovascular habitual de TEVAR sin complicaciones y resultados exitosos.

Aunque inicialmente fue difícil entender cómo la bala alcanzó y entró en la aorta torácica sin causar un resultado fatal y posteriormente se alojó en la arteria femoral común izquierda, asumimos que la baja energía cinética de la bala no transeccionó toda la aorta torácica, por lo que el daño fue localizado y puntual. Probablemente, la elasticidad de la pared aórtica en un paciente joven, la densidad de los tejidos periaórticos y la alta presión positiva del neumo-hemotórax contribuyeron a estabilizar la lesión, lo que permitió la embolización diferida del proyectil.

BIBLIOGRAFÍA

1. Aoun T, Amine F, Ziad K. Femoral artery embolization of a thoracic stray bullet. J Vasc Surg Cases Innov Tech 2016;3(3):123-5. DOI: 10.1016/j.jvscit.2016.11. 003
2. Mattox KL, Beall AC, Ennix CL, et al. Intravascular migratory bullets. Am J Surg 1979;137(2):192-5.
3. Fernández-Ranvier GG, Mehta P, Zaid U, et al. Pulmonary artery bullet embolism-Case report and review. Int J Surg Case Rep 2013;4(5):521-3.

FIGURAS

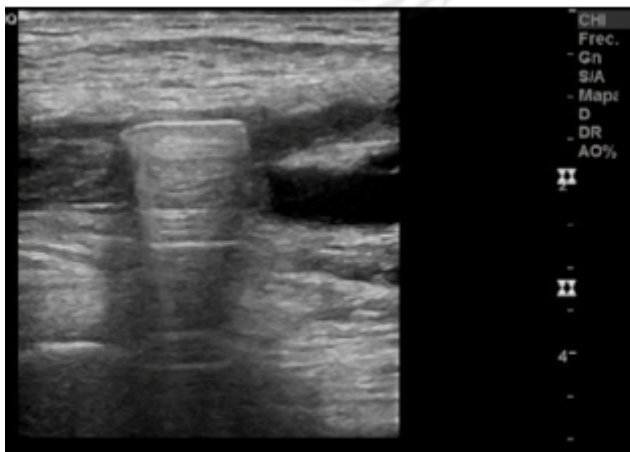


Figura 1. Ultrasonido que muestra la bala entre la arteria femoral superficial y profunda.

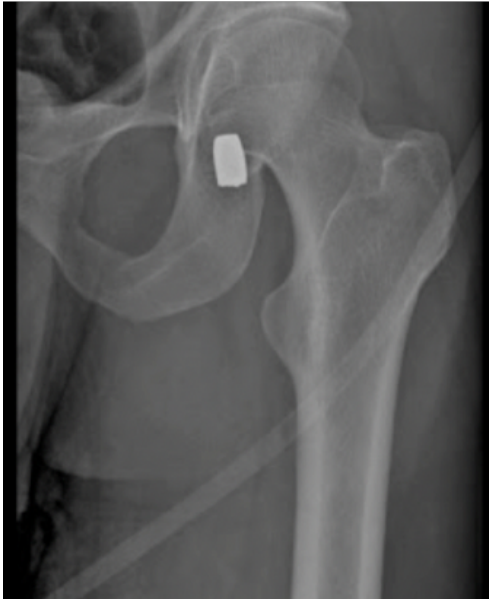

Figura 2. Bala en la extremidad inferior izquierda.

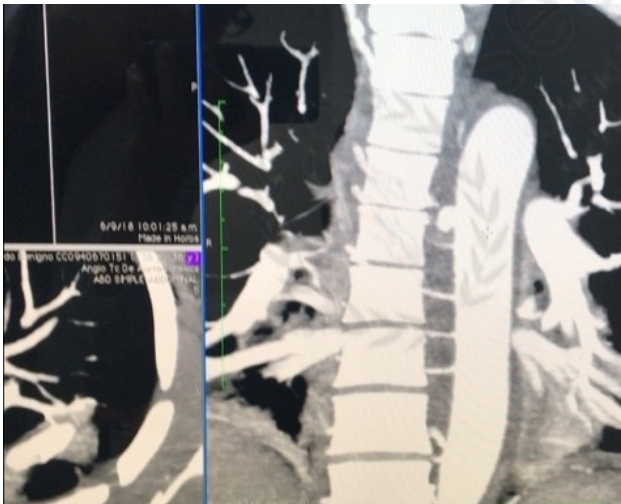


Figura 3. Angiotomografía que muestra una úlcera aórtica torácica en la porción descendente.

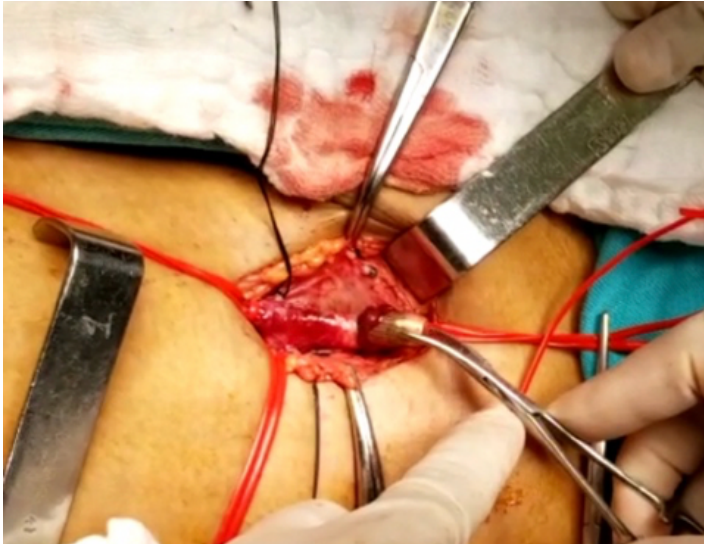


Figura 4. Extracción quirúrgica de la bala.

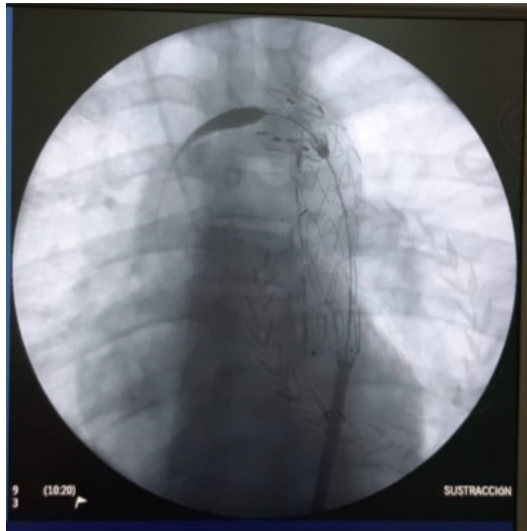


Figura 5. Liberación de endoprótesis torácica (TEVAR) en la porción de la úlcera traumática de aorta.