



Caso Clínico

Tratamiento combinado de disfagia lusoria y estenosis carotídea ipsilateral concomitante

Combined treatment of dysphagia lusoria and concomitant ipsilateral carotid artery stenosis

Laura Yáñez, Melina Vega de Ceniga, June Blanco, Andoni González, Luis Estallo

Servicio de Angiología y Cirugía Vascular. Hospital de Galdakao-Usansolo. Galdakao, Bizkaia

Resumen

Introducción: la arteria subclavia aberrante es la anomalía más común del arco aórtico, aunque la clínica de disfagia lusoria aparece tan solo en el 0,5-2 % de los pacientes. No existe ningún consenso sobre su tratamiento.

Caso clínico: se presenta el caso de una paciente de 86 años con clínica de disfonía y disfagia de 1,5-2 años de evolución que asocia una pérdida de peso de 10 kg en los últimos 6 meses. En el escáner realizado durante el estudio se encuentra una arteria subclavia aberrante no dilatada que comprime el esófago a su paso retrocardial. Además, la paciente presentaba una estenosis del 60 % de la arteria carótida ipsilateral que le había ocasionado un ictus 5 meses antes.

Se realiza un *bypass* carótido-subclavio derecho con prótesis PTFE de 6 mm y en la misma intervención, tras el procedimiento anterior, se realiza una endarterectomía carotídea derecha y angioplastia quirúrgica.

El posoperatorio transcurrió sin complicaciones. La paciente se mantuvo asintomática, sin eventos neurológicos; tampoco disfagia ni disfonía. Pudo retomar la ingesta normal de alimentos. En el CT de control a los 10 días se observó la arteria subclavia derecha trombosada sin compresión residual, por lo que no se consideró necesaria la exclusión de su origen con una endoprótesis torácica.

Discusión: aunque en un primer momento se consideró la posibilidad de realizar un tratamiento en dos tiempos (cirugía abierta y, posteriormente, endovascular torácico), el tratamiento quirúrgico combinado permitió tratar la disfagia lusoria, así como la estenosis carotídea sintomática ipsilateral, durante la misma intervención para no tener que someter a una paciente mayor a una cirugía excepcionalmente larga, además de omitir el uso de una endoprótesis torácica complementaria que finalmente no fue necesaria.

Palabras clave:

Estenosis carotídea.
Disfagia lusoria.
Arteria subclavia aberrante.
Endarterectomía.
Bypass carotídeo subclavio.

Recibido: 10/04/2020 • Aceptado: 26/05/2020

Conflicto de intereses: los autores declaran no tener conflicto de interés.

Yáñez L, Vega de Ceniga M, Blanco J, González A, Estallo L. Tratamiento combinado de disfagia lusoria y estenosis carotídea ipsilateral concomitante. *Angiología* 2020;72(5):269-272

DOI: <http://dx.doi.org/10.20960/angiologia.00143>

Correspondencia:

Laura Yáñez García. Servicio de Angiología y Cirugía Vascular. Hospital de Galdakao-Usansolo. Labeaga Auzoa, 48960. Galdakao, Bizkaia
e-mail: laura.yez@gmail.com

Abstract

Introduction: the aberrant subclavian artery is the most common variation of the aortic arch but symptoms of dysphagia lusoria appear only in 0,5-2 % of the patients. There is no consensus on its treatment.

Case report: we hereby present the case of an 86 year-old woman who had suffered dysphonia and dysphagia for 1.5-2 years associating a loss of 10 kg of weight in the last 6 months. An angioCT scan revealed a non-dilated aberrant right subclavian artery which compressed of the retrocardial esophagus, and a 60 % stenosis of the right carotid artery, which had caused an ipsilateral minor stroke 5 months before.

We performed a right carotid-subclavian bypass using a 6 mm ePTFE graft, followed by a right carotid endarterectomy and Dacron patch angioplasty in the same procedure.

The postoperative period was uneventful, the patient remained asymptomatic, with no neurological symptoms, dysphagia or dysphonia, and resumed normal oral intake. Ten days after the procedure the control CT revealed a thrombosed right subclavian artery with no residual esophageal compression, so an additional endovascular occlusion of the subclavian origin was deemed unnecessary.

Discussion: although we first considered the possibility of performing a sequential hybrid treatment, with initial surgical bypass and secondary thoracic endovascular grafting, the combined open surgical technique allowed us to solve both the dysphagia lusoria and the symptomatic right carotid stenosis in one single procedure, and the complementary thoracic endografting was ultimately unnecessary.

Keywords:

Carotid Stenosis.
Dysphagia
lusoria. Aberrant
subclavian artery.
Endarterectomy.
Carotid-
subclavian
bypass.

INTRODUCCIÓN

La arteria subclavia aberrante tiene una incidencia de 0,5-1,8 % (1). Se forma por la involución anómala del cuarto arco aórtico derecho y de la aorta dorsal distal a este. Se origina una arteria subclavia a partir de la aorta dorsal derecha distal a la séptima arteria intersegmentaria ipsilateral. La arteria subclavia aberrante transcurre mayoritariamente posterior al esófago hasta alcanzar la extremidad superior derecha, aunque también se han descrito otras configuraciones menos frecuentes, como entre el esófago y la tráquea o anterior a la tráquea (2,3). Aunque la mayoría de los casos cursa de forma silente, los síntomas más frecuentemente asociados son los digestivos (disfagia lusoria) seguidos de los de origen respiratorio (disnea y tos crónica). Los métodos diagnósticos más habituales son la resonancia magnética y el CT.

CASO CLÍNICO

Presentamos el caso de una mujer de 86 años con arteria subclavia derecha aberrante sintomática y estenosis carotídea ipsilateral sintomática concomitante. La paciente era funcional e independiente para las actividades básicas de la vida diaria, tenía antecedentes de insuficiencia renal crónica en estadio III, hipertensión arterial, hipercolesterolemia

por una osteoporosis y refería disfonía de 1,5-2 años de evolución. En el último año asociaba disfagia progresiva. En el momento del ingreso toleraba solamente líquidos, con una pérdida de 10 kg de peso en los últimos 6 meses. Adicionalmente, la paciente había sufrido 5 meses antes un ictus hemisférico derecho secundario a una estenosis carotídea derecha moderada sintomática que había cursado con torpeza y acorchamiento de la mano izquierda, con buena recuperación posterior, sin secuelas y sin nuevos eventos neurológicos desde entonces. La exploración vascular era normal, sin soplos carotídeos y con pulsos a todos los niveles en las cuatro extremidades.

En el CT se observaba una arteria subclavia derecha aberrante que provocaba una compresión extrínseca del esófago a su paso retrocardial (Figs. 1A y 1B). Adicionalmente, el TAC mostraba la estenosis moderada (60 %) en la carótida interna derecha. Estos hallazgos se complementaron con una angiografía magnética que mostró los mismos hallazgos (Fig. 1C) y una ecografía de troncos supraórticos en la que se midió una velocidad pico sistólica en la arteria carótida interna derecha de 215 cm/s.

Se realizó, bajo anestesia general, un *bypass* carotido-subclavio derecho con prótesis PTFE de 6 mm anillada y anastomosis término-lateral en la carótida común derecha y en la subclavia proximal. Se ligó la arteria subclavia derecha inmediatamente proxi-

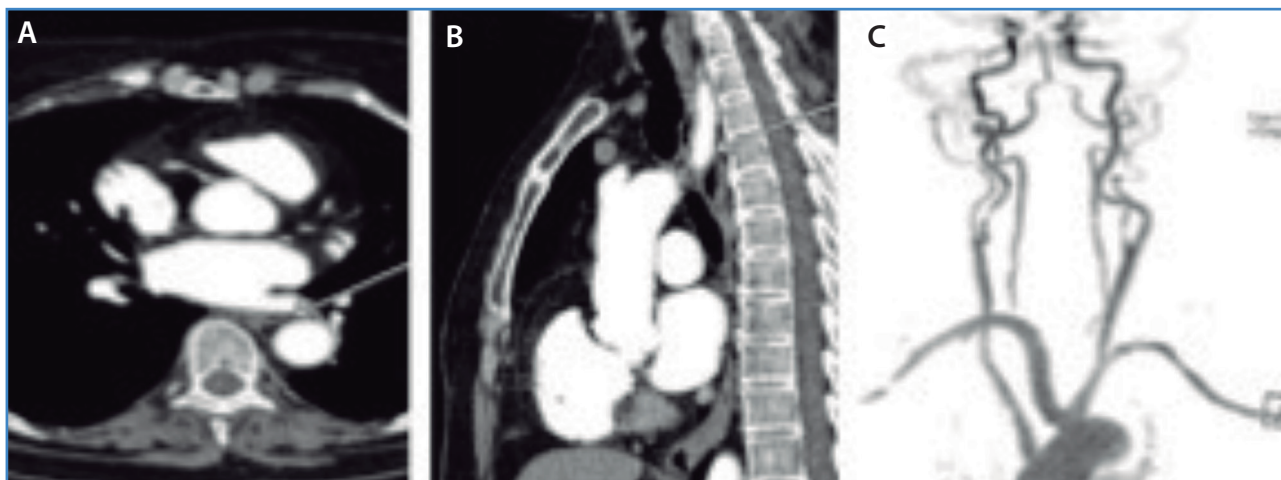


Figura 1. Imágenes transversal (A) y sagital (B) de TAC que muestran la arteria subclavia aberrante que provoca compresión del esófago (flecha). Estenosis moderada asintomática de la carótida interna izquierda (C).

mal a la salida de la arteria vertebral, que era sana y de gran calibre. En la misma intervención, tras el procedimiento anterior, se realizó una endarterectomía carotídea derecha convencional y angioplastia quirúrgica con parche de Dacron (Fig. 2).

El posoperatorio transcurrió sin complicaciones. La paciente se mantuvo asintomática, sin disfagia ni disfonía, con buena tolerancia oral a líquidos y sólidos, sin eventos neurológicos ni claudicación de la extremidad. Fue dada de alta el sexto día posoperatorio con pulsos en la extremidad superior derecha y en la arteria temporal superficial, en tratamiento con clopidogrel (75 mg/día). En el CT de control a los 10 días se observó la arteria subclavia derecha trombosada en su recorrido retroesofágico, sin compresión residual, por lo que no se consideró necesaria la exclusión de su origen con una endoprótesis torácica. En el seguimiento posterior en consultas externas se constata que la paciente permanece asintomática.

La paciente fue tratada con éxito de sus patologías carotídea y subclavia sintomáticas en un solo procedimiento combinado. Se consideró oportuno realizar el tratamiento quirúrgico y endovascular torácico en dos tiempos separados para evitar un procedimiento triple excepcionalmente largo en una paciente anciana y por la posibilidad, confirmada posteriormente, de trombosis espontánea de la arteria subclavia, no aneurismática, por ausencia de salida, por lo que no fue

necesario ocluir su origen con una endoprótesis torácica. Se decidió realizar la endarterectomía carotídea asociada, ya que se trataba de una estenosis moderada sintomática, indicación recomendada en las guías clínicas más recientes por su beneficio clínico demostrado en todos los rangos de edad (4).

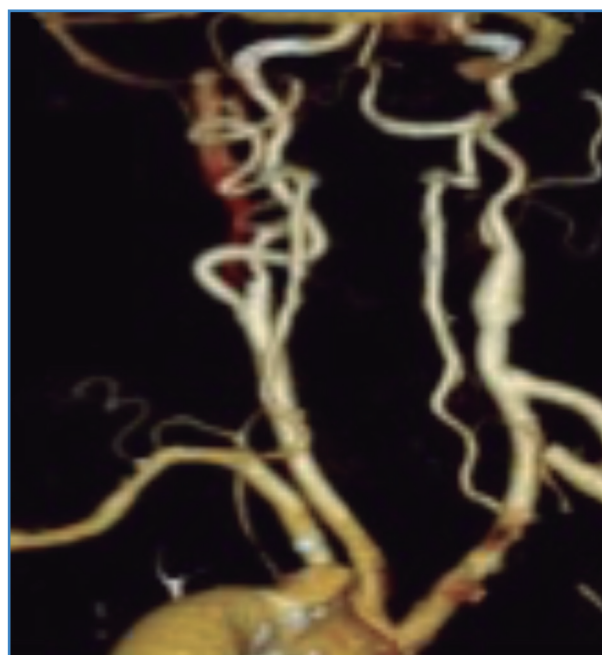


Figura 2. Visión posterior de CT de control a los 10 días: se observa la arteria subclavia derecha trombosada en su recorrido retroesofágico con bypass carotídeo subclavio y endarterectomía carotídea permeables sin defectos.

Otra opción terapéutica podría haber sido la embolización de la arteria subclavia derecha, pero consideramos que su ocupación por material de embolización en su recorrido retroesofágico quizás habría continuado improntando el esófago y no habría aliviado completamente los síntomas de la paciente, además de sacrificar la perfusión del brazo. El *stenting* carotídeo no se considera de primera elección en la patología carotídea sintomática por el mayor riesgo de ictus perioperatorio (4).

DISCUSIÓN

Como conclusión, la disfagia lusoria suele ser una manifestación clínica precoz de la presencia de una arteria subclavia derecha aberrante, pero también puede manifestarse de forma tardía, como en este caso, debido a factores propios de la edad, como la hiperplasia por la degeneración ósea y al desarrollo

de cambios arteriales ateroscleróticos que condicionarán una mayor rigidez de la pared arterial. Las técnicas quirúrgicas abiertas combinadas permitieron solucionar de forma eficaz en un mismo tiempo la patología subclavia y carotídea ipsilateral concomitante que presentaba la paciente.

BIBLIOGRAFÍA

1. Vijay A, Abraham M, Cherian V, et al. Aberrant subclavian artery: Anatomical curiosity or clinical entity. *Int J Surg* 2009;7(2):106-9.
2. Rutherford RB. Cirugía vascular. Vol I. Sexta edición. Madrid: Elsevier España; 2006. pp. 53-62.
3. Rutherford RB. Cirugía vascular. Vol II. Sexta edición. Madrid: Elsevier España; 2006. pp. 1294-313.
4. Naylor AR, Ricco JB, De Borst GJ, et al. Management of Atherosclerotic Carotid and Vertebral Artery Disease: 2017 Clinical Practice Guidelines of the European Society for Vascular Surgery (ESVS). *Eur J Vasc Endovasc Surg* 2018;55:3-81.