



Caso Clínico

A propósito de un caso de endotensión asociada a apendicitis

Case report of endotension associated with appendicitis

Jennifer Mondragón Zamora, Marta Gutiérrez Nistal, Marta Lavirgen Labrador, Teresa Hernández Ruiz, Álvaro Fernández Heredero

Servicio de Angiología y Cirugía Vascul. Hospital Universitario La Paz. Madrid

Resumen

El tratamiento endovascular del aneurisma de aorta abdominal (AAA) puede tener complicaciones durante su seguimiento; entre ellas, las endofugas.

Presentamos el caso de un paciente de 55 años que fue tratado de manera programada con endoprótesis aórtica bifurcada por un AAA infrarrenal de 84 mm de diámetro. El paciente presentó una reducción progresiva del saco aneurismático hasta un diámetro de 42 mm tras treinta meses de seguimiento. Después de cuatro años de seguimiento y sin signos sugestivos de complicaciones en la ecografía de control, se encuentra un leve crecimiento del saco (46 mm), sin evidencia de endofugas. Ante el hallazgo, se solicita TAC en la que se evidencia crecimiento del saco de hasta 55 mm de diámetro, sin presencia de fugas. En un nuevo estudio a los 3 meses, el saco ha sufrido una rápida expansión, hasta 73 mm de diámetro, sin evidencia de fugas. Ante los hallazgos y el riesgo de rotura, se planifica reparación abierta por endofuga tipo V. Se encuentra una fístula apendicular comunicada con un saco aneurismático de aspecto inflamatorio en la zona de contacto aórtico-apendicular. El paciente evolucionó favorablemente con antibiotioterapia prolongada. A los siete meses no ha presentado complicaciones clínicas ni en las pruebas de imagen.

Palabras clave:

Endofuga.
Fuga protésica.
Aneurisma de aorta.
Aneurisma de aorta abdominal.
Endotensión.

Abstract

Endovascular aneurysm repair (EVAR) is an important treatment option for abdominal aortic aneurysms. An endoleak is a common complication following EVAR.

A 55-year-old man underwent elective EVAR with a bifurcated graft for a 84 mm infrarenal abdominal aortic aneurysm (AAA). Follow-up showed appropriate reduction of the AAA to 42 mm. A duplex ultrasound at fourth year follow up showed an increase of AAA sac size to 46 mm with no observable endoleaks. A subsequent CTA showed an increase of AAA sac size to 55 mm with no observable endoleaks. A new CTA at 3 months follow up showed a rapid increase of AAA sac size to 73 mm with no observable endoleaks. We decided to perform open surgery. We found appendicular fistula in contact with aneurysmal sac with an inflammatory appearance in the aortic-appendicular contact area. The patient was successfully treated and no severe complications occurred during the 7 months follow-up.

Keywords:

Endoleak.
Perigraft leak.
Aortic aneurysm.
Abdominal aortic aneurysm.
Endotension.

Recibido: 22/04/2020 • Aceptado: 05/05/2020

Conflicto de intereses: los autores declaran no tener conflicto de interés.

Mondragón Zamora J, Gutiérrez Nistal M, Lavirgen Labrador M, Hernández Ruiz T, Fernández Heredero Á. A propósito de un caso de endotensión asociada a apendicitis. *Angiología* 2020;72(5):273-276

DOI: <http://dx.doi.org/10.20960/angiologia.00146>

Correspondencia:

Jennifer Mondragón Zamora. Servicio de Angiología y Cirugía Vascul. Hospital Universitario La Paz. Paseo de la Castellana, 261. 28046 Madrid
e-mail: mondragon.jennifer.1990@gmail.com

INTRODUCCIÓN

El tratamiento endovascular del aneurisma de aorta abdominal (EVAR) puede tener complicaciones durante su seguimiento; entre ellas, las endofugas, la mayoría de tipo 2, con un comportamiento benigno. Pero las fugas de tipo 1, 3 y la endotensión o endofuga de tipo 5 pueden mantener la presión intrasaco y el riesgo de rotura del aneurisma. Las causas por las que se produce la endotensión no son bien conocidas y pueden variar de unos pacientes a otros (1).

CASO CLÍNICO

Presentamos a un paciente de 55 años con antecedentes de hipertensión arterial, cardiopatía isquémica y dislipemia, que fue tratado de manera programada con endoprótesis aórtica bifurcada en junio del 2014 por un aneurisma de aorta abdominal (AAA) infrarenal de 84 mm de diámetro con 22 mm de luz verdadera (Fig. 1A). El procedimiento se realizó sin complicaciones y el paciente fue dado de alta en su tercer día posoperatorio.

Durante los 30 primeros meses de seguimiento observamos una reducción progresiva del saco aneurismático hasta un diámetro mínimo de 42 mm (Fig. 2B). En la revisión del cuarto año, sin referir episodio de dolor abdominal ni lumbar, en el eco Doppler de control objetivamos un leve crecimiento del saco (46 mm), sin evidencia de endofugas. Ante el hallazgo, solicitamos una tomografía computarizada (TAC) en la que se evidenció crecimiento del saco de hasta 55 mm de diámetro, sin presencia de fugas. Tras informar al paciente de las opciones terapéuticas, este prefirió manejo conservador con nuevo control con TAC en 3 meses.

En el estudio a los 3 meses, el saco había sufrido una rápida expansión, hasta 73 mm de diámetro, sin evidencia de fugas (Fig. 1C).

Ante los hallazgos y el riesgo de rotura, planificamos reparación abierta por endotensión. La analítica preoperatoria no presentaba elevación de reactantes de fase aguda ni otros hallazgos patológicos significativos.

Mediante abordaje transperitoneal accedimos al AAA y encontramos una fístula apendicular de aspec-

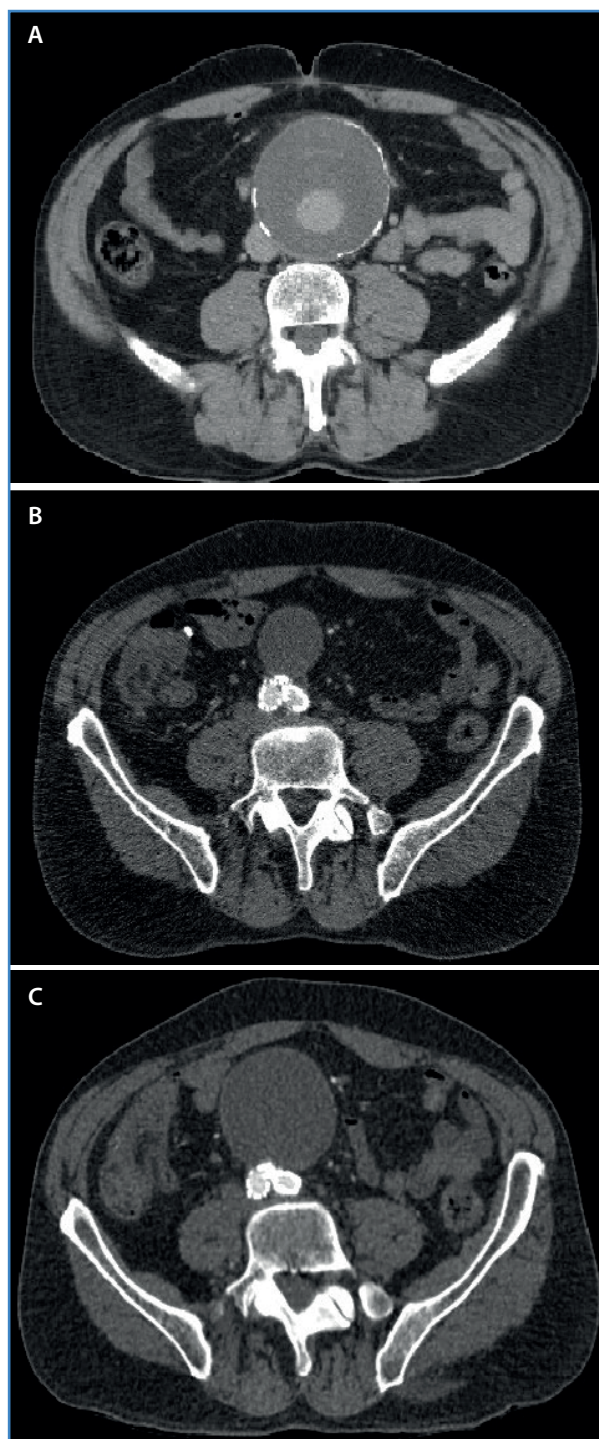


Figura. 1. A. AAA de 84 mm previo a intervención endovascular. B. Evolución satisfactoria tras colocación de endoprótesis con un saco aneurismático de 42 mm. C. Saco aneurismático con rápida expansión, hasta 73 mm de diámetro, sin evidencia de fugas.

to inflamatorio que comunicaba con el saco aneurismático en la zona de contacto aórtico-apendicular.

Observamos una dilatación inflamatoria de aspecto brillante y nacarado en porción distal de aorta infra-renal, con adherencias al retroperitoneo y al intestino delgado. Realizamos apendicectomía reglada, apertura y retirada de pared inflamatoria del AAA, sin encontrar material purulento ni fecal en su interior y sin evidencia de fugas (Fig. 2). Ante la ausencia de material purulento franco, decidimos conservar la endoprótesis: tras lavado riguroso del lecho quirúrgico realizamos su cobertura mediante epiploplastia. Recogimos muestras de pared aneurismática y de trombo aórtico para estudio anatomopatológico y de microbiología.

En la revisión a posteriori de las imágenes del TAC, se confirmó la estrecha relación entre el saco aneurismático y el apéndice. Volvimos a preguntar al paciente y nos comentó que dos semanas antes de la ecografía de control en la que objetivamos un leve crecimiento del saco (46 mm) había presentado un cuadro de dolor abdominal, vómitos y febrícula que manejó de manera domiciliaria.

El paciente evolucionó favorablemente con antibioticoterapia dirigida según cultivo (*Clostridium innocuum* y *Bacteroides thetaiotaomicron*) durante 6 semanas.

A los 17 meses de seguimiento no ha presentado complicaciones clínicas ni en las pruebas de imagen.

DISCUSIÓN

El manejo de las endofugas es un tema controvertido y desafiante. El riesgo de rotura que conlleva hace que la vigilancia estricta de los pacientes con EVAR esté justificada para poder identificar las complicaciones tardías (2).

La endotensión puede provocar rotura de AAA, aunque es poco común, tan solo existen casos anecdóticos en la literatura. El tratamiento está indicado cuando se produce un crecimiento del saco > 1 cm (1).

Se han propuesto varias teorías para explicar el crecimiento del saco aneurismático en la endotensión. Una de ellas es la trasmisión de la presión al saco a través del trombo de la pared arterial en los casos en los que el anclaje proximal o distal de la endoprótesis está sellando en una zona con trombo o cuando la propia trombosis del saco sella una endofuga de tipo 1. También se ha teorizado que la presión se transmite a través del trombo formado en los orificios de las ramas aórticas o ilíacas (3). Otras teorías que se postulan son la existencia de las endofugas intermitentes, asociadas a la incapacidad de las técnicas de imagen para detectarlas (3), y las fuga con muy bajo flujo (4). Y también se ha sugerido como causa la acumulación de fluido dentro del saco aneurismático, asociada a la inflamación del trombo aneurismático, a infecciones protésicas,

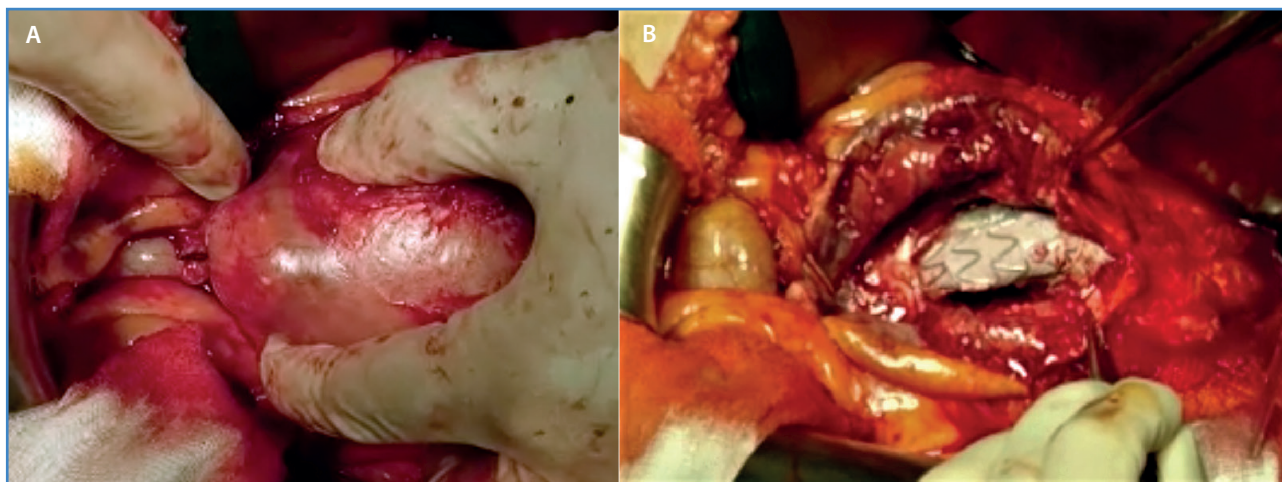


Figura 2. A. Fístula apendicular de aspecto inflamatorio que comunicaba con el saco aneurismático en la zona de contacto aórticoapendicular. B. Apertura del saco aneurismático sin encontrar material purulento ni fecal en su interior y sin evidencia de fugas. Ante la ausencia de material purulento franco, se decidió conservar la endoprótesis.

a producción de líquido por vías enzimáticas o a hiperosmolaridad intrainjerto (3,4).

En nuestro caso, creemos que el mecanismo etiopatogénico del crecimiento del saco fue el de la inflamación local asociada a un episodio de apendicitis subaguda y a la creación de una fístula aortoapendicular. Hasta la fecha, no hay descrito ningún caso de crecimiento rápido de saco aneurismático tras endoprótesis asociado a la presencia de una fístula aortoapendicular, probablemente secundaria a una apendicitis subaguda.

Creemos que es interesante tener en cuenta este posible diagnóstico ante casos de endotensión sin causa justificada.

BIBLIOGRAFÍA

1. Wanhainen A, Verzini F, Van Herzele I, et al. 2019 Clinical Practice Guidelines on the Management of Abdominal Aorto-iliac Artery Aneurysms. *Eur J Vasc Endovasc Surg* 2019;57:8-93. DOI: 10.1016/j.ejvs.2018.09.020
2. Kelso RL, Lyden SP, Butler B, et al. Late conversion of aortic stent grafts. *J Vasc Surg* 2009;49:589-95. DOI: 10.1016/j.jvs.2008.10.020
3. Torres Blanco Á, Gómez Paloné F. Endotensión. Revisión de un término controvertido. *Angiología* 2018;70:120-5. DOI: 10.1016/j.angio.2018.01.001
4. Toya N, Fujita T, Kanaoka Y, et al. Endotension following endovascular aneurysm repair. *Vascular Medicine* 2008;13:305-11. DOI: 10.1177/1358863X08094850