Absceso glúteo como manifestación inicial de infección protésica aórtica

Glute abscess as an initial manifestation of aortic graft infection

10.20960/angiologia.00133

133 CC

Absceso glúteo como manifestación inicial de infección protésica aórtica

Glute abscess as an initial manifestation of aortic graft infection

Alejandra Bartolomé Sánchez, Abel Vélez Lomana, Jorge Coghi Granados, José Miguel Fustero Aznar, José Manuel Buisán Bardaji
Servicio Angiología, Cirugía Vascular y Endovascular. Hospital Clínico Universitario Lozano Blesa Zaragoza. Zaragoza

Recibido: 16-03-2020
Aceptado: 11-06-2020

Correspondencia: Alejandra Bartolomé Sánchez. Servicio Angiología, Cirugía Vascular y Endovascular. Hospital Clínico Universitario Lozano Blesa, Avda. San Juan Bosco, 15. 50009 Zaragoza
e-mail: alebs_92@hotmail.com

DOI: 10.20960/angiologia.00133

Conflictos de interés: los autores declaran no tener conflicto de interés.

RESUMEN

Introducción: la presentación clínica más frecuente de infección protésica aórtica, secundaria a una fístula aortoentérica (FAE) es la hemorragia gastrointestinal.

Se presenta un caso de debut atípico de infección protésica en un paciente con un absceso glúteo y sepsis que la demuestra en estudio complementario.

Caso clínico: se trata de un paciente de 69 años, con antecedentes de *bypass* femoropoplíteo a 1.ª porción en ambas extremidades inferiores y de *bypass* aortobifemoral (2017). Ante el hallazgo de infección protésica, fue intervenido de un explante de la prótesis aortobifemoral por laparotomía transversa y drenaje de absceso de psoas derecho. Se observó fístula a nivel de tercera porción duodenal distal, no observada en la gastroscopia preoperatoria, que se reparó con sutura primaria y *patch* yeyunal. Se tomaron cultivos de absceso glúteo, observando *Candida krusei* y *Brevibacterium ravenspurgense,* pautando antibioterapia intravenosa en el posoperatorio. En los días posteriores se intervino de una amputación supracondílea de pierna derecha por empeoramiento de la isquemia en dicha extremidad.

Discusión: la FAE es una complicación rara y potencialmente mortal de la reparación del aneurisma aórtico abdominal. A pesar de no existir ensayos controlados para estandarizar el manejo, la mejor terapia sigue siendo la explantación completa del injerto con reemplazo por material autólogo o reconstrucción extraanatómica.

Palabras clave: Infección protésica. Isquemia. Sepsis. Fístula aortoentérica.

ABSTRACT

Introduction: gastrointestinal bleeding is the most frequent clinical debut of aortic graft infections, secondary to an aortoenteric fistula (AEF). We show a case of an atypical debut of prosthetic infection as an incidental finding in image, requested by gluteal abscess and sepsis.

Case report: a 69-year-old patient, with a medical record of femoropopliteal bypass at 1st portion in both lower extremities and aortobifemoral bypass (2017). When finding the graft infection, he was operated for an extraction of aortobifemoral graft by transverse laparotomy and drainage of right psoas abscess. A fistula was not noticed in preoperative gastroscopy seen at the level of the 3rd distal

portion and repaired with a primary suture and jejunal patch. Gluteal abscess samples were taken, showing *Candida krusei* and *Brevibacterium ravenspurgense.* Intravenous antibiotic therapy was prescribed in the postoperative period. In the following days, he underwent a supracondylar amputation of the right leg due to worsening of the ischemia in said limb.

Discussion: AEF is a rare and life-threatening complication of abdominal aortic aneurysm repair. Despite the absence of controlled trials to standardize the management, the best therapy remains the complete graft explantation with replacement by autologous material or extraanatomic reconstruction.

Keywords: Graft infection. Ischemia. Sepsis. Aortoenteric fistula.

INTRODUCCIÓN

Las infecciones protésicas del injerto son complicaciones poco frecuentes de los procedimientos vasculares (0,1-4,6 %) pero son devastadoras (con tasas de mortalidad del 25 % al 75 %) y pueden ocurrir años después de la implantación (1,2). La presentación clínica comprende desde una sepsis inexplicable, distensión abdominal, íleo paralítico, celulitis, infección de herida, pseudoaneurisma anastomótico hasta sangrado gastrointestinal en injertos aórticos (1). Describimos un caso clínico inusual de un paciente con infección protésica secundaria a una fístula aortoentérica que se presentó con abscesificación glútea como síntoma inicial.

CASO CLÍNICO

Paciente de 69 años de edad, sin alergias medicamentosas, con antecedentes personales de HTA, IAM, dislipemia, diabetes *mellitus* insulinodependiente, intervenido de dos *bypass* femoropolíteos en ambas extremidades inferiores a primera porción (2005, derecha con Dacron; 2006 izquierda con PTFE), además de una plastia de ampliación femoral común con parche bovino (por oclusión tardía de

bypass femoropopliteo izquierdo en 2013) y de un *bypass* aortobifemoral (en 2017) por isquemia arterial crónica de extremidades inferiores. Acude a Urgencias por dolor en cadera izquierda de 15 días evolución, que le impide la deambulación. Sin traumatismo previo ni fiebre. A la exploración presenta inestabilidad hemodinámica (hipotensión, fiebre y taquicardia sinusal) y tumefacción a nivel glúteo izquierdo, que se extiende hacia región posterior de muslo. Es intervenido de urgencia de una miofascitis necrotizante, con crepitación importante y supuración de material purulento grisáceo (Fig. 1).

Debio a inestabilidad hemodinámica posoperatoria, se realiza angioTC de torax, abdomen y pelvis, donde se aprecia extensa colección abscesificada en músculo psoas iliaco derecho que se extiende cranealmente por espacio retroperitoneal hacia espacio perivascular periaórtico, intercavo-aórtico y zona de *bypass* aórtico, observando trombosis de la rama derecha del *bypass* (Fig. 2).

Se realiza endoscopia hasta tercera porción duodenal, sin visualizarse comunicación aorto-entérica. No se realiza estudio PET-TC ni gammagrafía de leucocitos marcados dada necesidad urgente de cirugía.

Es intervenido de un explante de la prótesis aortobifemoral por laparotomía transversa, junto con dos incisiones longitudinales femorales, para acceder a los lugares de las anastomosis del injerto. Al acceder al retroperitoneo se drena un gran absceso del psoas derecho y pus de la región periaórtica y alrededor del injerto. Del mismo modo, revisando el duodeno, se visualiza fístula a nivel de tercera porción duodenal (Fig. 3), que se repara con suturas y con un parche yeyunal. Se consigue extraer todo el injerto aortobifemoral y zona proximal de ambos injertos femoropoplíteos. Llamó la atención la formación de pseudoaneurismas por fallo de anastomosis en ambas femorales.

En un primer momento se planteó la realización de un *bypass* axilofemoral izquierdo, puesto que era la rama permeable, ya que la

derecha llevaba tiempo trombosada y era asintomática. No obstante, dado el estado séptico del paciente, el absceso glúteo izquierdo y la presencia de material purulento abundante en la región femoral izquierda, se decidió no realizarlo en el mismo acto quirúrgico y diferirlo. Se optó por aplicar antibioterapia intravenosa de amplio espectro y la realización del *bypass* extraanatómico en un segundo tiempo.

Los cultivos intraoperatorios mostraron crecimiento a *Candida krusei* y *Brevibacterium ravenspurgense*. En días posteriores, la extremidad inferior derecha presentó signos de isquemia crítica (livideces, flictenas y necrosis), por lo que realizó una amputación supracondílea de pierna derecha. En las semanas consecutivas el pie izquierdo evolucionó con necrosis extensas secas.

Finalmente, el paciente falleció durante el posoperatorio tardío por las complicaciones sépticas y fallo multiorgánico.

DISCUSIÓN

La presentación clínica más frecuente de la infección del injerto aórtico es el sangrado gastrointestinal (melenas, anemia, etc.) (3). En nuestro paciente, se presentó como un absceso glúteo izquierdo e inestabilidad hemodinámica. Se realizó una tomografía con contraste donde se halló infección del injerto y presencia de un absceso en psoas derecho. Además se observó trombosis del injerto en la región iliofemoral derecha, lo que puede explicar la patogenia del absceso glúteo por diseminación de contigüidad. En una infección protésica a nivel aórtico, debemos descartar la presencia de un fístula aortoentérica (FAE) como etiología, por lo que se recomienda realizar una gastroduodenoscopia. Como la mayoría de las FAE ocurren en la tercera o cuarta parte del duodeno, puede ser necesaria una duodenoscopia o enteroscopia para visualizar el duodeno distal y yeyuno proximal (4). En nuestro paciente se realizó estudio endoscópico hasta tercera porción del duodeno, no visualizando la FAE.

El tratamiento de la infección del injerto aórtico más defendido por la literatura es la extracción del injerto y realización de un *bypass* extraanatómico (1). Al ser una intervención de larga duración, presenta alto riesgo de complicaciones asociadas con el clampaje aórtico, trombosis, infección y disminución de la perfusión del colon y las extremidades inferiores, por lo que se recomienda hacerlo previamente en estadiaje. Sin embargo, el reemplazo endovascular *in situ* del injerto y la escisión acortan el tiempo de operación pero conllevan alto riesgo de infección y sangrado recurrente (5).

El manejo de la FAE debe incluir la administración temprana de antibióticos de amplio espectro que cubren microorganismos grampositivos, gramnegativos y anaerobios. El foco infeccioso debe intentar eliminarse quirúrgicamente. La falta de control de la sepsis puede dar lugar a tasas de mortalidad del 60 %. Los antibióticos deben ajustarse de acuerdo con los resultados de las pruebas de cultivo y sensibilidad de sangre, líquido de drenaje intraoperatorio y muestras de tejido. A nuestro paciente se le administraron antibióticos de amplio espectro en el perioperatorio y recibió vancomicina y fluconazol después de que el tejido del absceso del psoas creció *Candida krusei* y *Brevibacterium ravenspurgense*. La infección del injerto aórtico secundaria a las especies de *Candida* es inusual, siendo más común en pacientes inmunodeprimidos o frágiles dadas sus comorbilidades (4). En nuestro paciente, la infección se consiguió controlar con éxito con la eliminación del foco infeccioso y la pronta terapia antimicótica y antibiótica.

El pronóstico de los pacientes con FAE depende de varios factores: estado general y hemodinámico del paciente, la precocidad diagnóstica y terapéutica, la técnica quirúrgica realizada, etc. El *shock* preoperatorio se asocia con alta mortalidad posoperatoria. Un retraso en la exploración quirúrgica puede aumentar la mortalidad, y una FAE no corregida casi siempre es mortal. Los resultados óptimos de FAE dependen del mantenimiento de la estabilidad hemodinámica, el control de la infección a través de antibióticos intravenosos

empíricos, la revascularización, la reparación quirúrgica del defecto intestinal subyacente y el mantenimiento de la perfusión sanguínea en la extremidad inferior. Actualmente, no hay pautas establecidas para el reparación de la FAE (4).

BIBLIOGRAFÍA

1. Rowe VL, Yellin AE, Weaver FA. Fístulas aortointestinales. In Rutherford R, ed. Philadelphia: e-Edition 2006. pp. 902-13.
2. Orton DF, LeVeen RF, Saigh JA, Culp WC, Fidler JL, Lynch TJ, et al. Aortic prosthetic graft infections: radiologic manifestations and implications for management. Radiographics 2000;20(4):977-93. DOI: 10.1148/radiographics.20.4.g00jl12977
3. Simon T, Feller E. Diverse presentation of secondary aortoenteric fistulae. Case Rep Med 2011;2011:406730. DOI: 10.1155/2011/406730
4. Jiang C, Chen X, Li J, Li H. A case report of successful treatment of secondary aortoenteric fistula complicated with gastrointestinal bleeding and retroperitoneal abscess in an elderly patient. Medicine (Baltimore) 2018;97(24):e11055. DOI: 10.1097/MD.0000000000011055
5. Psoas abscess associated with aortic endograft infection caused by bacteremia of Listeria monocytogenes: A case report and literature review (CARE Complaint). Medicine (Baltimore) 2019;98(45):e17885. DOI: 10.1097/MD.0000000000017885

Figura 1. Miofasciotomía de absceso glúteo izquierdo.

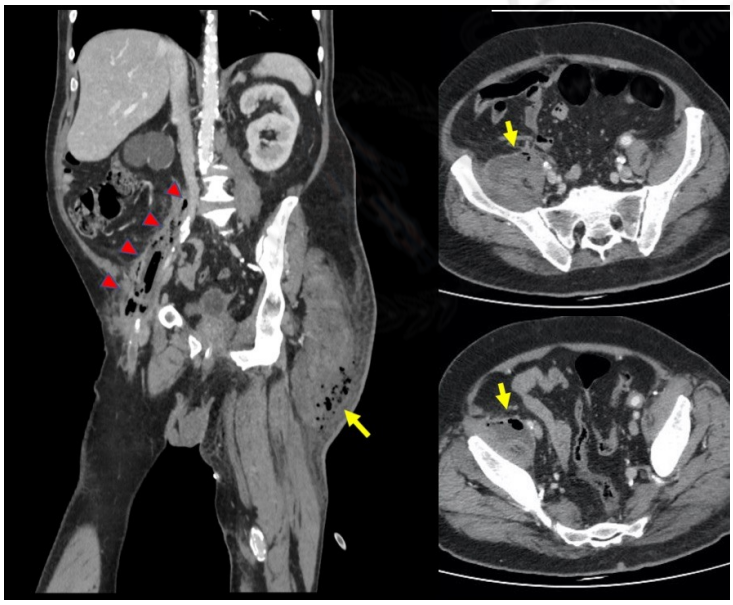

Figura 2. AngioTC preoperatorio: imagen coronal. Flechas rojas: trayecto infeccioso periaórtico y del psoas derecho. Flecha amarilla: absceso glúteo. AngioTC preoperatorio: imagen transversal. Flechas amarillas: absceso psoas derecho.

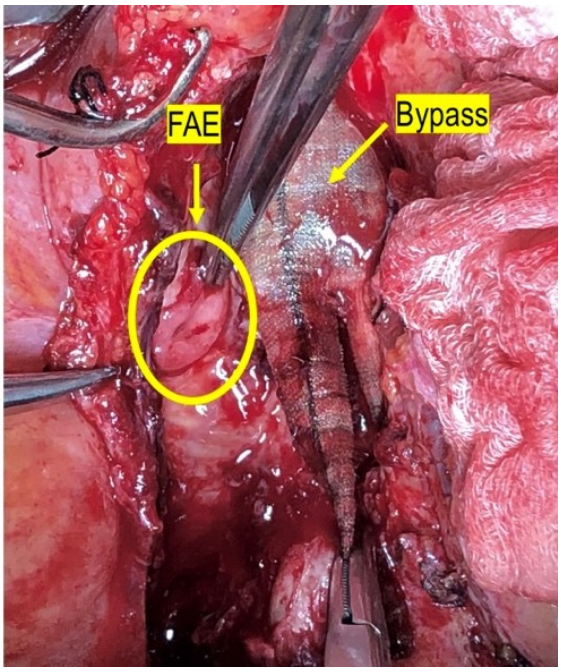

Figura 3. Fístula duodenal hacia prótesis aortobifemoral.