



## Caso Clínico

### Infección de una endoprótesis de aorta y osteomielitis vertebral por *Streptococcus equi ssp. zooepidemicus* como severa complicación de la cirugía vascular de urgencias

#### *Infection of an aortic endoprosthesis and vertebral osteomyelitis due to Streptococcus equi ssp. zooepidemicus as a severe complication of emergency vascular surgery*

Irantzu Unzaga Rubio, Sara Pérez Ricarte, Roger Frigola Castro, Malen Sukia Zufiria, Esther Martínez Aguilar

Servicio de Angiología, Cirugía Vascular y Endovascular. Hospital Universitario de Navarra. Pamplona

### Resumen

**Introducción:** la infección de prótesis vasculares es una complicación grave y poco frecuente, especialmente cuando se asocia a aneurismas micóticos y a patógenos inusuales como *Streptococcus equi ssp. zooepidemicus*.

**Caso clínico:** se presenta el caso clínico de un varón de 72 años con rotura de aneurisma de aorta abdominal infrarrenal tratado con endoprótesis. Posteriormente desarrolló fiebre persistente y lumbalgia. Se diagnosticó osteomielitis vertebral y sobreinfección del hematoma retroperitoneal. Los hemocultivos y el drenaje revelaron infección por *S. equi ssp. zooepidemicus*, con antecedente de contacto habitual con caballos. El paciente fue tratado mediante drenaje percutáneo y antibioterapia dirigida prolongada, con buena evolución.

**Discusión:** los aneurismas micóticos representan un porcentaje reducido de los aneurismas aórticos, pero tienen alta morbimortalidad. El diagnóstico requiere sospecha clínica y aislamiento microbiológico. La combinación de drenaje quirúrgico o percutáneo y tratamiento antibiótico dirigido constituye la estrategia de elección. Este caso destaca la necesidad de obtener hemocultivos incluso en situaciones de urgencia para identificar patógenos poco habituales.

**Palabras clave:**

*Streptococcus equi*. Infección de endoprótesis aorta. Osteomielitis vertebral.

Recibido: 25/08/2025 • Aceptado: 02/10/2025

Conflictos de interés: los autores declaran no tener conflictos de interés.

Inteligencia artificial: los autores declaran no haber usado inteligencia artificial (IA) ni ninguna herramienta que use IA para la redacción del artículo.

Unzaga Rubio I, Pérez Ricarte S, Frigola Castro R, Sukia Zufiria M, Martínez Aguilar E. Infección de una endoprótesis de aorta y osteomielitis vertebral por *Streptococcus equi ssp. zooepidemicus* como severa complicación de la cirugía vascular de urgencias. *Angiología* 2026;78(2):95-98

DOI: 10.20960/angiologia.00819

### Correspondencia:

Irantzu Unzaga Rubio. Servicio de Angiología, Cirugía Vascular y Endovascular. Hospital Universitario de Navarra. C/ de Iruñalarrea, 3. 31008 Pamplona  
e-mail: irantzu.unzaga98@gmail.com

## Abstract

**Introduction:** vascular graft infection is a rare but severe complication, particularly when linked to mycotic aneurysms and uncommon pathogens such as *Streptococcus equi ssp. zooepidemicus*.

**Case report:** a 72-year-old male with ruptured infrarenal abdominal aortic aneurysm underwent endoprosthesis placement. He later developed persistent fever and low back pain, with imaging suggesting vertebral osteomyelitis and infected retroperitoneal hematoma. Blood and drainage cultures isolated *S. equi ssp. zooepidemicus*, with a history of regular horse contact. He was successfully managed with percutaneous drainage and prolonged targeted antibiotic therapy.

**Discussion:** mycotic aneurysms account for a small proportion of aortic aneurysms but carry high morbidity and mortality. Diagnosis relies on clinical suspicion and microbiological confirmation. The optimal approach combines surgical or percutaneous drainage with targeted antibiotic therapy. This case emphasizes the importance of obtaining blood cultures even in emergency settings to detect uncommon pathogens.

### Keywords:

*Streptococcus equi*.  
Aortic endoprosthesis  
infection. Vertebral  
osteomyelitis.

## INTRODUCCIÓN

La coexistencia de espondilitis infecciosa y aneurisma micótico constituye una asociación clínica infrecuente. Describimos un caso clínico que implica además a un microorganismo que raramente causa infección en humanos, *Streptococcus equi spp. zooepidemicus*, y que es tratado exitosamente de forma conservadora.

## CASO CLÍNICO

Varón de 72 años con esteatosis hepática grave como único antecedente a destacar, sin factores de riesgo cardiovascular conocidos. Acude a Urgencias por dolor abdominal en el flanco izquierdo de 3 días de evolución.

Presenta fiebre de 38,2 °C, anemia de 3 gramos de hemoglobina, leucocitosis con neutrofilia y PCR de 200 mg/L. Refiere lumbalgia de tres semanas de evolución con episodios de orinas oscuras con Combur negativo. Recibe fosfomicina. Hecha ecografía se sospecha de aneurisma de aorta abdominal (AAA). Mediante angio TC se confirma rotura de aneurisma infrarenal con sangrado retroperitoneal prevertebral derecho e intramuscular activo en el psoas izquierdo (Fig. 1).

Bajo anestesia local y sedación se coloca endoprótesis bifurcada percutánea Endurant y se inicia piperacilina-tazobactam (PTZ) 4 g / 0,25 g cada 6 h empírico y transfusión de 3 concentrados de hemáties durante la operación.

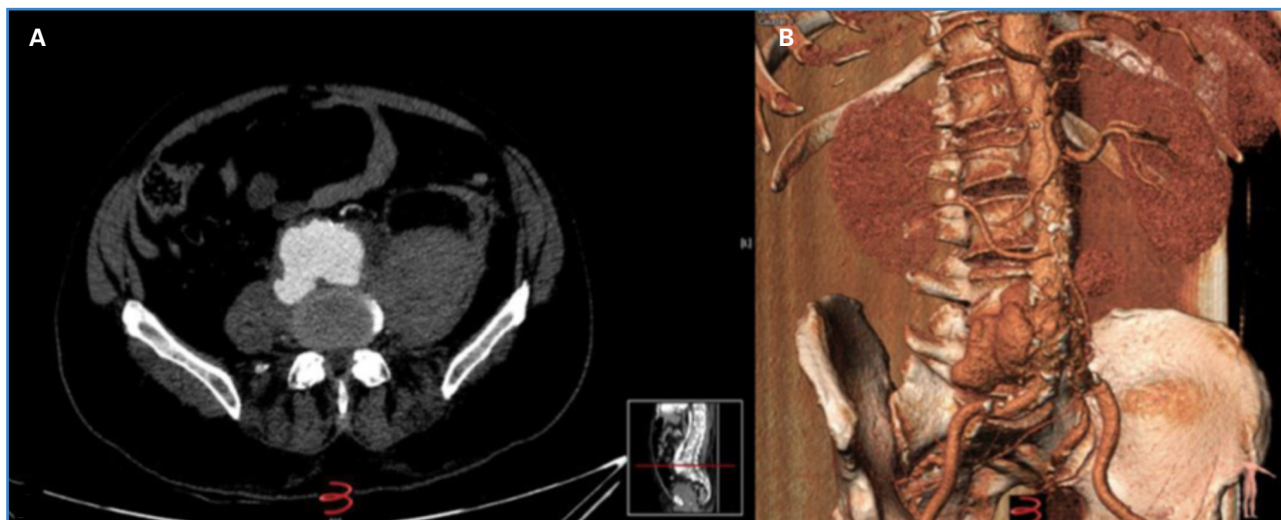
Durante el posoperatorio presenta febrícula (37,3 °C), por lo que se extraen hemocultivos (HC), que fueron negativos, y molestias a nivel lumbar, atribuidas a hematoma retroperitoneal. Se realiza TAC de control, que informe de AAA excluido y hematoma sin signos de sangrado activo. Se mantiene PTZ a pesar de cultivos negativos hasta el alta, 15 días después; el paciente se encontraba estable y afebril.

Acude a urgencias 21 días después por aumento de lumbalgia y fiebre de hasta 38,8 °C. Se extraen HC. La analítica sanguínea (AS) reveló anemia media (Hb 10), PCR elevada (149 mg/L), sin leucocitosis, y PCT de 3,6 ng/mL. Se realiza TC abdominal, que muestra hallazgos sugestivos de sobreinfección del hematoma retroperitoneal con erosión del cuerpo vertebral L5; se sospecha osteomielitis vertebral por contigüidad. La endoprótesis permanece permeable. Se comienza tratamiento empírico con PTZ de 4 g / 0,25 g y cloxacilina de 2 g i. v.

En HC se aisló *Streptococcus equi ssp. zooepidemicus* sensible a penicilina y cefotaxima resistente a clindamicina y tetraciclina. Ante estos hallazgos se pregunta al paciente, que refiere contacto habitual con caballos. Se realiza RMN que confirma la presencia de espondilitis, por lo que se decide drenaje de colección. Se modifica tratamiento a cefotaxima (continúa) y gentamicina (2 semanas).

En el cultivo del drenaje se aísla *Streptococcus equi ssp. zooepidemicus* con el mismo antibiograma que la cepa del HC.

Se realiza ecocardiograma transtorácico y transesofágico sin datos de endocarditis y TAC de control; se objetiva clara disminución del hematoma.



**Figura 1.** Angio TC que muestra rotura de aneurisma infrarenal con sangrado retroperitoneal prevertebral derecho e intramuscular activo en el psoas izquierdo.

En la AS se objetivan parámetros infecciosos en disminución. Se decide el alta continuando con el tratamiento con ceftriaxona i.v. hasta completar 6 semanas con mejoría clínica y, después, paso a cefuroxima oral de manera indefinida, en principio. En el TC de control se observa saco aneurismático excluido, con desaparición del hematoma. Con los resultados de PET y AS se decide retirar el antibiótico después de 17 meses.

## DISCUSIÓN

Los aneurismas micóticos representan el 0,7-2,6 % de los aneurismas aórticos. Son muy propensos a romperse, con una tasa de rotura del 53-75 % en la reparación quirúrgica (1). Pueden ser causados por siembra hematogena de septicemia o propagación directa de osteomielitis vertebral, abscesos renales y del psoas. La mayoría se ubica en la aorta abdominal, torácica o suprarrenal. Tienen una tasa de expansión más rápida que la de los aneurismas ateroscleróticos (2).

El tratamiento óptimo es la combinación de tratamiento médico y quirúrgico (3). El tratamiento quirúrgico no siempre es posible debido al alto riesgo de la operación y al estado general del paciente, por lo que se prefiere la limpieza quirúrgica o el drenaje percutáneo de la colección. La identificación del microorganismo es un aspecto clave para poder ofrecer al paciente el mejor tratamiento.

Utilizando las diferentes técnicas disponibles de muestreo, pueden aislarse microorganismos en alrededor del 75 % y del 98 % de los casos tanto con muestras obtenidas directamente del lugar sospechoso de infección como de muestras obtenidas

Indirectamente, como los HC, ya que se ha descubierto que los HC preoperatorios son positivos en aproximadamente el 35 % de los casos y que tanto las muestras preoperatorias como las peroperatorias son positivas para el mismo microorganismo en aproximadamente el 22 % y el 30 % de los casos (4).

El *Streptococcus equi* ssp. *zooepidemicus* es un estreptococo beta-hemolítico del grupo C de Lancefield que coloniza las membranas mucosas de caballos y vacas. Los aneurismas micóticos son raros (5) y se asocian generalmente a pacientes con enfermedad de base, que no es el caso de nuestro paciente (6). Únicamente existe un caso publicado en la literatura con osteomielitis concomitante y absceso muscular (7).

La extracción quirúrgica del injerto no siempre es posible debido al alto riesgo de la operación y al estado general del paciente. Para los pacientes con riesgo quirúrgico, el drenaje percutáneo permite un ajuste personalizado del tratamiento antimicrobiano al conseguir identificar la etiología microbiológica. Esto, combinado con un tratamiento antimicrobiano prolongado o de por vida, ofrece una valiosa opción de tratamiento conservador, con tasas

de supervivencia similares a las de quienes optan por la extracción quirúrgica del injerto, como refleja, entre otros, el artículo de Colonna (8).

En cuanto a la elección del antibiótico, la literatura recoge principalmente el uso de betalactámicos activos frente a estreptococos, como penicilina o amoxicilina oral. Aunque la experiencia con cefuroxima oral es más limitada, por su menor frecuencia de dosificación (cada 12 horas) favorece el cumplimiento en tratamientos largos. El seguimiento estrecho mediante parámetros inflamatorios y técnicas de imagen (TC y PET) es fundamental para evaluar la respuesta y considerar la eventual retirada del tratamiento. El paciente, tras completar el tratamiento y hasta el día de hoy, más de dos años y medio después del episodio, no ha vuelto a tener recaída alguna.

La infección temprana asociada a la reparación de la ruptura aórtica se asocia a contaminantes intraoperatorios, mientras que nuestro patógeno no es frecuente, por lo que opinamos, al igual que De Carlo (6), que el paciente tenía un aneurisma micótico causado por *Streptococcus equi ssp. zooepidemicus* primariamente que llevó a la ruptura de la aorta abdominal infrarrenal, que en nuestro caso fue enmascarado inicialmente por el tratamiento con fosfomicina, PTZ y la no extracción de HC en la situación de urgencia.

Concluimos que el tratamiento de elección en infección protésica debe combinar el tratamiento médico y el drenaje percutáneo del absceso. Subrayamos la importancia de extraer HC en un paciente febril con rotura aórtica, a pesar de la situación de urgencia.

## BIBLIOGRAFÍA

1. Kumar Y, Hooda K, Li S, Goyal P, Gupta N, Adeb M. Abdominal aortic aneurysm: pictorial review of common appearances and complications. *Ann Transl Med* 2017;5(12):256. DOI: 10.21037/atm.2017.04.32
2. Yáñez Moya H, Valdés Echenique F, Mariné Massa L, Bergeing Reid M, Kramer Schumacher A, Vargas Serrano JF, et al. Aortic graft infection: outcomes of graft excision and extra-anatomic revascularization. *Angiologia* 2021;73(5):220-7. DOI: 10.20960/angiologia.00289
3. Wanhainen A, Van Herzele I, Bastos Goncalves F, Bellmunt Montoya S, Berard X, Boyle JR, et al. Editor's choice—European Society for Vascular Surgery (ESVS) 2024 Clinical Practice Guidelines on the management of abdominal aorto-iliac artery aneurysms. *Eur J Vasc Endovasc Surg* 2024;67(2):192-331. DOI: 10.1016/j.ejvs.2023.11.002
4. Chakfé N, Diener H, Lejay A, Assadian O, Berard X, Caillon J, et al. Editor's choice—European Society for Vascular Surgery (ESVS) 2020 Clinical Practice Guidelines on the management of vascular graft and endograft infections [published correction appears in *Eur J Vasc Endovasc Surg* 2020;60(6):958. DOI: 10.1016/j.ejvs.2020.07.080
5. Liu QS, Raney B, Harji F. Impending rupture of mycotic aortic aneurysm infected with *Streptococcus equi* subspecies zooepidemicus. *BMJ Case Rep* 2020;13(8):e235002. DOI: 10.1136/bcr-2020-235002
6. De Carlo C, Della Siega P, Giacinta A, Bontempo G, Merelli M, Tascini C. Aortic graft infection and vertebral osteomyelitis with iliopsoas abscess caused by a *Streptococcus equi* bacteremia: a case report. *J Med Case Rep Case Ser* 2023;5(5).
7. Schwartz D, McCarville D, Wong A. Mycotic abdominal aortic aneurysm caused by *Streptococcus equi*. *Cureus* 2021;13(3):e13899. DOI: 10.7759/cureus.13899
8. Colonna G, Bokkers RPH, Wouthuyzen Bakker M, Gareb B, Taurino M, Zeebregts CJ, et al. Merits of puncture and drainage of perigraft material in patients with vascular and endovascular prosthetic graft infection. *Eur J Vasc Endovasc Surg* 2025;70(5):678-86. DOI: 10.1016/j.ejvs.2025.04.059